# Боль в спине: туберкулезный спондилит

На поликлиническом приеме пациенты с болью в спине составляют от 30 до 50% больных в зависимости от специализации врача, главная задача которого во время первичного осмотра – выявить пациентов, с высокой долей вероятности имеющих серьезную патологию, например перелом тела позвонка, опухоли или инфекцию позвоночника, требующую дальнейшего обследования и специфического лечения. Все клинические рекомендации предполагают использование системы «красных флагов» для скрининга серьезных причин боли в спине. Если у пациента имеются симптомы, представленные в **табл. 1**, ему необходимо незамедлительное дополнительное обследование.

Спондилит – воспалительное заболевание позвоночника, которое проявляется разрушением тел позвонков и последующей деформацией позвоночника. В группе специфических спондилитов чаще (до 40–50%) встречается туберкулезное поражение позвоночника. Туберкулез позвоночника – инфекционное заболевание, вызываемое *Micobacterium tuberculosis*, характеризующееся образованием специфической гранулемы и прогрессирующим разрушением кости, приводящим к выраженным органическим и функциональным нарушениям пораженного отдела скелета.

При туберкулезе позвоночника чаще поражаются грудной (60%) или поясничный (30%) отделы позвоночника. В меньшей степени вовлекаются в процесс шейный и крестцовый отделы позвоночника (по 5%). У взрослых двойные и тройные локализации поражения ранее встречались редко, сейчас частота их составляет около 10%. Количество пораженных тел позвонков колеблется в значительных пределах. Поражение 2–3 тел позвонков у впервые выявленных больных обнаруживается чаще всего (в 65% случаев), деструкция тела 1 позвонка обнаруживается в 1–3% случаев. Как правило, обширные разрушения характерны для грудного отдела позвоночника. Мужчины болеют чаще, чем женщины, соотношение составляет 2:1.

Туберкулезное воспаление начинается в телах позвонков (**рис. 1**), распространяется на межпозвонковый диск, происходит снижение его высоты. В дальнейшем процесс распространяется на паравертебральные ткани, и формируется абсцесс («натечник»). На соседние позвонки туберкулезное воспаление распространяется двумя путями: через диски или же в результате распространения на надкостницу.

## Клиническая диагностика

Диагностика туберкулезного спондилита на самых ранних этапах его развития чрезвычайно затруднена, так как первые клинические проявления болезни и обращение к врачу совпадают обычно по времени уже с выходом процесса за пределы одного позвонка и значительными деструктивными изменениями. Длительность срока от начала развития туберкулезного остита до клинического проявления заболевания колеблется от 6 до 30 мес. Это можно объяснить скудностью и непостоянством начальных симптомов болезни и поздней обращаемостью вследствие этого к врачу. Не меньшую роль играют полиморфизм клиники туберкулезного спондилита, недостаточная настороженность врачей общей лечебной сети в отношении костно-суставного туберкулеза и вытекающий отсюда неправильный первоначальный диагноз.

Клиническая симптоматика, особенно в начале начальной стадии, скудная и часто неясная: усталость, скованность, ощущаемая после длительной ходьбы или при поднятии тяжести. В этот период в 50–80% случаев диагноз туберкулезного спондилита не предполагается. На этой стадии заболевания лучевое исследование проводится редко и больные лечатся в основном от «остеохондроза» или «радикулита».

Симптомами спондилитической стадии туберкулеза позвоночника могут быть неврологические нарушения, которые проявляются локальными болями и в последующем приобретают выраженный корешковый характер с иррадиацией в грудную клетку, живот, таз, нижние конечности. Иррадиирующий болевой синдром обусловлен тем, что при разрушении и сближении тел позвонков значительно уменьшается высота межпозвонкового отверстия, происходит смещение суставных отростков, что ведет к раздражению и компрессии нервных корешков.

В связи с этим лучевые методы играют ведущую роль в диагностике туберкулеза позвоночника.

**Таблица 1. Симптомы – индикаторы серьезной спинальной патологии (симптомы «красного флага»)**

- Отсутствие опыта боли в спине в анамнезе
- Высокая интенсивность боли
- Независимость интенсивности боли от положения тела и движений
- Усиление боли ночью
- Сохранение интенсивной боли спустя 4 нед после начала обезболивающей терапии
- Возраст моложе 20 и старше 55 лет
- Недавняя травма
- Факторы риска развития спинальной инфекции: наличие урогенитальной инфекции, лекарственная иммунная супрессия (прием стероидов), ВИЧ
- Онкологический процесс в анамнезе
- Лихорадка и необъяснимая потеря массы тела
- Общая слабость
- Тазовые нарушения
- Прогрессирующий неврологический дефицит, выходящий за рамки корешковых очаговых симптомов
- Нарушение походки

**Рис. 1. Схематическое изображение развития туберкулезного спондилита (McLain R.F. et al., 2004):** *а* – неизмененный позвоночник; *б* – поражение двух смежных тел позвонков; *в* – снижение высоты тел пораженных позвонков и вовлечение в туберкулезный процесс межпозвонкового диска; *г* – формирование паравертебрального абсцесса под передней продольной связкой и необратимая клиновидная деформация пораженных позвонков на нескольких уровнях.

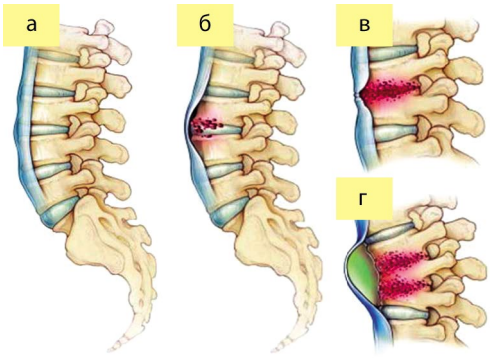


## Особенности лучевой диагностики туберкулеза позвоночника в зависимости от фазы и активности процесса

Лучевая картина туберкулезного спондилита зависит от давности процесса. Одним из ранних, наиболее постоянных лучевых признаков является **сужение межпозвонкового пространства**. Пораженный межпозвонковый диск теряет основные свойства (эластичность и упругость) и постепенно подвергается распаду. В начале заболевания при небольшом сужении межпозвонкового пространства края позвонков могут быть гладкими и неизмененными. Туберкулезный спондилит на ранних этапах развития диагностируют у небольшого числа больных, поскольку рентгенологические методы не отражают состояние костного мозга и участки инфильтрации в нем, которые возникают, когда еще нет заметного на рентгенограммах разрушения костных балок.

На данный вопрос позволяет ответить магнитно-резонансная томография (МРТ). С помощью МРТ можно выявить характерный, но не специфичный признак туберкулезного поражения позвоночника - **отек костного мозга**, когда размеры деструкции еще малы и нет значительного снижения высоты межпозвонковых дисков (**рис. 2**). При МРТ для данной фазы развития туберкулезный очаг в теле позвонка имеет гиперинтенсивный МР-сигнал в режиме Т2, Т2Fs и гипоинтенсивный - в режиме Т1, контуры его четкие, межпозвонковый диск и паравертебральные ткани не изменены.

В дальнейшем при прогрессировании заболевания на рентгеновском снимке в прямой проекции высота межпозвонкового диска снижена неравномерно, в боковой проекции диск сдавлен спереди больше, чем сзади, поскольку передние отделы хряща разрушаются больше, чем задние.

При полном разрушении хрящевого диска межпозвонковая щель не определяется. В последующем при туберкулезном спондилите происходят вовлечение в воспалительный процесс смежного позвонка и формирование контактной деструкции. Типичным признаком туберкулезного спондилита является глубокая, нередко субтотальная **контактная деструкция замыкательных пластин**, что является важным дифференциально-диагностическим критерием.

Пораженное тело позвонка вклинивается в тело соседнего с формированием углового перегиба оси позвоночника, направленного верхушкой кзади (горб), что

**Рис. 2. Начальная стадия развития туберкулеза позвоночника, МРТ поясничного отдела позвоночника в сагиттальной проекции в режимах:** *а* – Т1 ВИ; *б* – Т2 ВИ; *в* – Т2Fs ВИ.

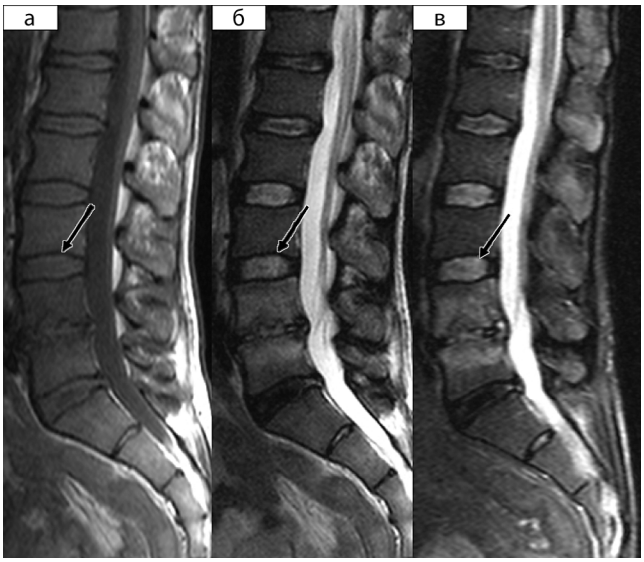


*На уровне $L_{IV}$–$L_V$ смежные замыкательные пластины узурированы, межпозвонковый диск снижен по высоте. В телах $L_{IV}$, $L_V$ позвонков выявляется отек костного мозга. Паравертебральные ткани не изменены.*

***Примечание.*** *Здесь и на рис. 6 ВИ – взвешенные изображения.*

**Рис. 3. Рентгенография в боковой проекции:** *а* – поясничного отдела; *б* – шейного отдела позвоночника.

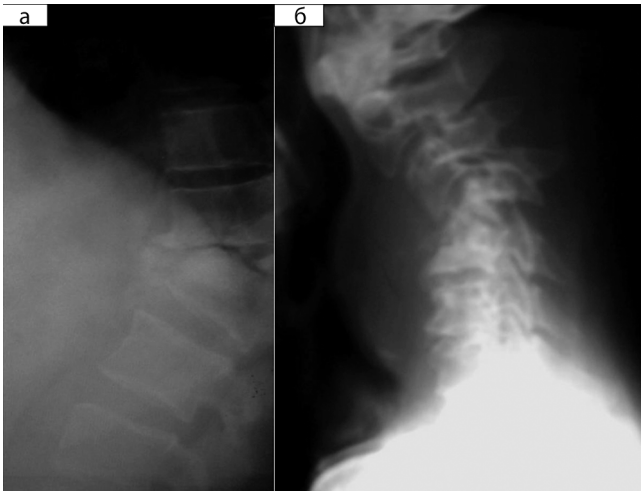


*Деструкция тел смежных позвонков с переднеклиновидной деформацией и формированием костного «блока» на уровне поражения. Костные фрагменты смещены в просвет позвоночного канала.*

**Рис. 4. КТ позвоночника, аксиальные срезы.**

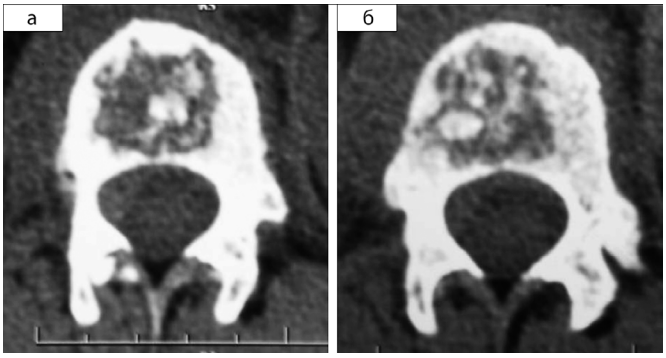


*Типичное проявление секвестрации в телах позвонков при туберкулезном спондилите.*

**Рис. 5. Рентгенография:** *а* – боковая проекция грудного отдела; *б* – прямая проекция поясничного отдела позвоночника.

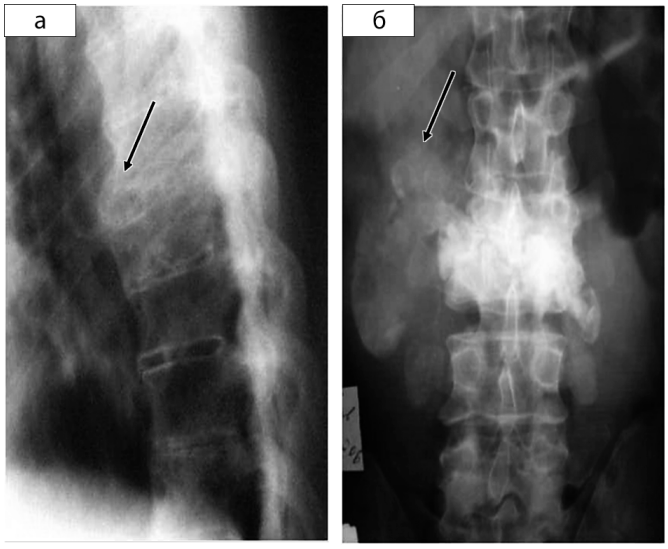


*Деформация паравертебральных тканей.*

приводит к необратимой деформации позвоночника (**рис. 3**). Деструкция остистых отростков, дуг и дугоотростчатых суставов при туберкулезе встречается достаточно редко.

Помимо снижения высоты межпозвонкового диска и наличия очага деструкции в позвонке ценным диагностическим лучевым критерием туберкулеза позвоночника является наличие **секвестра**, который формируется в 89% случаев. Секвестр при туберкулезе имеет округлую форму, небольшие размеры и похож на тающий кусочек сахара (**рис. 4**). На снимке секвестр имеет неоднородную структуру: в центре расположен более темный участок некротического костного вещества, окруженный более светлой каймой грануляций или распада. При стандартной рентгенографии существуют определенные трудности при визуализации небольших по размеру секвестров, а также при неблагоприятных технических условиях исследования (например, суммации петель кишечника при проведении рентгенографии поясничного отдела позвоночника). Данные недостатки нивелируются при проведении компьютерной

**Рис. 6. МРТ пояснично-крестцового отдела позвоночника, режим Т2 ВИ:** *а* – сагиттальная проекция; *б* – аксиальная проекция.

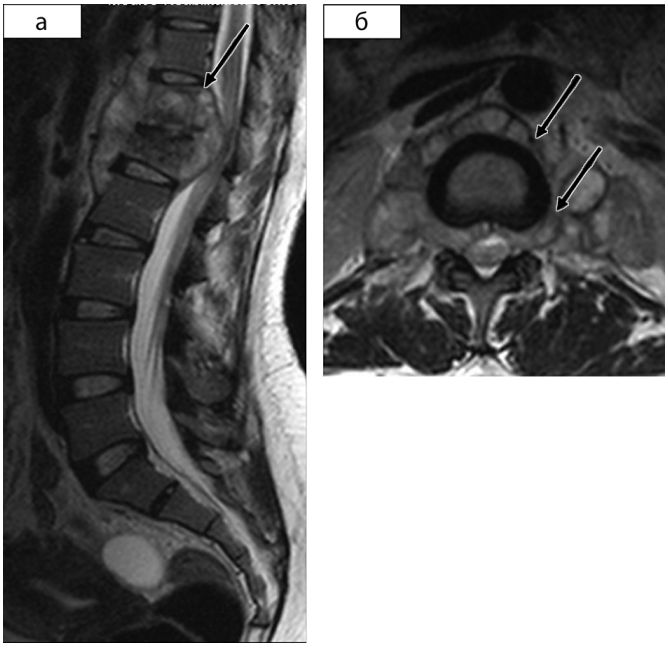


*Туберкулезное поражение смежных позвонков на уровне $Th_{XII}$–$L_I$ с формированием паравертебрального и эпидурального абсцессов. Компрессия спинного мозга и нервных корешков.*

томографии (КТ). КТ позволяет более точно определить наличие, положение, форму и размер секвестров.

При туберкулезном поражении позвоночника в спондилитическую фазу часто (в 60–65% случаев) формируются **паравертебральные и эпидуральные абсцессы**. Туберкулезные гранулемы и очаги некроза развиваются в паравертебральных мышцах и могут перейти на прилежащие органы и ткани (стенка глотки, пищевода, аорты, кишечника, ткань легких).

Стандартная рентгенография продолжительное время оставалась единственным методом визуализации натечных абсцессов (**рис. 5**). Рентгенологическая картина абсцесса при туберкулезном поражении в большинстве случаев крайне характерна. Воспалительный инфильтрат чаще всего дает веретенообразную тень, длинная ось которой совпадает с осью позвоночного столба. Недостатком стандартной рентгенографии является то, что данный метод позволяет выявить туберкулезный абсцесс лишь при выраженных и зачастую необратимых изменениях паравертебральных тканей. При небольших размерах контуры инфильтратов и их соотношение с окружающими органами на стандартных рентгенограммах определить не всегда удается.

КТ имеет явные преимущества и позволяет выявить паравертебральные абсцессы, их соотношение с позвонками и окружающими органами. При КТ наружные контуры инфильтрата, как правило, резко ограничены. По некоторым данным, они соответствуют туго натянутым стенкам абсцесса, т.е. отслоенным плотным связкам, в особенности передней продольной связке, испытывающим давление изнутри, со стороны некротической полости. КТ без контрастного усиления позволяет отчетливо визу-

**Рис. 7. Ультразвуковое изображение псоас-абсцесса паравертебральных тканей при туберкулезе позвоночника:** *а* – в В-режиме; *б* – в режиме цветового допплеровского картирования кровотока.

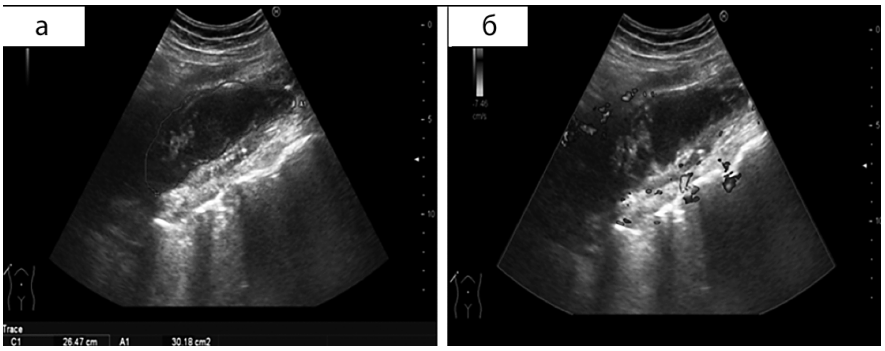


*Полостное образование пониженной эхогенности с гетерогенными включениями, правильной продолговатой формы, с четкими контурами. Ультразвуковых признаков повышения кровотока в толще абсцесса не выявлено.*

**Рис. 8. Алгоритм обследования больных с подозрением на туберкулезное поражение позвоночника, основанный на комплексном клинико-лучевом подходе.**

ализировать паравертебральное воспаление, поскольку зоны некроза при туберкулезе богаты фосфорнокислой известью, что дает интенсивную тень. Кальцинаты внутри или на границе абсцессов (особенно в длительно существующих инфильтратах), выявляемые при КТ, являются характерным признаком туберкулезного спондилита.

В настоящее время наиболее информативным методом лучевой диагностики абсцессов при туберкулезном поражении является МРТ (**рис. 6**). С ее помощью можно оценить локализацию и протяженность паравертебральных абсцессов, протяженность и степень компрессии спинного мозга и его корешков эпидуральными абсцессами.

Однако стоит учитывать, что МРТ не всегда технически доступна и имеет довольно высокую стоимость. В связи с этим необходимо помнить об альтернативном методе диагностики абсцессов при туберкулезном спондилите - ультразвуковом исследовании (УЗИ). При УЗИ натечные абсцессы отграничены от окружающих тканей фиброзной капсулой и имеют анэхогенную структуру с единичными гиперэхогенными включениями (**рис. 7**).

Неровный контур стенок абсцессов обусловлен туберкулезными грануляциями, которые визуализируются в виде гиперэхогенных структур. Ультразвуковой метод позволяет установить протяженность воспалительного процесса в мышцах, уточнить количество камер, предположить объем абсцесса и связь с окружающими органами, что позволяет решить вопрос об оперативном доступе и объеме оперативного вмешательства.

Преимущества УЗИ - доступность, достаточная информативность, отсутствие лучевой нагрузки и не-

инвазивность. Затруднена визуализация абсцессов, содержащих грануляционную ткань без гнойного расплавления. Также возникают трудности при УЗИ внутригрудных паравертебральных абсцессов, поскольку костные структуры и большая масса мышечной ткани при заднем расположении датчика непроницаемы для ультразвука, а при переднем расположении датчика туберкулезный паравертебральный абсцесс мешают увидеть сердце, крупные сосуды и легочная ткань.

## Алгоритм обследования больных с подозрением на туберкулезное поражение позвоночника

Возможный алгоритм обследования больных с подозрением на туберкулезное поражение позвоночника показан на **рис. 8**.

На первом этапе необходимо проводить оценку жалоб пациента, длительности заболевания, наличия в анамнезе туберкулеза легочной и внелегочной локализации и/или воспалительных заболеваний, результатов клинического анализа крови.

На втором этапе следует выполнить стандартное рентгенологическое исследование позвоночника, которое является информативным и общедоступным методом обследования пациентов с туберкулезным спондилитом. Также с диагностической целью на данном этапе необходимо провести рентгенографию грудной клетки в двух проекциях.

При выявлении деструкции в телах позвонков и наличии косвенных признаков наличия паравертебрального абсцесса должно быть принято решение о проведении КТ пораженного отдела позвоночника. Альтернативным методом диагностики на данном этапе может служить комбинация «многосрезовая линейная рентгеновская томография + УЗИ».

При отсутствии деструкции позвонков целесообразным является наблюдение специалистов: терапевта или невролога, если на рентгенограмме органов грудной клетки патологических изменений не выявлено, и фтизиатра – при наличии туберкулезных изменений в органах грудной клетки.

При сохранении неврологической симптоматики в позвонках с целью уточнения характера костных деструктивных изменений, степени выраженности деформации позвоночного столба и протяженности поражения следует выполнить многосрезовую линейную томографию или КТ позвоночника.

Безусловно, возможность применения тех или иных диагностических методов зависит от оснащенности медицинского учреждения. Однако при обследовании и наблюдении в процессе лечения пациентов со спондилитами (в том числе при туберкулезе позвоночника) следует придерживаться комплексного подхода, что позволит на более ранних сроках поставить правильный диагноз и предупредить развитие необратимой деформации позвоночника.
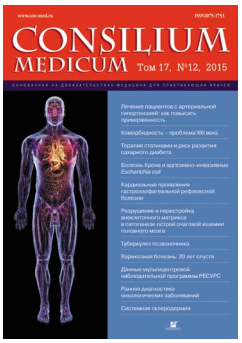
*Более подробно читайте на сайте OMNIDOCTOR.RU: Цыбульская Ю.А., Шутихина И.В. Туберкулез позвоночника: лучевая диагностика. Consilium Medicum. 2015; 17 (12): 55–59.*