

# Катамениальный (менструальный) пневмоторакс – осложнение экстрагенитального эндометриоза

О.В.Воскресенский<sup>✉</sup>, М.М.Дамиров, Е.А.Тарабрин, И.Е.Галанкина, Ф.А.Шарифуллин  
ГБУЗ НИИ скорой помощи им. Н.В.Склифосовского Департамента здравоохранения г. Москвы.  
129090, Москва, Б. Сухаревская пл., д. 3

В ГБУЗ НИИ СП им. Н.В.Склифосовского за 10 лет были оперированы 27 женщин с диагнозом «спонтанный пневмоторакс». У 5 (18,5%) из них пневмоторакс либо сочетался с торакальным эндометриозом, либо развился во время менструации, но без макроскопических признаков и морфологической верификации торакального эндометриоза. В статье приведены два случая лечения пациенток с катамениальным спонтанным пневмотораксом, обусловленным торакальным эндометриозом. Авторами приведены литературные данные, показывающие сложность диагностики и лечения этого состояния. Сформулирован мультиклинический подход, обеспечивающий успешное лечение и торакального эндометриоза, и его осложнений.

**Ключевые слова:** катамениальный пневмоторакс, торакальный эндометриоз, торакоскопия.

<sup>✉</sup>olegvskr@mail.ru

**Для цитирования:** Воскресенский О.В., Дамиров М.М., Тарабрин Е.А. и др. Катамениальный (менструальный) пневмоторакс – осложнение экстрагенитального эндометриоза. Гинекология. 2015; 17 (2): 36–40.

## Catamenial (menstrual) pneumothorax is a complication of extragenital endometriosis

O.V.Voskresensky<sup>✉</sup>, M.M.Damirov, E.A.Tarabrin, I.E.Galankina, F.A.Sharifullin  
Sklifosovsky Research Institute of Emergency Medicine. 129090, Russian Federation, Moscow, B. Sukharevskaya pl., d. 3

In Sklifosovsky RIEM for 10 years 27 women were operated on with spontaneous pneumothorax. Thoracic endometriosis was in 4 females, pneumothorax evolved during menstruation, but without the macroscopic features and morphological verification of thoracic endometriosis – in one woman. Overall endometriosis related complications amount to 5 patients (18,5%). This article describes two clinical observation of patients with catamenial spontaneous pneumothorax caused by thoracic endometriosis. This article shows the complexity of the diagnosis and treatment of this pathologic condition. Use of simultaneous approach of gynecologist, thoracic surgeons, and radiologist – a way to successful treatment of such complications.

**Key words:** catamenial pneumothorax, thoracic endometriosis syndrome, thoracoscopy.

<sup>✉</sup>olegvskr@mail.ru

**For citation:** Voskresensky O.V., Damirov M.M., Tarabrin E.A. et al. Catamenial (menstrual) pneumothorax is a complication of extragenital endometriosis. Gynecology. 2015; 17 (2): 36–40.

## Введение

За последнюю четверть века наблюдается неуклонный рост частоты генитального эндометриоза (ГЭ) в структуре гинекологической заболеваемости [1, 7]. Частота ГЭ у женщин репродуктивного возраста колеблется от 7 до 59%, что связано с разными методами диагностики и верификации диагноза [2, 5, 6]. В течение последних двух десятилетий отмечено возрастание частоты ГЭ среди оперированных гинекологических больных, которое составляет от 12 до 30% [4, 9]. Проблема ГЭ давно перестала быть только медицинской. Велико социальное значение эндометриоза, наносящего физический и моральный ущерб наиболее активной части женского населения, приводящего к нарушению репродуктивной функции, инвалидизации и значительно снижающего качество жизни женщин. Эндометриоз в 92–94% наблюдений поражает половые органы [2, 5]. Значительно реже встречаются экстрагенитальные очаги поражения: легкие, желудочно-кишечный тракт, мочевыводящие органы, пупок, глазное яблоко, послеоперационные рубцы [6, 7]. Данные локализации эндометриоза могут существовать как самостоятельное заболевание или быть компонентами сочетанного поражения [9]. Следует отметить, что на страницах специальной медицинской литературы крайне мало публикаций, посвященных этой нозологии, поэтому практические врачи мало информированы о его клинических проявлениях, диагностике, лечебной тактике. Эндометриоз легких, плевры и диафрагмы относится к редким локализациям экстрагенитальной формы заболевания. Так, в базе PubMed нами найдено 238 рефератов статей, посвященных торакальному эндометриозу (ТЭ) и 234 реферата, посвященных катамениальному (менструальному) пневмотораксу (КП), при этом часть из них относится к одним и тем же источникам. В целом это примерно

в 70 раз меньше, чем количество ссылок на статьи о спонтанном пневмотораксе – 21 120. Это может свидетельствовать не столько о степени распространенности данного заболевания, сколько о сложности его диагностики и недостаточной осведомленности о нем врачей разных специальностей. Следует отметить, что за последние 10 лет наблюдения в России случаи ТЭ и КП описаны в основном торакальными хирургами [3, 8]. Надеемся, что привлечение внимания специалистов различных направлений (гинекологов, хирургов, рентгенологов, функциональной диагностики, пульмонологов, морфологов и т.д.) к этой форме экстрагенитального эндометриоза будет способствовать улучшению его диагностики и терапии.

КП – рецидивирующий спонтанный пневмоторакс у женщин 30–40 лет, возникающий за 24 ч до начала менструации и в течение 72 ч после ее начала [16, 20, 21, 23, 26, 28]. Впервые был описан Е. Maurer в 1958 г. [24]. Причиной его возникновения становится ТЭ [15, 18], который, являясь разновидностью экстрагенитального эндометриоза, приводит к развитию торакального катамениального синдрома, включающего в себя: боли в груди во время менструации, пневмоторакс, гемоптизис и гемоторакс [14, 17, 18]. Частота рецидивов КП достигает 71% [28], что делает эту проблему крайне актуальной.

## Материал и методы

В ГБУЗ НИИ СП им. Н.В.Склифосовского за 2005–2014 гг. были оперированы 27 женщин со спонтанным пневмотораксом (СП). Их средний возраст составил 33,6±7,6 года. Рецидивный пневмоторакс был у 15 из них: правосторонний – у 11 пациенток, левосторонний – у 4 больных. У 4 пациенток имело место диффузное заболевание легких: у 3 – лимфангиолейомиоматоз, у 1 – муковисцидоз. У остальных

11 пациенток – макроскопические эмфиземоподобные изменения легких (буллы и блебы), или гистологические данные о эмфизематозных изменениях легкого имели место у 6 пациенток. Отсутствовали видимые причины для развития пневмоторакса (так называемый первичный СП) – у 2 пациенток. У 4 женщин пневмоторакс был обусловлен ТЭ, у 2 больных отмечался КП, у 1 – развился на фоне менструации, но без очевидных признаков ТЭ. Всего катамениальный характер пневмоторакса был у 3 пациенток. У 1 больной имел место некатамениальный пневмоторакс, развившийся на фоне ТЭ.

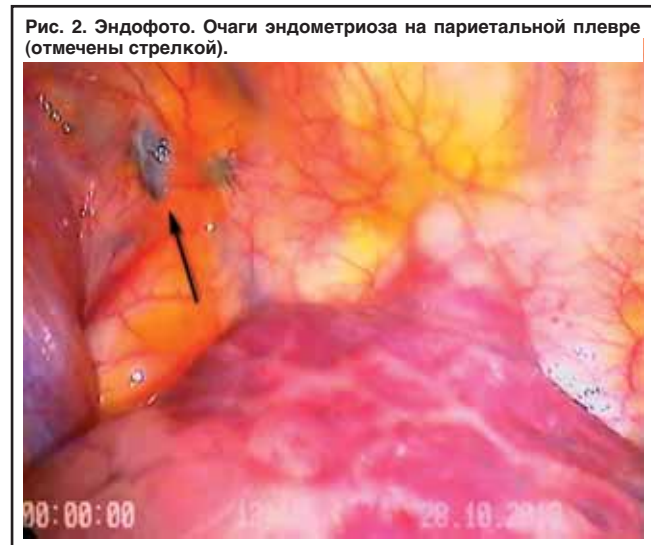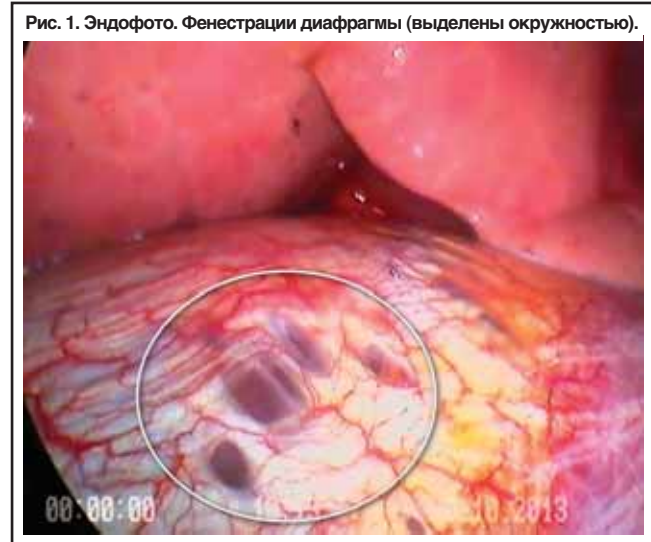Таким образом, признаки ТЭ или катамениальный характер пневмоторакса имели место у 5 из 27 женщин с рецидивным СП, что составило 18,5%.

### Клинические наблюдения

#### Клинический случай 1

Пациентка Б. 38 лет (в анамнезе: роды – 3, ГЭ не страдала). Не курит. Поступила 23 мая 2011 г. с жалобами на боль в правой половине груди при дыхании, сухой кашель, чувство нехватки воздуха. Заболела за 24 ч до поступления. При обращении в ГБУЗ НИИ СП им. Н.В.Склифосовского состояние относительно удовлетворительное. Частота дыхательных движений 18 в минуту. Дыхание справа ослаблено, слева проводится во все отделы, хрипов нет. Частота сердечных сокращений 82 уд/мин. Живот мягкий, безболезненный. При рентгенографии груди был диагностирован СП в верхнелатеральных отделах правого гемиторакса. Корни легких структурны, диафрагма четкая. Гидроторакс не выявлен. Выполнено дренирование плевральной полости, эвакуирован воздух. В течение 3 сут проводилась аспирация по дренажу. На контрольной рентгенограмме на 4-е сутки после операции пневмоторакс не обнаружен, и после контрольного периода дренажная трубка из плевральной полости была удалена. С целью установления причины пневмоторакса была произведена компьютерная томография (КТ) груди, при которой справа был выявлен пневмоторакс объемом 175 см<sup>3</sup>. Буллезных изменений легких не обнаружено. При контрольной рентгенографии груди через 3 сут был найден паракостальный пневмоторакс (шириной до 3 см), в связи с чем было произведено повторное дренирование правой плевральной полости. На 5-е сутки дренажная трубка была удалена. При контрольной рентгенографии пневмоторакс не обнаружен. На 15-е сутки от момента поступления пациентка была выписана в удовлетворительном состоянии.

Обратилась повторно 20 июня 2011 г. с прежними жалобами. Заболела за 16 ч до поступления. При рентгенографии груди был выявлен правосторонний паракостальный пневмоторакс (шириной 3 см). В связи с рецидивом СП была выполнена срочная видеоторакокопия (ВТС) справа. При ревизии легкого буллезных изменений не обнаружено. На сухожильном центре диафрагмы были выявлены 5 округлых отверстий диаметром около 5 мм и овальное выступающее над поверхностью образование синего цвета диаметром 5 мм. Были произведены биопсия внешне не измененного S3 легкого, париетальная плеврэктомия от III до VIII ребра. Купол плевральной полости обработан 5% спиртовым раствором йода. На контрольных рентгенограммах, выполненных на 3 и 8-е сутки после операции, сохранялся верхушечный пневмоторакс шириной 0,5 см. Дренажные трубки удалены. При гистологическом исследовании был выявлен умеренный фиброз париетальной плевры с невыраженными очаговыми лимфоплазматическими воспалительными инфильтратами. Висцеральная плевра с фиброзом, очаговыми субплевральными кровоизлияниями, дистелектазами и буллезной эмфиземой, невыраженными перибронхиальными воспалительными инфильтратами. Больная была выписана в удовлетворительном состоянии на 12-е сутки после операции. В дальнейшем пациентку по-прежнему беспокоили периодически боли в груди во время менструации. При рентгенографии легких во время менструации неоднократно выявляли пневмоторакс над диафрагмой и в области купола плевральной полости. Ретроспективная оценка клинического течения заболевания и макроскопических изменений поз-



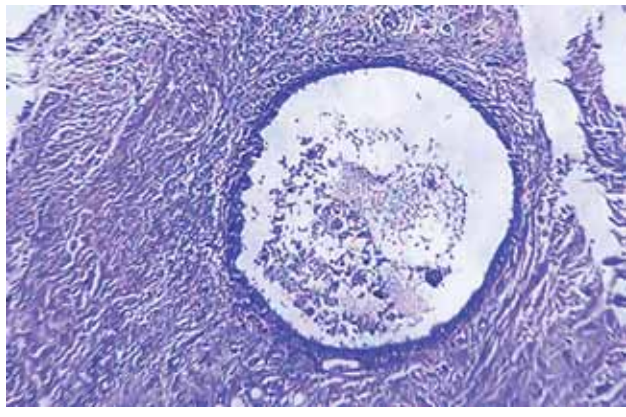
волили установить диагноз ТЭ и КП. Однако от повторного хирургического лечения пациентка воздержалась. Неоднократно была осмотрена врачом акушером-гинекологом, данных о ГЭ не установлено. Гормональную терапию не назначали в связи с отсутствием морфологической верификации эндометриоза.

Ретроспективный анализ данного клинического случая показал, что у пациентки имеется сочетание микроскопических признаков эмфиземы легких и макроскопических признаков ТЭ с поражением правого купола диафрагмы. Неустраненный ТЭ, недостаточная по объему плеврэктомия, отсутствие гистологической верификации характерных изменений диафрагмы при отсутствии признаков ГЭ не позволили назначить гормональную терапию, что привело к рецидивам КП.

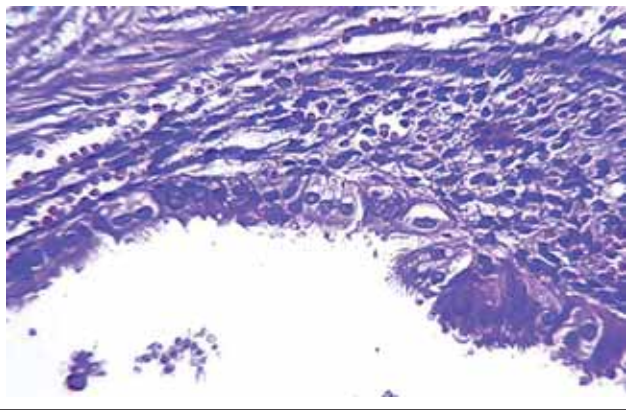
#### Клинический случай 2

Пациентка Ч. 44 лет (роды – 1, аденомиоз, эндометриоз яичников с 1980 г.). До операции курила. С 1980-х годов наблюдается у врача акушера-гинеколога по поводу аденомиоза и эндометриоза яичников. В 1991 г. были самопроизвольные роды. В 2010 г. 2 раза были выполнены диагностические выскабливания полости матки под гистероскопическим контролем в связи с гиперпластическим процессом эндометрия. В 2011 г. было произведено лапароскопическое удаление эндометриоидной кисты левого яичника. После операции в течение трех менструальных циклов получала препараты – агонисты гонадотропин-рилизинг-гормона. В настоящее время клинических проявлений ГЭ нет. В апреле 2013 г. при флюорографии у па-

**Рис. 3. Микрофото. Эндометриоидная киста в фиброзной ткани диафрагмы. Окраска гематоксилином и эозином, x100.**



**Рис. 4. Микрофото. Деталь рис. 3. Кисту выстилает эндометриальный эпителий, расположенный на эндометриальной строме. Окраска гематоксилином и эозином, x400.**



циентки был обнаружен клинически себя не проявлявший правосторонний СП. К хирургу не обращалась. В июле того же года при повторном рентгенологическом обследовании вновь был установлен правосторонний пневмоторакс небольшого объема, не потребовавший дренирования плевральной полости. Больная была осмотрена фтизиатром – признаков туберкулеза не обнаружено. В связи с рецидивным пневмотораксом была госпитализирована в ГБУЗ НИИСП им. Н.В.Склифосовского, где была предложена операция, от которой пациентка воздержалась. С целью определения причины СП была выполнена КТ груди (томограф ZXi, General Electric, исследование реализовано по программе непрерывного спирального сканирования с коллимацией 5 мм, шагом спирали 5 мм), эмфизематозных, очаговых, инфильтративных изменений в легких не обнаружено. С июля 2013 г. в течение 3 мес для исключения КП ежемесячно выполняли рентгенологическое исследование груди, по результатам которого был выявлен быстро регрессировавший пневмоторакс (в августе и октябре 2013 г.), по срокам не связанный с менструацией. В октябре 2013 г. больной повторно была произведена КТ груди в высоком разрешении (томограф Aquilion Prime, Thoshiba). На фоне пневмоторакса большого объема в верхушечном сегменте верхней доли правого легкого был выявлен фиброз. Под диафрагмой были визуализированы пузырьки газа. Всего за период с апреля по ноябрь 2013 г. было зафиксировано 4 эпизода без клинических проявлений. Рецидивирующий СП и подозрение на эндометриоз диафрагмы стали показанием к оперативному лечению. 28 октября 2013 г. была выполнена ВТС. При ревизии выявлены изменения, характерные для эндометриоза диафрагмы и париетальной плевры (рис. 1, 2).

Произведены иссечение очага эндометриоза на париетальной плевре, резекция измененной сухожильной части диафрагмы. С целью плевродеза осуществлена тотальная

париетальная плевроразбрия. При гистологическом исследовании ткань была представлена железистыми и стромальными компонентами с разными признаками функциональной активности (рис. 3, 4).

Послеоперационный период протекал гладко.

После операции с целью системной терапии эндометриоза большой был назначен препарат-аналог гонадотропин-рилизинг-гормона (депо-форма). На протяжении 16 мес после операции рецидива пневмоторакса нет.

### Обсуждение

Данные по эпидемиологии ТЭ и КП значительно различаются у разных авторов. Исследования, проведенные H.Nakamura [20], показали, что из всех наблюдений вторичного пневмоторакса КП был у 2,8% женщин, оперированных по поводу рецидивного СП. T.Naga [19] выявил ТЭ у 13,7% женщин со СП. A.Visouli [14] считает, что у 25–30% женщин, нуждающихся в хирургическом лечении в связи с рецидивирующим СП, он связан с экстрагенитальным эндометриозом. По данным C.Rousset-Jablonski [12], у 68,6% пациенток СП был некатамениальным. КП без выявленных признаков ТЭ имел место у 8,3% женщин. КП с обнаруженным ТЭ был отмечен у 15,4%. Некатамениальный пневмоторакс при наличии ТЭ был диагностирован у 7,7% пациенток. Та же группа исследователей, но во главе с M.Alifano [28] показала, что КП имел место у 24,6% женщин, а с учетом разных вариантов рецидивного некатамениального пневмоторакса, но связанного с ТЭ, его доля была значительно большей.

В основе патогенеза ТЭ лежит маточно-перитонеальный рефлюкс менструальной крови с последующей имплантацией клеток эндометрия по брюшной полости, в том числе в поддиафрагмальном пространстве [2]. Особенность циркуляции жидкости в брюшной полости приводит к тому, что ТЭ справа встречается в 91,7% наблюдений, слева – в 4,8%, а билатеральное поражение наблюдали у 3,5% пациенток [13, 14, 22, 28]. При этом тазовый эндометриоз имел место у 58,8% пациенток с КП [27].

Основным путем распространения воздуха и развития СП во время менструации считают трансгенитальный – трансабдоминальный – трансдиафрагмальный путь [27]. Поражение диафрагмы эндометриозом и ее перфорация в результате циклических гормонозависимых процессов приводят к развитию КП [10, 15]. Поскольку описаны случаи рецидива КП у пациенток с плотным сращением диафрагмы и легкого, то рассматриваются и другие механизмы развития КП [15, 19]. Впервые эндометриоз легких был выявлен и описан S.Hart в 1912 г. на аутопсии 72-летней женщины. В легких было обнаружено множество узлов (величиной от горошины до грецкого ореха), которые преимущественно располагались под висцеральной плеврой. При морфологическом исследовании были верифицированы характерные гетеротипические очаги эндометриоза. Ретроспективно было установлено, что за 22 года до смерти пациентка перенесла операцию удаления опухоли матки. Возможность развития гематогенного эндометриоза легких в эксперименте на животных в 1940 г. показали J.Hobbs и A.Bortnick. В 1950–1960 гг. в литературе были описаны наблюдения, свидетельствующие о выявлении децидуальной ткани в сосудах легких у женщин, умерших во время родов или ранее перенесших операции на матке, что подтвердило возможность гематогенного пути диссеминации клеток эндометрия [2, 10, 18]. Для диагностики вторичного характера пневмоторакса и профилактики рецидивов заболевания необходим алгоритм, позволяющий не только своевременно установить правильный клинический диагноз, но и выполнить оптимальный объем лечебных мероприятий. Важным этапом дооперационного обследования пациенток является сбор анамнестических данных, позволяющий выяснить гинекологический анамнез: количество беременностей, родов, наличие болей внизу живота во время менструации, перенесенные хирургические вмешательства на органах женской половой сферы. Обязательным этапом обследования должен быть осмотр врача акушера-гинеколога, нацеленный на обнаружение ГЭ или его исключение. Клинические наблюдения показали, что ТЭ проявляется пневмотораксом у 73%

женщин, гемотораксом – в 14%, гемоптитизисом – в 7%, рентгенологическими признаками новообразования в легком – в 6% наблюдений [21]. Инструментальная диагностика ТЭ основана на обнаружении характерных проявлений этого заболевания. По сводным литературным данным с 1958 по 2004 г., из 195 пациенток с КП (85,2%) ТЭ был диагностирован у 52,1% из них, фенестрация диафрагмы была обнаружена у 38,8% пациенток [13]. Исследования, проведенные D.Foster, [27], T.Roth, [15], A.Visouli [14], выявили специфические рентгенологические симптомы как при обзорной рентгенографии, так и при КТ, знание которых позволило нам в одном случае заподозрить эндометриоз диафрагмы еще до операции. КТ является принципиально важным методом дооперационной диагностики ТЭ. Для обнаружения специфических для ТЭ изменений КТ-исследование необходимо проводить с коллимацией слоя не более 2 мм и интервалом реконструкции не более 2 мм. Из чего следует, что оптимального результата можно добиться, выполняя исследование на современных мультиспиральных томографах либо прицельно исследуя ограниченные области с указанными параметрами разрешения на односпиральных аппаратах. Анализируя изображение, необходимо прицельно оценить контуры диафрагмы. Высокое разрешение позволяет визуализировать в ней очаги эндометриоза. Кроме этого, признаки пневмоторакса в сочетании с выявленными пузырьками газа под диафрагмой свидетельствуют о ее фенестрации (клинический случай 2) [14, 15]. При исследовании следует обращать внимание на обнаружение очаговых изменений легкого или симптом «матового стекла», возникающий вследствие геморрагического пропитывания легочной ткани во время менструации [17]. Наиболее достоверный метод диагностики ТЭ у пациенток с пневмотораксом – это ревизия плевральной полости в ходе ВТС. Применение современных мини-инвазивных хирургических технологий привело к увеличению частоты обнаружения специфических изменений диафрагмы до 78,6% [28]. Накопленный опыт лечения этого заболевания позволил выделить характерные изменения, возникающие при ТЭ. К ним относят: округлые отверстия диаметром от 3–5 мм и более в сухожильном центре диафрагмы (см. рис. 1) [11–16, 22, 26, 27], участки геморрагического пропитывания легкого при наличии или отсутствии воздушных пузырьков [10, 14, 15], бурые, белесые или синюшные узловые образования (см. рис. 2) [11, 12, 14], геморрагический выпот [29]. Как следует из перечисленных макроскопических проявлений ТЭ, его наиболее частым признаком становятся округлые отверстия в диафрагме, которые в запущенных случаях могут сливаться между собой и приводить к частичному перемещению печени в плевральную полость [14]. Выявление при ВТС каких-либо изменений диафрагмы, легкого или париетальной плевры – показание к биопсии этих участков с последующим их морфологическим исследованием. Подтверждение диагноза ТЭ необходимо для дальнейшей патогенетически обоснованной терапии, которая приводит к значительному улучшению отдаленных результатов хирургического вмешательства. Среди гормональных препаратов наиболее часто используют агонисты гонадотропин-рилизинг-гормона. Проведение такой терапии возможно лишь при морфологически подтвержденном эндометриозе, поскольку данное лечение связано со значительным количеством противопоказаний и побочных эффектов, что нередко приводит к необходимости досрочного прекращения терапии. Проведение курса гормонотерапии без удаления гетеротопических очагов легкого, плевры или диафрагмы практически во всех случаях заканчивалось рецидивом проявлений ТЭ [9, 10, 23]. Это объясняют более сложными условиями лечения экстрагенитальных форм эндометриоза [6].

### Заключение

Исходя из основного патогенеза пневмоторакса, обусловленного ТЭ, его лечение должно быть многокомпонентным:

- Устранение трансдиафрагмального (через дефекты диафрагмы) пути развития пневмоторакса, удаление всех возможных очагов гетеротопии эндометрия. С этой целью возможны разные варианты выполнения

операции: коагуляция очагов с последующим ушиванием или диафрагмопликацией, резекция диафрагмы с формированием механического шва или закрытием дефекта сетчатым имплантом. Подозрительные очаги следует удалять с целью гистологической верификации. При наличии буллезных изменений легкого показана его атипичная резекция с гистологическим исследованием удаленного препарата [13, 14, 22, 25].

- Создание надежного плевродеза. С этой целью следует применять париетальную плеврэктомию, механическую плеврорезекцию, плевродез тальком. Тем не менее применение только хирургических методов приводит к рецидиву КП от 14 до 50% [16, 19, 21, 28].
- Гормональная терапия сроком не менее 6 мес после операции. Необходимость этого доказана наблюдениями рецидивов КП после преждевременного прекращения лечения и значительным числом безрецидивных результатов после проведения полного рекомендуемого курса [9, 13, 17, 22, 26, 27].

Таким образом, проблема ТЭ и КП лежит в зоне ответственности как акушеров-гинекологов, так и торакальных хирургов. Тщательный сбор анамнеза, прицельное обследование для выявления ТЭ, преимущественное применение мультиспиральной КТ и правильная интерпретация данных лучевых методов исследования, протокол ревизии плевральной полости с фиксацией макроскопических изменений, биопсия и гистологическая верификация позволят установить диагноз и выбрать адекватную тактику в отношении заболевания и тем самым уменьшить страдания пациенток.

### Литература/References

1. Адамян, Л.В., Кулаков В.И., Андреева Е.Н. Эндометриозы: руководство для врачей. 2-е изд. М.: Медицина, 2006. / Adamian, L.V., Kulakov V.I., Andreeva E.N. Endometriozy: rukovodstvo dlia vrachei. 2-e izd. M.: Meditsina, 2006. [in Russian]
2. Баскаков В.П. Клиника и лечение эндометриоза. Л.: Медицина, 1990. / Baskakov V.P. Klinika i lechenie endometrioz. L.: Meditsina, 1990. [in Russian]
3. Пичуров А.А., Оржешковский О.В., Двораковская И.В. и др. Внутрileгочный эндометриоз – редкая патология в торакальной хирургии. Вестн. хирургии. 2014; 173 (1): 26–9. / Pichurov A.A., Orzheskovskii O.V., Dvorakovskaja I.V. i dr. Vnutrilegocnyi endometrioz – redkaia patologiiia v torakal'noi khibirurgii. Vestn. khibirurgii. 2014; 173 (1): 26–9. [in Russian]
4. Гинекология: национальное руководство. Под ред. В.И.Кулакова, И.В.Манухина, Г.М.Савельевой. М.: ГЭОТАР-Медиа, 2011. / Ginekologiiia: natsional'noe rukovodstvo. Pod red. V.I.Kulakova, I.V.Manukhina, G.M.Savel'evoi. M.: GEOTAR-Media, 2011. [in Russian]
5. Гинекология: руководство для врачей. Под ред. В.Н.Серова, Е.Ф.Кира. М.: Литтерра, 2008. / Ginekologiiia: rukovodstvo dlia vrachei. Pod red. V.N.Serova, E.F.Kira. M.: Litterra, 2008. [in Russian]
6. Дамиров М.М., Олейникова О.Н., Майорова О.В. Генитальный эндометриоз: взгляд практикующего врача. М.: БИНОМ, 2013. / Damirov M.M., Oleinikova O.N., Maiorova O.V. Genital'nyi endometrioz: vzgliad praktikuiusbchego vracha. M.: BINOM, 2013. [in Russian]
7. Стрижаков А.Н., Давыдов А.И., Пашиков В.М., Лебедев В. Доброкачественные заболевания матки. М.: ГЭОТАР-Медиа, 2011. / Strizhakov A.N., Davydov A.I., Pashkov V.M., Lebedev V. Dobrokachestvennye zabolovaniia matki. M.: GEOTAR-Media, 2011. [in Russian]
8. Мазурин В.С., Харькин А.А., Кузьмичев В.А. и др. Катаменальный (менструальный) пневмоторакс. Грудная и сердечно-сосудистая хирургия. 2009; 5: 64–9. / Mazurin V.S., Khar'kin A.A., Kuz'michev V.A. i dr. Katamenial'nyi (menstrual'nyi) pnevmotoraks. Grudnaia i serdecno-sosudistaiia khibirurgii. 2009; 5: 64–9. [in Russian]
9. Эндометриоз: диагностика, лечение и реабилитация. Федеральные клинические рекомендации по ведению больных. М., 2013. / Endometrioz: diagnostika, lechenie i reabilitatsiia. Federal'nye klinicheskie rekomendatsii po vedeniiu bol'nykh. M., 2013. [in Russian]
10. Nezhat C, King LP, Paka C et al. Bilateral thoracic endometriosis affecting the lung and diaphragm. JSLS 2012; 16 (1): 140–2.
11. Alifano M, Jablonski C, Kadiri H et al. Catamenial and noncatamenial, endometriosis-related or nonendometriosis-related pneumothorax referred for surgery. Am J Respir Crit Care Med 2007; 176 (10): 1048–53.

12. Rousset-Jablonski C, Alifano M, Plu-Bureau G et al. Catamenial pneumothorax and endometriosis-related pneumothorax: clinical features and risk factors. *Hum Reprod* 2011; 26 (9): 2322–9.
13. Korom S, Canyurt H, Missbach A et al. Catamenial pneumothorax revisited: clinical approach and systematic review of the literature. *J Thorac Cardiovasc Surg* 2004; 128 (4): 502–8.
14. Visouli AN, Darwiche K, Mpakas A et al. Catamenial pneumothorax: a rare entity? Report of 5 cases and review of the literature. *J Thorac Dis* 2012; 4 (Suppl. 1): 17–31.
15. Roth T, Alifano M, Schussler O et al. Catamenial pneumothorax: chest X-ray sign and thoracoscopic. *Ann Thorac Surg* 2002; 74 (2): 563–5.
16. Bagan P, Le Pimpec Barthes F et al. Catamenial pneumothorax: retrospective study of surgical treatment. *Ann Thorac Surg* 2003; 75 (20): 378–81.
17. Chatra PS. Thoracic endometriosis: a case report. *J Radiol Case Rep* 2012; 6 (1): 25–30.
18. Choi SY, Kim CK, Park CB. Successful treatment of catamenial hemothysis by video-assisted thoracoscopic surgery. *Thorac Cardiovasc Surg* 2013; 61 (1): 94–6.
19. Haga T, Kuribara M, Kataoka H, Ebana H. Clinical-pathological findings of catamenial pneumothorax: comparison between recurrent cases and non-recurrent cases. *Ann Thorac Cardiovasc Surg* 2014; 20 (3): 202–6.
20. Nakamura H, Konishiike J, Sugamura A, Takeno Y. Epidemiology of spontaneous pneumothorax in women. *Chest* 1986; 89 (3): 378–82.
21. Joseph J, Sabn SA. Thoracic endometriosis syndrome: new observations from an analysis of 110 cases. *Am J Med* 1996; 100 (2): 164–70.
22. Leong AC, Coonar AS, Lang-Lazdunski L. Catamenial pneumothorax: surgical repair of the diaphragm and hormone treatment. *Ann R Coll Surg Engl* 2006; 88 (6): 547–9.
23. Lillington GA, Mitchell SP, Wood GA. Catamenial pneumothorax. *JAMA* 1972; 219 (10): 1328–32.
24. Maurer ER, Schaal JA, Mendez FL. Chronic recurring spontaneous pneumothorax due to endometriosis of the Diaphragm. *JAMA* 1958; 168 (15): 2013–4.
25. Cieslik L, Haide SS, Faisal L et al. Minimally invasive thoracoscopic mesh repair of diaphragmatic fenestrations for catamenial pneumothorax due to likely thoracic endometriosis: a case report. *Med J Malaysia* 2013; 68 (4): 366–7.
26. Peikert T, Gillespie DJ, Cassivi SD. Catamenial Pneumothorax. *Mayo Clin Proc* 2005; 80 (5): 677–80.
27. Foster DC, Stern JL, Buscema J et al. Pleural and parenchymal pulmonary endometriosis. *Obstet Gynecol* 1981; 58 (5): 552–6.
28. Alifano M, Legras A, Rousset-Jablonski C et al. Pneumothorax recurrence after surgery in women: clinicopathologic characteristics and management. *Ann Thorac Surg* 2011; 92 (1): 322–6.
29. Sevinç S, Unsal S, Oztürk T et al. Thoracic endometriosis syndrome with bloody pleural effusion in a 28-year old woman. *J Pak Med Assoc* 2013; 63 (1): 114–6.

**Сведения об авторах**

**Воскресенский Олег Вячеславович** – канд. мед. наук, ст. науч. сотр. отд-ния неотложной торакоабдоминальной хирургии ГБУЗ НИИ СП им. Н.В.Склифосовского.  
E-mail: olegvskr@mail.ru

**Дамиров Михаил Михайлович** – д-р мед. наук, проф., зав. отд-нием острых гинекологических заболеваний ГБУЗ НИИ СП им. Н.В.Склифосовского

**Тарабрин Евгений Александрович** – канд. мед. наук, вед. науч. сотр. отд-ния неотложной торакоабдоминальной хирургии ГБУЗ НИИ СП им. Н.В.Склифосовского

**Галанкина Ирина Евгеньевна** – д-р мед. наук, проф., зав. науч. отд. патологической анатомии ГБУЗ НИИ СП им. Н.В.Склифосовского

**Шарифуллин Фаат Абдулкаюмович** – д-р мед. наук, зав. науч. отд. компьютерной и магнито-резонансной томографии ГБУЗ НИИ СП им. Н.В.Склифосовского