Клиническая эффективность и безопасность коронарной ангиопластики с использованием стентов с лекарственным покрытием: результаты 5-летнего наблюдения

С.А.Абугов, Ю.М.Саакян, Р.С.Поляков, А.Г.Билич
ГУ РНЦХ им. акад. Б.В.Петровского РАМН, Москва

Коронарное стентирование (КС) является признанным методом реваскуляризации миокарда, доказав свою высокую клиническую эффективность и безопасность во многих крупных рандомизированных исследованиях. Несмотря на общую тенденцию к расширению показаний, оптимальными кандидатами для проведения КС остаются пациенты с изолированными поражениями коронарных артерий, у которых оптимальная медикаментозная терапия оказалась неэффективной.

Малоконтролируемые процессы разрастания неоинтимы, возникающие в стентированном сегменте артерии после коронарной ангиопластики (КА), могут приводить к рецидиву стенокардии, что снижает отдаленную клиническую эффективность КС. Вероятность развития клинически значимого для пациента рестеноза при использовании стентов без лекарственного покрытия колеблется в пределах 15–50% и зависит от морфологических особенностей поражения и сопутствующих заболеваний пациента [1, 2, 5, 19].

Появление в 2000 г. первых сообщений об успешном применении в клинической практике выделяющего «сиролимус» стента "Cypher" с феноменально низкими данными рестенозирования перевернуло представление о месте, роли и перспективе КС в лечение больных ишемической болезнью сердца – ИБС [3, 4, 6]. Однако эйфория, связанная с высокой клинической эффективностью стентов с лекарственным покрытием, подтвержденная многоцентровыми исследованиями [6, 34], вскоре сменилась всеобщей озабоченностью. Первые сообщения, появившиеся в 2006 г., указывали об увеличении некоронарной смертности (онкология) и развитии очень поздних тромбозов, ассоциированных со стентами с лекарственным покрытием [27]. Последующие метаанализы [33] частично опровергли эти предположения, однако изучение долговременной клинической эффективности и безопасности стентов с лекарственным покрытием остается актуальным.

Основной целью настоящей работы являлся анализ клинической эффективности и безопасности КА в зависимости от типа имплантируемого стента у больных с однососудистым поражением коронарного русла. Задачами данного исследования были изучение и сравнение следующих положений:

• непосредственная и отдаленная клиническая эффективность КА у больных с однососудистым поражением коронарного русла при использовании различных типов стентов, по данным отдаленного (5 лет) периода наблюдения;

• безопасность КА у больных с однососудистым поражением коронарного русла при использовании различных типов стентов, по данным отдаленного (5 лет) периода наблюдения.

Материалы и методы

В исследование были включены 166 пациентов со стабильной стенокардией напряжения 3–4-го функционального класса (ФК) по классификации канадского общества кардиологов. В зависимости от типа имплантированного стента пациенты были поделены на две группы. В группу 1 на проспективной основе были включены 83 пациента, которым были имплантированы стенты с лекарственным покрытием (семейство Cypher, Cordis, Johnson and Johnson), в контрольную группу 2 – 83 пациента, которым имплантированы стенты без лекарственного покрытия (семейство BX – BX Sonic, BX Velocity, Cordis, Johnson and Johnson). Контрольную группу формировали на ретроспективной основе, чтобы полностью соответствовать группе 1 по основным клиническим и ангиографическим характеристикам (возраст, пол, сопутствующие заболевания, протяженность поражения коронарных артерий и локализация поражения в коронарных артериях; табл. 1).

Стандартный объем клинико-инструментальных и лабораторных исследований включал в себя физикальное, инструментальное и лабо-

Таблица 1. Клиническая и ангиографическая характеристика пациентов, вошедших в исследование

Характеристика	Группа 1 (n=83)	Группа 2 (n=83)	*p*
Возраст, лет	67,8±5,2	68,4±4,3	0,42
Фракция выброса левого желудочка, %	54,9±4,1	56,1±5,2	0,1
Мужской пол, абс. (%)	56 (67,5)	54 (65,1)	0,87
Курящие, абс. (%)	27 (32,5)	24 (28,9)	0,74
Сахарный диабет типа 2, абс. (%)	12 (14,5)	14 (16,9)	0,83
Гиперхолестеринемия, абс. (%)	68 (81,9)	66 (79,5)	0,85
Артериальная гипертензия, абс. (%)	70 (84,3)	68 (81,9)	0,84
Диаметр стентированного сегмента, мм	2,91±1,1	2,93±1,4	0,92
Протяженность поражения, мм	16,2±3	15,7±4	0,37

Таблица 2. Непосредственные клинические результаты

Результат*	Группа 1 (n=83)		Группа 2 (n=83)	
	абс.	%	абс.	%
Положительный ангиографический результат	83	100	83	100
Непосредственный клинический эффект	83	100	83	100
Повторная реваскуляризация в течение первых суток после ангиопластики	0	0	0	0
Острый ИМ после ангиопластики	0	0	0	0

* p>0,05.

Таблица 3. Отдаленные (5-летние) результаты КА

Результат	Группа 1 (n=83)		Группа 2 (n=83)		*p*
	абс.	%	абс.	%	
Острый ИМ	3	3,6	5,0	6	0,72
Смертность общая	1	1,2	1	1,2	0,48
Смертность кардиальная	0	0	0	0	Нд
Частота повторных вмешательств на ранее стентированном сегменте	4	4,8	14	16,9	0,024
Частота вмешательств, связанных с прогрессией атеросклероза	1	1,2	2	2,4	0,99
Качество жизни – свобода от стенокардии, повторных вмешательств, отсутствие острого ИМ	75	90,4	62	74,7	0,012

Нд – недостоверно.

раторное обследования. Инструментальное обследование состояло из рентгенографии грудной клетки, электрокардиографии (ЭКГ) в покое в 12 отведениях, эхокардиографии и допплерографии, фиброгастроскопии, коронарной ангиографии. Медикаментозная терапия состояла из комбинации антиишемических (β-блокаторы; антагонисты Са, нитраты), антитромботических и антитромбоцитарных препаратов [7]. Все пациенты за 3–5 дней перед КС получали двойную антиагрегантную терапию по схеме: клопидогрель – разовая нагрузочная доза 300 мг, затем поддерживающая доза 75 мг/день; ацетилсалициловая кислота – 100 мг/день. Эффективность дезагрегантной терапии оценивали по серии анализов на АДФ-индуцированную агрегацию тромбоцитов. Адекватным ответом на антиагрегантную терапию считали снижение амплитуды и скорости агрегации тромбоцитов более чем на 30% от исходных значений. В случае выявления резистентности проводили коррекцию дозировок аспирина и клопидогреля до 300 и 150–300 мг в сутки соответственно. КА выполняли с плановой имплантацией интракоронарных стентов (КС) по стандартной методике, принятой в ГУ РНЦХ им. акад. Б.В.Петровского РАМН. После выполнения КА все пациенты в течение последующих 24 ч находились под наблюдением врачей блока интенсивной терапии (БИТ), где по заранее принятому протоколу осуществляли мониторинг ЭКГ, показателей гемодинамики и проводили лабораторные анализы крови.

Критериями включения в исследование являлись наличие стабильной стенокардии напряжения 3–4-го ФК по классификации канадского общества кардиологов, единичного изолированного однососудистого поражения коронарной артерии более 70% в системе передней межжелудочковой артерии (ПМЖА), основной артерии (ОА) или подколенной артерии (ПКА) и положительного непосредственного ангиографического результата после КС. Из исследования были исключены пациенты с гемодинамически значимым поражением ствола левой коронарной артерии, окклюзиями и бифуркационными поражениями, наличием трансмурального инфаркта миокарда (ИМ), диаметром пораженного сосуда менее 2,75 мм и протяженностью поражения более 20 мм.

Под «простыми стенозами» понимали тубулярные неокклюзирующие поражения протяженностью до 20 мм, не требующие бифуркационного стентирования.

Под положительным непосредственным ангиографическим результатом КС понимали отсутствие или наличие менее 10% резидуального стеноза, кровоток TIMI III и отсутствие любых типов диссекций в стентированной артерии.

Под непосредственной клинической эффективностью КС понимали полное исчезновение стенокардии и объективных признаков ишемии миокарда.

Под отдаленной клинической эффективностью КС понимали сохранение ранее достигнутого клинического эффекта и «свободу» от повторных реваскуляризаций в ранее стентированном сегменте.

Под стентированным сегментом понимали участок артерии с имплантированным стентом плюс 5 мм по проксимальному и дистальному краям стента. Необходимость в повторных реваскуляризациях в ранее стентированной артерии за пределами стентированного сегмента, а также на других артериях расценивали как прогрессию атеросклероза.

Под клинической безопасностью КС в госпитальном и отдаленном периодах наблюдения понимали отсутствие развития острого ИМ и летальных исходов.

Результаты исследования оценивали по 8 контрольным точкам: 1-е сутки, 1, 6, 12, 24, 36, 48 и 60 мес после КС.

Результаты исследования

Для оценки клинической эффективности различных видов установленных стентов рассматривали частоту повторных вмешательств на ранее стентированном сегменте и сохранение достигнутого клинического эффекта.

У всех 100% включенных пациентов после КА в госпитальном периоде отмечено достижение непосредственного клинического эффекта с нивелированием симптомов стенокардии и ишемии миокарда. Ни одному пациенту в изучаемых группах в 1-е сутки после КА не потребовалось выполнение повторных вмешательств на стентированном сегменте и/или стентированной артерии (табл. 2).

Данная клиническая картина сохранялась и в течение 30 дней после КС. К 6-му месяцу наблюдения достигнутый непосредственный клинический эффект сохранился у всех пациентов группы 1, в то время как у 6 (7,2%) пациентов группы 2 были

выполнены повторные реваскуляризации (p=0,038). К 12-му месяцу наблюдения число пациентов с повторными реваскуляризациями в группе 1 достигло 2 (2,4%) против 14 (16,9%) в группе 2 (p=0,004). Данное соотношение не изменилось к 24 и 36-му месяцам наблюдения. К 48-му месяцу наблюдения частота повторных вмешательств в группах 1 и 2 составила 3 (3,6%) и 14 (16,9%) соответственно (p=0,01); к 60-му месяцу наблюдения – 4 (4,8%) и 14 (16,9%) соответственно (p=0,024); данные представлены на рис. 1.

Безопасность КС оценивали исходя из анализа частоты развития острых ИМ и летальных исходов в отдаленном периоде.

В первые 30 дней после КС среди пациентов обеих групп не было зафиксировано острых ИМ. К 6-му месяцу наблюдения в группе 1 не отмечено острых ИМ, в то время как в группе 2 он развился у 2 (2,4%) пациентов (p=0,48). К 12-му месяцу наблюдения динамика развития острого ИМ в группах была следующая: 1 (1,2%) пациент из группы 1 и 3 (3,6%) больных из группы 2 (p=0,62). К 24-му месяцу число пациентов с острым ИМ в группе 1 увеличилось до 2 (2,4%) и не изменилось в группе 2 – 3 (3,6%), при p=0,99. К 36-му месяцу число пациентов, перенесших острый ИМ не изменилось в обеих группах – 2 (2,4%) и 3 (3,6%) соответственно, p=0,99. К 48-му месяцу частота развития острого ИМ возросла в обеих группах и составила 3 (3,6%) случая в группе 1 и 4 (4,8%) в группе 2 (p=0,99). К 60-му месяцу наблюдения число пациентов перенесших острый ИМ в группе 1 не изменилось, а в группе 2 возросло до 5 (6%) больных, при p=0,72 (рис. 2).

Общую летальность по первым 5 контрольным точкам (30 дней, 6, 12, 24 и 36 мес) в обеих группах не наблюдали. К 48-му месяцу в обеих группах было по 1 летальному случаю: 1,2% в группе 1 и 1,2% в группе 2) (p=0,48). К 60-му месяцу частота общей летальности в обеих группах не изменилась.

Кардиальной летальности по всем контрольным точкам (через 30 дней, 6, 12, 24, 36,48 и 60 мес) в обеих группах не отмечено.

Повторных вмешательств, связанных с прогрессией атеросклероза в других коронарных артериях, через 30 дней, 6, 12 и 24 мес в обеих группах не потребовалось. К 36-му месяцу отмечено по 1 повторному вмешательству в обеих группах – 1,2 и 1,2% соответственно (p=0,48). К 48-му месяцу число пациентов с повторными вмешательствами в группе 1 оставалось прежним, в группе 2 это число возросло до 2 (2,4%), при p=0,99. К 60-му месяцу число повторных вмешательств в

Рис. 1. Повторные вмешательства на ранее стентированном сегменте.

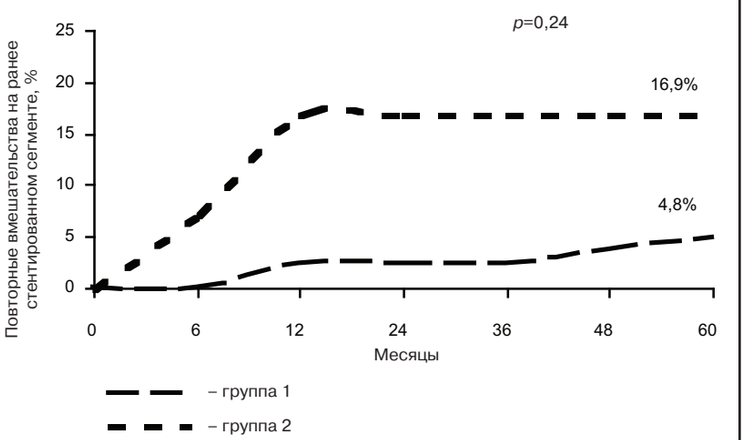

Рис. 2. Частота развития острого ИМ в отдаленном периоде наблюдения.

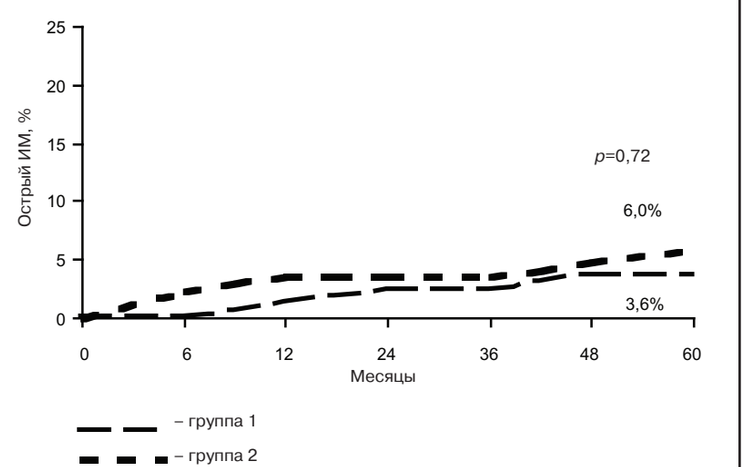

Рис. 3. Свобода от стенокардии, острого ИМ и повторных вмешательств.

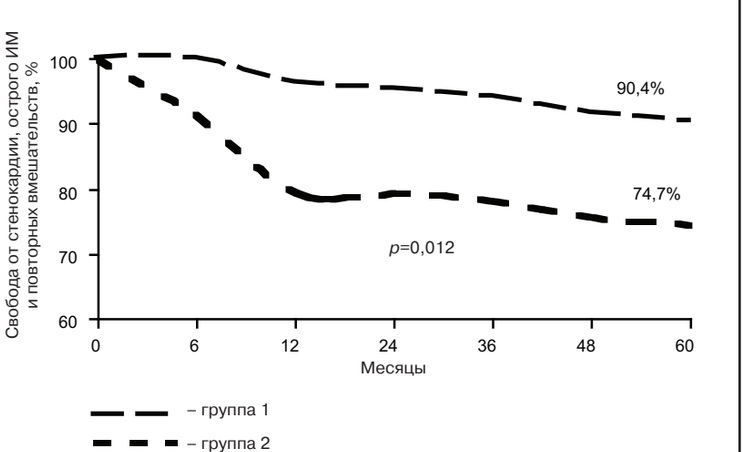

группах не изменилось – 1 (1,2%) пациент в группе 1 и 2 (2,4%) больных в группе 2 (p=0,99). Данные отражены в табл. 3.

При долговременной оценке качества жизни (свободы от стенокардии, острого ИМ и повторных вмешательств) выяснилось, что в случае использования стентов, покрытых сиролимусом, 90,4% пациентов не имели приступов стенокардии в течение 5 лет, тогда как у пациентов, перенесших КА с имплантацией простых металлических стентов, этот показатель составил 74,7% (p=0,012). Данные представлены на рис. 3.

Обсуждение

Эффективность выделяющих сиролимус стентов была неоднократно продемонстрирована в контролируемых клинических исследованиях и крупных метаанализах [4, 6, 11]. Однако появление в 2006 г. данных о высокой частоте поздних и очень поздних тромбозов, возникающих после имплантации данных стентов, поставило под сомнение их безопасность [8–10, 12, 13–18]. Для выяснения отдаленной безопасности КА с имплантацией стентов Cypher нами было предпринято настоящее исследование. Полученные нами результаты демонстрируют, что при проведении КА у больных со стенозами de novo использование стентов с лекарственным покрытием более эффективно и не менее безопасно, чем использование непокрытых стентов.

Основная причина, ограничивающая клиническую эффективность КА с использованием непокрытых стентов в отдаленном периоде, является рестеноз ранее стентированного сегмента [1, 2, 5, 19]. В настоящее время показано, что к рестенозированию КА после коронарной ангиопластики может приводить целая комбинация факторов, таких как эластическое спадение просвета сосуда, пристеночное тромбообразование и гиперплазия неоинтимы, которые в конечном итоге приводят к отрицательному ремоделированию артерии и возобновлению симптомов стенокардии [28–30, 33].

Основной целью применения стентов с лекарственным покрытием является снижение вероятности рестеноза стентированного сегмента, что в свою очередь сопровождается более длительным сохранением достигнутого клинического эффекта. Используемый в нашем исследовании стент Cypher состоит из «металлической платформы» (семейство стентов BX), полимерно-лекарственного слоя «сиролимуса» и полимерно-диффузионного слоя. Экспериментально доказано, что рапамицин (активное вещество в полимерно-лекарственном слое стента) является сильным иммуносупрессором и обладает выраженными антипролиферативными свойствами. За счет медленного выделения (80% рапамицина освобождается в течение первых 30 дней) осуществляется блокирование пролиферации гладкомышечных клеток, уменьшается разрастание неоинтимы, что в конечном итоге приводит к снижению вероятности развития клинически значимого рестеноза [28–30, 33].

В нашем исследовании были получены убедительные данные, свидетельствующие о клиническом превосходстве стентов с лекарственным покрытием над простыми металлическими стентами. Так, частота повторных вмешательств на ранее стентированном сосуде в течение 5 лет наблюдения у пациентов группы 1 составила 4,8%, тогда как у больных группы 2 – 16,9% (p=0,024). При этом у всех 14 пациентов из группы больных с непокрытыми стентами причиной повторной реваскуляризации являлось возобновление стенокардии. Кроме того, у 5 из этих пациентов рецидив стенокардии сопровождался развитием острого ИМ. Все повторные реваскуляризации в группе больных с непокрытыми стентами были выполнены в промежутке от 3 до 10 мес после КС, при этом у всех данных пациентов при контрольной коронарной ангиографии был выявлен гемодинамически значимый рестеноз стентированного сегмента или тромбоз. Полученные результаты согласуются с данными крупных метаанализов, свидетельствующих, что стенты с лекарственным покрытием достоверно снижают необходимость в повторных реваскуляризациях у больных ИБС и являются более предпочтительными, чем непокрытые стенты [3, 4, 6, 7, 11, 12, 33, 34].

Одной из основных проблем безопасности КА и КС являются тромбозы, приводящие к развитию острого ИМ, а в ряде случаев – и к летальному исходу [8–26].

Согласно принятой в настоящее время классификации ARC, тромбозы стентов разделяют на 3 большие группы [35]:

• Подтвержденные тромбозы – ангиографически и патолого-анатомически подтвержденные тромбозы в стентированной артерии.

Ангиографическое подтверждение тромбоза стента основано на шкале кровотока TIMI и наличие хотя бы одного из следующих признаков:

1) возникновение острых симптомов ишемии миокарда в покое в течение 48 ч после стентирования;

2) остро возникшие изменения ЭКГ, соответствующие острой ишемии миокарда в течение 48 ч после стентирования;

3) типичная динамика появления и исчезновения сердечных биомаркеров, соответствующая острому ИМ в течение 48 ч после стентирования.

Патологоанатомическое подтверждение тромбоза стента основано на данных аутопсии или исследовании материала, полученного при тромбэктомии.

• Наиболее вероятные – любая внезапная смерть в течение менее 30 дней или инфаркт в зоне стентированной артерии без ангиографического подтверждения тромбоза стента и при отсутствии других видимых причин последнего.

• Возможные – любая внезапная смерть после 30 дней после проведенного стентирования коронарной артерии.

По времени возникновения тромбозы делятся на несколько типов: острые – возникшие в течение 1 сут после КА; подострые – до 30 дней после КА; поздние – от 30 дней до 1 года; и очень поздние тромбозы – более 1 года.

В нашей работе ни в одной из исследуемых групп не получено случаев острого тромбоза. При долговременной (5-летней) оценке полученных результатов мы не получили достоверной разницы по частоте развития летальных исходов и острых ИМ в зависимости от типа имплантируемого стента. Необходимо заметить, что вероятность острого тромбоза, по данным современных метаанализов, достаточно низка и составляет около 0,46% для стентов с лекарственным покрытием и 0,61% для непокрытых стентов [13]. Основными причинами раннего тромбоза стентированной артерии является наличие диссекций по краям стента, неполная аппозиция стента, сохранение выраженного резидуального стеноза после стентирования и неадекватная антиагрегантная терапия.

В то же время многие исследователи [36, 38] в настоящее время уделяют особое внимание развитию в отдаленном периоде у пациентов со стентами с лекарственным покрытием поздних и очень поздних тромбозов. В нашем исследовании развитие поздних и очень поздних тромбозов в группе больных со стентами с лекарственным покрытием в общей сложности наблюдали у 3 (3,6%) пациентов. У 1 пациента тромбоз стента и соответственно ИМ развился на 9-м месяце после КА и, вероятно, был связан с самопроизвольным отказом пациента от двойной антиагрегантной терапии. Большое количество крупных контролируемых исследований доказало необходимость длительного (не

менее 1 года) приема клопидогреля. Основная причина необходимости длительного приема клопидогреля при использовании стентов с лекарственным покрытием связана с более длительной их эндотелизацией по сравнению с непокрытыми стентами. Преждевременная отмена клопидогреля у таких пациентов ассоциируется с более чем 10-кратным увеличением риска развития острого ИМ и/или смерти [7]. Поэтому в настоящее время отдельное внимание уделяется разъяснению пациентам необходимых сроков приема клопидогреля, а также заблаговременному выявлению и исключению факторов, которые теоретически могут привести к преждевременной отмене антиагрегантной терапии.

До настоящего времени не установлены оптимальные сроки терапии клопидогрелем. Согласно современным рекомендациям европейского общества кардиологов после имплантации стентов с лекарственным покрытием прием клопидогреля необходим в течение 1 года [37]. В то же время в работах R.Vermani [36, 38] показано, что полная эндотелизация стентов с лекарственным покрытием может произойти и в более поздние сроки, вследствие чего после плановой отмены терапии клопидогрелем такие пациенты имеют повышенную угрозу тромбоза. Не исключено, что очень поздний тромбоз у второго пациента из группы 1 – на 13-м месяце после КС – был вызван именно этим фактором. В то же время отсроченная и неполная эндотелизация стентов с лекарственным покрытием, по всей видимости, является не единственным фактором очень поздних тромбозов [36, 38]. В настоящее время выдвигаются предположения, что бионерастворимые полимеры, применяемые на стентах с лекарственным покрытием I поколения, со временем могут являться источником местных воспалительных реакций и дисфункции неоэндотелия с возможностью запуска каскада тромбообразования. Именно этим, на наш взгляд, в настоящее время можно объяснить очень поздний тромбоз у третьего пациента, развившийся на 38-м месяце после стентирования, при условии, что пациент прекратил прием клопидогреля через 12 мес после КА.

Однако, несмотря на всю актуальность изучения поздних и очень поздних тромбозов, не следует забывать, что вероятность этих осложнений достаточна низка и, по данным современных метаанализов, колеблется в пределах 0,6% в год [36, 38].

Подавляющее большинство исследователей сходятся во мнении, что суммарная клиническая польза от использования стентов с лекарственным покрытием намного превышает по значимости риск тромбоза. Более того, у стентов с лекарственным покрытием нового поколения с биодеградируемыми и гидрофильными полимерами предполагается большое будущее.

Таким образом, на основании проведенного исследования можно сделать следующие выводы:

1. У больных ИБС с однососудистым поражением коронарного русла использование стентов, покрытых сиролимусом, достоверно снижает количество повторных реваскуляризаций и частоту возврата стенокардии в отдаленном периоде по сравнению с простыми металлическими стентами.

2. У больных ИБС с однососудистым поражением коронарного русла использование стентов, покрытых сиролимусом, так же безопасно, как и использование простых металлических стентов.

Литература

1. Serruys PW, de Jaegere P, Kiemeneij F et al. Benestent Study Group. A comparison of balloon-expandable-stent implantation with balloon angioplasty in patients with coronary artery disease. N Engl J Med

1994; 331: 489–95.
2. Fischman DL, Leon MB, Baim DS et al. Stent Restenosis Study Investigators. A randomized comparison of coronary-stent placement and balloon angioplasty in the treatment of coronary artery disease. N Engl J Med 1994; 331: 496–501.
3. Morice MC, Serruys PW, Sousa JE et al. A randomized comparison of a sirolimus-eluting stent with a standard stent for coronary revascularization. N Engl J Med 2002; 346: 1773–80.
4. Moses JW, Leon MB, Popma JJ et al. Sirolimus-eluting stents versus standard stents in patients with stenosis in a native coronary artery. N Engl J Med 2003; 349: 1315–23.
5. Donald E, Manish S. Chauhan, Donald S. Baim et al. Clinical restenosis after coronary stenting: perspectives from multicenter clinical trials. J Am Coll Cardiol 2002; 40: 2082–9.
6. Morice MC, Serruys PW, Sousa JE et al. On behalf of the RAVEL Study Group: a randomized study with the sirolimus coated Bx velocity balloon-expandable stent in the treatment of patients with de novo native coronary artery lesions. Eur Heart J 2001; (Abstract).
7. Bertrand ME, Rupprecht HJ, Urban P, Gershlick AH. Double-blind study of the safety of clopidogrel with and without a loading dose in combination with aspirin compared with ticlopidine in combination with aspirin after coronary stenting: the Clopidogrel Aspirin Stent International Cooperative Study (CLASSICS). Circulation 2000; 102: 624–9.
8. Farb A, Burke AP, Kolodgie FD, Virmani R. Pathological mechanisms of fatal late coronary stent thrombosis in humans. Circulation 2003; 108: 1701–6.
9. Joner M, Finn AV, Farb A et al. Pathology of drug-eluting stents in humans: delayed healing and late thrombotic risk. J Am Coll Cardiol 2006; 48: 193–202.
10. McFadden EP, Stabile E, Regar E et al. Late thrombosis in drug-eluting coronary stents after discontinuation of antiplatelet therapy. Lancet 2004; 364: 1519–21.
11. Camenzind E, Steg PG, Wijns W. Safety of drug-eluting stents: a meta-analysis of 1st generation DES programs. Abstract presented at: World Congress of Cardiology 2006, September 2–6, 2006, Barcelona, Spain.
12. Moreno R, Fernandez C, Hernandez R et al. Drug-eluting stent thrombosis: results from a pooled analysis including 10 randomized studies. J Am Coll Cardiol 2005; 45: 954–9.
13. Bavry AA, Kumbhani DJ, Helton TJ, Bhatt DL. Risk of thrombosis with the use of sirolimus-eluting stents for percutaneous coronary intervention (from registry and clinical trial data). Am J Cardiol 2005; 95: 1469–72.
14. Iakovou I, Schmidt T, Bonizzoni E et al. Incidence, predictors, and outcome of thrombosis after successful implantation of drug-eluting stents. JAMA 2005; 293: 2126–30.
15. Ong AT, McFadden EP, Regar E et al. Late angiographic stent thrombosis (LAST) events with drug-eluting stents. J Am Coll Cardiol 2005; 45: 2088–92.
16. Pfisterer ME, Kaiser CA, Bader F et al. Late clinical events related to late stent thrombosis after stopping clopidogrel: prospective randomized comparison between drug-eluting versus bare-metal stenting. In: Program and abstracts from the American College of Cardiology 55th Annual Scientific Session; March 11–14, 2006; Atlanta, Ga. Abstract 422-11.
17. Bavry AA, Kumbhani DJ, Helton TJ et al. Late thrombosis of drug-eluting stents: a meta-analysis of randomized clinical trials. Am J Med 2006; 119: 1056–61.
18. Kereiakes DJ, Choo JK, Young JJ, Broderick TM. Thrombosis and drug-eluting stents: a critical appraisal. Rev Cardiovasc Med 2004; 5: 9–15.
19. Schuhlen H, Kastrati A, Dirschinger J et al. Intracoronary stenting and risk for major adverse cardiac events during the first month. Circulation 1998; 98: 104–11.
20. Cutlip DE, Baim DS, Ho KK et al. Stent thrombosis in the modern era: a pooled analysis of multicenter coronary stent clinical trials. Circulation 2001; 103: 1967–71.
21. Chieffo A, Bonizzoni E, Orlic D et al. Intraprocedural stent thrombosis during implantation of sirolimus-eluting stents. Circulation 2004; 109: 2732–6.
22. Park DW, Park SW, Park KH et al. Frequency of and risk factors for stent thrombosis after drug-eluting stent implantation during long-term follow-up. Am J Cardiol 2006; 98: 352–6.
23. Fujii K, Carlier SG, Mintz GS et al. Stent underexpansion and residual reference segment stenosis are related to stent thrombosis after sirolimus-eluting stent implantation: an intravascular ultrasound study. J Am Coll Cardiol 2005; 45: 995–8.
24. Ong AT, Hoye A, Aoki J et al. Thirty-day incidence and six-month clinical outcome of thrombotic stent occlusion after bare-metal, sirolimus, or paclitaxel stent implantation. J Am Coll Cardiol 2005; 45: 947–53.
25. Wenaweser P, Dorffler-Melly J, Imboden K et al. Stent thrombosis is associated with an impaired response to antiplatelet therapy. J Am Coll Cardiol 2005; 45: 1748–52.
26. Eisenstein EL, Anstrom KJ, Kong DF et al. Clopidogrel use and long-term clinical outcomes after drug-eluting stent implantation. JAMA 2006; 297: 159–68.
27. Nebeker JR, Virmani R, Bennett CL et al. Hypersensitivity cases associated with drug-eluting coronary stents: a review of available cases from the Research on Adverse Drug Events and Reports (RADAR) project. J Am Coll Cardiol 2006; 47: 175–81.
28. Marx SO, Jayaraman T, Go LO, Marks AR. Rapamycin-FKBP inhibits cell cycle regulators of proliferation in vascular smooth muscle cells. Circ Res 1995; 76: 412–7.
29. Poon M, Marx SO, Gallo R et al. Rapamycin inhibits vascular smooth muscle cell migration. J Clin Invest 1996; 98: 2277–83.
30. Suzuki T, Kopia G, Hayashi S et al. Stent-based delivery of sirolimus reduces neointimal formation in a porcine coronary model. Circulation 2001; 104: 1188–93.
31. Matter CM, Rozenberg I, Jaschko A et al. Effects of tacrolimus or sirolimus on proliferation of vascular smooth muscle and endothelial cells. J Cardiovasc Pharmacol 2006; 48: 286–92.
32. Guagliumi G, Farb A, Musumeci G et al. Images in cardiovascular medicine: sirolimus-eluting stent implanted in human coronary artery for 16 months: pathological findings. Circulation 2003; 107: 1340–1.
33. US Food and Drug Administration. Update to FDA statement on coronary drug-eluting stents. Available at: http://www.fda.gov/cdrh/news/010407.html. Accessed February 10, 2007.
34. Jeffrey W. Moses, Martin B. Leon, Jeffrey J. Popma et al. Sirolimus-Eluting Stents versus Standard Stents in Patients with Stenosis in a Native Coronary Artery. for the SIRIUS Investigators. N Engl J Med 2003; 349: 1315–23
35. US Food and Drug Administration. FDA Clinical Overview for Panel Packet DES Thrombosis Panel Available at: www.fda.gov/ohrms/dockets/ac/06/briefing/2006-4253b1_01.pdf. Accessed december 7-8, 2006.
36. DES Safety Booklet, may 2007. Crossroads institute for cardiac and vascular education, abbott vascular
37. ACC/AHA 2007 Guidelines for the Management of Patients With Unstable Angina/Non–ST-Elevation Myocardial Infarction A Report of the American College of Cardiology. American Heart Association Task Force on Practice Guidelines (Writing Committee to Revise the 2002 Guidelines for the Management of Patients With Unstable Angina/Non–ST-Elevation Myocardial Infarction) Developed in Collaboration with the American College of Emergency Physicians, the Society for Cardiovascular Angiography and Interventions, and the Society of Thoracic Surgeons Endorsed by the American Association of Cardiovascular and Pulmonary Rehabilitation and the Society for Academic Emergency Medicine. J Am Coll Cardiol 2007; 50: 1–157, doi:10.1016/j.jacc.2007.02.013.
38. Thomas F. L_scher, Jan Steffel, Franz R. Eberli et al. Drug-Eluting Stent and Coronary Thrombosis. Circulation 2007; 115: 1051–8.

Стеноз устья аорты: особенности антиангинального лечения

И.В.Егоров
ММА им. И.М.Сеченова

За рубежом терапевтический подход к больным с аортальным стенозом любого генеза в достаточной степени ограничен широким внедрением кардиохирургической коррекции порока, в том числе и в старческом возрасте. Медикаментозное лечение имеет симптоматический характер и стабилизирует больного в предоперационном периоде. В России вопросы лекарственной терапии сохраняют свою актуальность, поскольку протезирование аортального клапана и баллонная вальвулопластика у пожилых пациентов пока не нашли должного распространения.

Более столетия самым обсуждаемым пороком сердца в мире является сенильный аортальный стеноз (АС), впервые упомянутый в научной литературе в конце XVII века и подробно описанный Иоганном Менкебергом в 1904 г. [1]. В России это заболевание на протяжении многих десятилетий трактовалось только в русле атеросклеротической концепции, и лишь 10 лет назад к его изучению вернулись и появились первые отечественные работы о природе кальцинированного АС и ведении таких пациентов [2, 3].

Наряду с одышкой и синкопальными состояниями одним из главных проявлений данного заболевания оказывается боль в области сердца. По одним данным, ее испытывают 56% больных АС [14], по другим – 90% [43]. Как правило, боль носит ангинозный характер с типичными признаками стенокардии, поэтому исследователи не раз возвращались к выяснению роли коронарного атеросклероза и спазма [21, 27, 29, 30–32] в патогенезе загрудинной боли при стенозе устья аорты.

Обычно это касалось эволюции постревматического АС. Суммируя литературный материал с результатами многочисленных собственных наблюдений, Г.И.Цукерман и соавт. пишут: «Известно, что при аортальном стенозе в большинстве случаев отсутствуют сколько-нибудь значи-