

Гемохроматоз – современное состояние проблемы

Н.Б. ВОЛОШИНА¹, М.Ф. ОСИПЕНКО¹, Н.В. ЛИТВИНОВА¹, А.Н. ВОЛОШИН²

¹Новосибирский государственный медицинский университет ФГБОУ ВО НГМУ Минздрава России, Новосибирск, Россия;

²Новосибирская городская клиническая больница №2, Новосибирск, Россия

Аннотация

Синдром перегрузки железом может быть связан с различными приобретенными состояниями и наследственными факторами. Наследственный гемохроматоз является наиболее распространенным генетическим расстройством. Без терапевтического вмешательства заболевание может привести к развитию угрожающих жизни осложнений, таких как цирроз, гепатоцеллюлярная карцинома. В лекции освящены основные вопросы патогенеза, диагностики и лечения гемохроматоза. Приведено собственное клиническое наблюдение.

Ключевые слова: наследственный гемохроматоз, лечение, кровопускание.

Hemochromatosis – modern condition of the problem

N.B. VOLOSHINA¹, M.F. OSIPENKO¹, N.V. LITVINOVA¹, A.N.VOLOSHIN²

¹Novosibirsk State Medical University FGBOU in the NSMU of the Ministry of Health of Russia, Russia;

²Novosibirsk City Clinical Hospital 2, Russia

The iron overload syndrome can be associated with various acquired states and hereditary factors. Hereditary hemochromatosis is the most common genetic disorder. Without therapeutic intervention the disease can lead to the development of life-threatening complications such as cirrhosis, hepatocellular carcinoma. The article presents data on pathogenesis, diagnosis and treatment of hereditary hemochromatosis. Own clinical observation is given.

Keywords: hereditary haemochromatosis, treatment, phlebotomy.

АЛТ – аланинаминотрансфераза
АСТ – аспаргатаминотрансфераза
ГГТП – гамма-глутамилтранспептидаза
ИМТ – индекс массы тела
КВР – косой вертикальный размер
ККР – кранио-кадуальный размер
КФК – креатинфосфокиназа

ЛПВП – липопротеиды высокой плотности
ЛПНП – липопротеиды низкой плотности
МР-томография – магниторезонансная томография
УЗИ – ультразвуковое исследование
ЦИК – циркулирующие иммунные комплексы
ЩФ – щелочная фосфатаза

Гемохроматоз – заболевание, связанное с накоплением в организме высоких патологических уровней железа, что приводит к функциональным нарушениям некоторых органов. Обычно абсорбция железа жестко регулируется, вследствие чего организм не способен выделять избыток железа. Избыток железа накапливается в клетках в виде гемосидерина. Это в конечном итоге приводит к гибели клеток и замене этих клеток фиброзной тканью, что ведет к нарушению структуры и функции органов. При гемохроматозе возможно поражение печени, поджелудочной железы, сердца, щитовидной железы, суставов, кожи, гонад, гипофиза.

Перегрузка железом, вызывающая гемохроматоз, может происходить тремя способами: массивное пероральное потребление железа, повышенная абсорбция железа при нормальном потреблении железа, а также чрезмерное производство или массовое, частое переливание эритроцитов.

При наследственном гемохроматозе избыток железа обычно депонируется в паренхиматозных клетках, тогда как при трансфузионном гемохроматозе оно преимущественно депонируется в ретикулоэндотелиальных клетках [1–3].

Наследственный гемохроматоз включает в себя группу генетических нарушений, характеризующихся повышенной абсорбцией железа. Преобладающим механизмом в большинстве типов наследственного гемохроматоза является эффект гепсидина, который играет ключевую роль в гомеостазе железа [4–6]. Гепсидин синтезируется глав-

ным образом в гепатоцитах и контролирует концентрацию железа в плазме путем связывания с ферропортином (также называемым SLC40A1), единственным известным трансмембранным транспортером железа из тканей доноров железа. Ферропортин экспортирует железо из двенадцатиперстной кишки, из макрофагов и гепатоцитов. В плазме железо связывается с трансферрином, таким образом, насыщенность железа трансферрином в среднем составляет 35% (среднее утреннее значение). Гепсидин ингибирует освобождение железа из макрофагов (из старых эритроцитов и ферритина), гепатоцитов и энтероцитов двенадцатиперстной кишки путем связывания с ферропортином. А при отсутствии ферропортина выход железа из энтероцитов, гепатоцитов и макрофагов блокирован. Таким образом, гепсидин снижает уровень всасывания железа в кишечнике, снижает уровень освобожденного железа из гепатоцитов и макрофагов, что приводит к низкому уровню железа в плазме и повышению в тканях.

Причиной наследственного гемохроматоза является мутация в гене HFE. Впервые дефект в гене HFE описан в 1996 г., который представляет собой мутацию, приводящую к замене тирозина на цистеин в положении аминокислоты 282 (C282Y) [7]. Мутация в гене HFE вызывает повышенную абсорбцию железа, несмотря на нормальное потребление железа. Белок HFE регулирует производство гепсидина. Пациенты с наследственным гемохроматозом гомозиготы C282Y составляют от 80 до 85% [1, 8].

Существуют еще две мутации: одна – связанная с заменой аспартата гистидином в положении 63 (H63D), и вторая – замещающая цистеин серином в положении 65 (S65C). Эти мутации не связаны с синдромом перегрузки железом, если только C282Y не является составной частью гетерозиготы C282Y/H63D или C282Y/S65C. Таким образом, HFE-ассоциированная форма наследственного гемохроматоза может быть верифицирована при бессимптомном течении заболевания. Соответственно, генетический диагноз может быть применен у пациентов, у которых гемохроматоз еще не проявился фенотипически. Эта группа пациентов с генетической предрасположенностью к гемохроматозу. У гетерозигот повышенный риск развития диабета по сравнению с общей популяцией, механизм развития при этом неизвестен [9–11].

Ранее считалось, что у всех пациентов с дефектом гена HFE со временем проявится клиника гемохроматоза. Однако в настоящее время выяснено, что фенотипическая экспрессия встречается лишь у приблизительно 70% гомозигот C282Y и у менее 10% из них развивается тяжелая перегрузка железом с повреждением внутренних органов [12, 13].

В **таблице** представлена классификация синдромов перегрузки железом в зависимости от причины его возникновения.

В зависимости от причины развития заболевания пациентов с синдромом перегрузки железом можно подразделить на 4 группы: пациенты с наследственным гемохроматозом, пациенты с вторичным гемохроматозом, вызванным различными причинами, и небольшая группа пациентов, которая выделяется как «разное».

Причиной вторичного гемохроматоза является эритропоэтический гемохроматоз. Наиболее часто это происходит в результате основного заболевания крови, при котором эритроциты имеют сокращенную продолжительность жизни. Эта группа заболеваний включает в себя железодефицитную анемию, талассемию, сидеробластическую анемию, хроническую гемолитическую анемию, апластическую анемию, пиридоксин-чувствительную анемию, недостаточность пируваткиназы.

Синдром перегрузки железом может возникнуть у пациентов, которые получают длительные и множественные переливания эритроцитарной массы. Как видно из **таблицы**, другие достаточно редкие заболевания, такие как, например, порфирия, также могут вызвать синдром перегрузки железом.

Наконец, чрезмерное потребление железа может вызвать гемохроматоз. Известный исторический факт: употребление пива, приготовленного в стальных барабанах, явилось причиной синдрома перегрузки железом. Также передозировка препаратами железа может стать причиной синдрома перегрузки железом. Надо помнить, что многие безрецептурные пищевые добавки содержат железо в достаточно большой дозировке, поэтому недопустимо их бесконтрольное применение.

Симптомы заболевания зависят от органа, который более всего поражен, однако почти все пациенты жалуются на значительную слабость и быструю утомляемость. Никаких специфических симптомов гемохроматоза не суще-

Классификация причин синдрома перегрузки железом

1. Наследственный гемохроматоз, связанный с мутацией HFE:

C282Y/C282Y
C282Y/H63D
другие HFE мутации

2. Наследственный гемохроматоз, не связанный с мутацией HFE, обусловленный:

Гемоувелином (HJV)
Рецептором трансферрина -2 (TfR2)
Ферропортом (SLC40A1)
Гепсидином (HAMP)
Африканской перегрузкой железа

3. Вторичная перегрузка железом:

Железодефицитная анемия
Талассемия
Сидеробластическая анемия
Хроническая гемолитическая анемия
Апластическая анемия
Недостаточность пируваткиназы
Пиридоксин-чувствительная анемия

4. Синдром парентеральной перегрузки железом:

Переливание эритроцитарной массы
Введение препаратов железа
Длительный гемодиализ

5. Хронические болезни печени:

Порфирии
Гепатит С
Гепатит В
Алкогольная болезнь печени
Безалкогольная болезнь печени
Портокавальное шунтирование крови

6. Дисметаболический синдром перегрузки железом

7. Другие причины:

Неонатальная перегрузка железа
Ацерулоплазминемиа
Врожденная атрансферринемия

ствует. Чаще всего диагноз ставится на стадии заболевания, когда уже пострадали несколько систем. От первых симптомов заболевания до верификации диагноза проходит обычно не менее десяти лет. У женщин с гемохроматозом симптомы заболевания проявляются в более позднем возрасте, чем у мужчин, из-за менструальной кровопотери, потери «материнского железа» во время беременности и антиоксидантным эффектом эстрогена, и заболевание до наступления климактерического периода клинически ничем себя не проявляет [14].

Приблизительно у 50% у пациентов с симптомами наследственного гемохроматоза наблюдается сахарный диабет, риск его возникновения значительно возрастает у гетерозигот. Цирроз печени присутствует у 70% пациентов с гемохроматозом. В этой группе пациентов заметно повы-

Сведения об авторах:

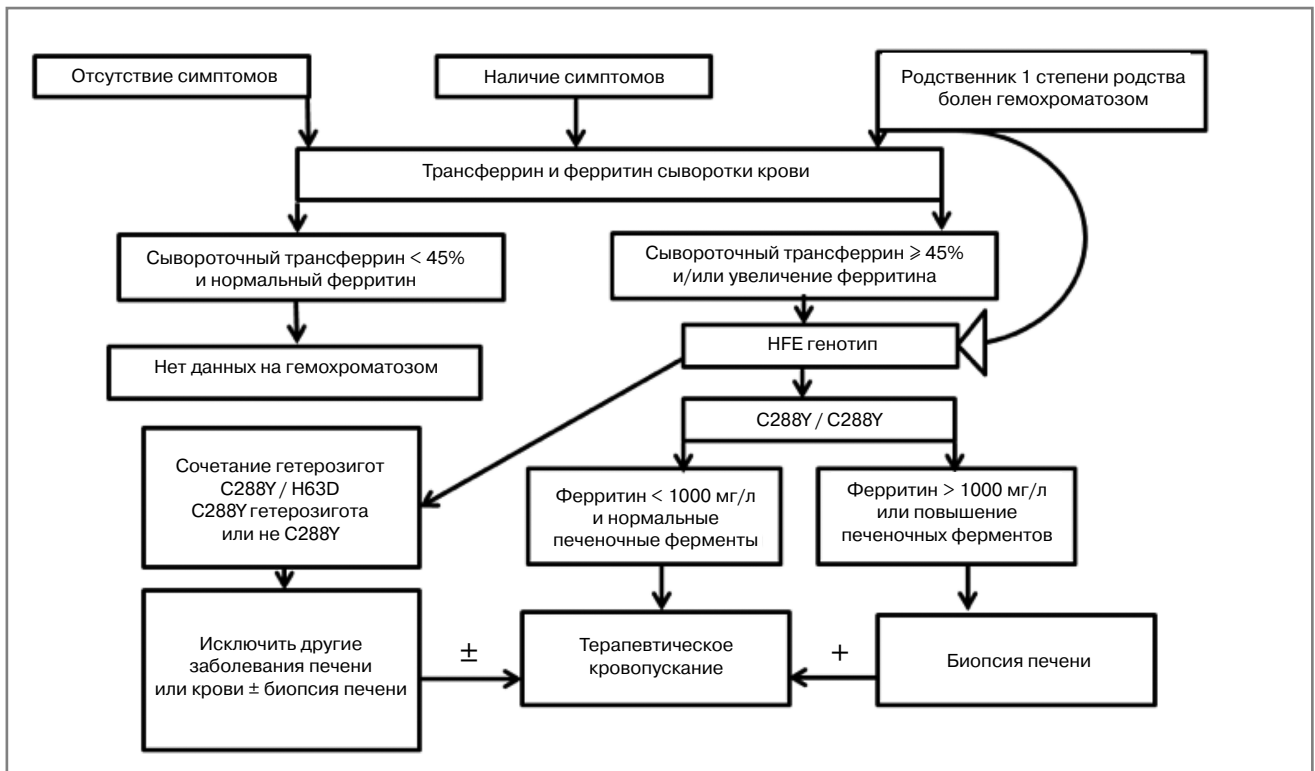
Волошина Наталья Борисовна – к.м.н., доцент каф. пропедевтики внутренних болезней лечебного ф-та

Осипенко Марина Федоровна – д.м.н., проф., зав. каф. пропедевтики внутренних болезней лечебного ф-та

Волошин Андрей Николаевич – врач Новосибирской городской клинической больницы 2

Контактная информация:

Литвинова Наталья Владимировна – к.м.н., доцент каф. пропедевтики внутренних болезней лечебного ф-та, orcid.org/0000-0002-9143-6330. E-mail: Lina-2007@list.ru; тел.: +7(913)914-34-64



Алгоритм диагностики гемохроматоза [3].

шается частота гепатоцеллюлярной карциномы, которая является основной причиной смерти.

Поражение суставов при гемохроматозе проявляется в виде артралгии (обычно второго и третьего метакарпофалангеальных суставов). Деформации суставов при гемохроматозе обычно не наступает, хотя возможны дегенеративные изменения суставов. У этих пациентов, как правило, в синовиальной жидкости можно найти кристаллы пирофосфата кальция. Для полиартрита при гемохроматозе характерно, что даже после нормализации запасов железа он может по-прежнему прогрессировать.

Отложение железа в волокнах сердечной мышцы и клетках проводящей системы сердца может привести к нарушению ритма сердца и/или дилатационной кардиомиопатии, с развитием в дальнейшем сердечной недостаточности. В некоторых случаях происходит полная компенсация левожелудочковой недостаточности после нормализации уровня железа в организме [9 – 12].

При гемохроматозе возможно развитие гипогонадизма и соответственно импотенции, обусловленного гипоталамической и/или гипофизарной недостаточностью, приводящей к нарушению высвобождения гормона гонадотропина. В случаях превышения запасов железа в пять раз и более возникает гиперпигментация кожи, которая является результатом осаждения железа и меланина. Перегрузка железом макрофагов может привести к нарушению фагоцитоза и снижению иммунитета, что приводит к увеличению риска инфицирования от *Listeria*, *Yersinia enterocolitica* и *Vibrio vulnificus*. Отложение железа в щитовидной железе обычно вызывает гипотиреоз.

Для развернутой стадии гемохроматоза характерно наличие цирроза печени, сахарного диабета и пигментации кожи (так называемый бронзовый диабет). У пациентов, злоупотребляющих алкоголем и инфицированных гепатитом вируса В и/или С, патология печени и поджелудочной

железы, связанная с гемохроматозом, протекает значительно тяжелее [1–3].

На схеме представлены диагностические мероприятия при подозрении на гемохроматоз. Известно, что только около 70% гомозигот C282Y имеют повышенный уровень ферритина, который соответствует увеличению запасов железа, и лишь у небольшого процента этих пациентов имеются клинические проявления заболевания. Безусловно, все пациенты с симптомами, которые могут наблюдаться при гемохроматозе, должны проходить дальнейшее обследование для исключения заболевания. Особое внимание необходимо уделять пациентам с немотивированной слабостью, артралгией, болевым синдромом в правом верхнем квадранте живота, импотенцией, снижением либидо, синдромом сердечной недостаточности, пигментацией кожи, наличием диабета. Кроме того, у всех пациентов с гепатомегалией, цитолитическим синдромом, при цирротической стадии заболевания необходимо кроме всех возможных этиологических причин заболевания помнить о возможности гемохроматоза. Безусловно, наследственный гемохроматоз должен быть исключен у больных, имеющих родственников I степени родства страдающих гемохроматозом.

Исследование должно начинаться с измерения насыщения сывороточного трансферрина или концентрации ферритина в сыворотке крови. Следует отметить, что определение трансферрина в случаях эритропоэтического гемохроматоза не столь эффективно для верификации синдрома перегрузки железом. Специфичность ферритина во многом зависит от наличия воспалительных заболеваний. Если уровень ферритина выше 200 мкг/л у женщин или 300 мкг/л у мужчин или насыщение трансферрина более 40% у женщин или 50% у мужчин, необходимо провести дальнейшее тестирование для исключения гемохроматоза [1, 2, 10, 11].

Согласно рекомендациям Американской ассоциации по изучению болезней печени 2011 г. (AASLD 2011) в случае, если у пациентов сывороточный трансферрин <45% и нормальный уровень ферритина, то диагностический поиск должен быть прекращен, данных за гемохроматоз нет. В тех случаях, когда сывороточный трансферрин $\geq 45\%$ и/или увеличен уровень ферритина в сыворотке крови, то продолжается диагностический поиск [3].

Следующим шагом диагностических мероприятий является генетическое исследование – определение HFE генотипа. При выявлении гомозиготы (C288Y/C288Y) диагноз наследственного гемохроматоза подтвержден. Эта форма в основном присутствует в популяциях северо-европейского происхождения, где один из 200–300 человек гомозиготы [15]. Хотя распространенность гомозиготности для мутации C282Y высока, пенетрация болезни относительно низкая. По мнению различных авторов, в среднем у 1–33% гомозигот развиваются клинические проявления заболевания, связанные с перегрузкой железом [15–18]. Затем для верификации диагноза и определения тактики ведения пациента необходимо оценить уровень активности аминотрансфераз и концентрации ферритина в сыворотке крови (<1000 мг/л и/или >1000 мг/л), и в зависимости от этих показателей принимается решение о терапевтической тактике и необходимости проведения пункционной биопсии печени (см. схему).

У пациентов при сочетании гетерозигот C288Y/H63D, а также C288Y гетерозигот или не C288Y – необходимо тщательное исключение других заболеваний печени или крови (при необходимости проведение пункционной биопсии печени) и затем принимается решение о лечебных кровопусканиях.

Нет достоверных доказательств того, что те или иные диеты влияют на возникновение или прогрессирование гемохроматоза. Однако некоторые авторы считают, что больным наследственным гемохроматозом показана диета с исключением чая и цитрусовых, которые, по их мнению, способствуют накоплению железа [19]. Безусловно, больным гемохроматозом должен быть строго запрещен алкоголь, который является основным гепатотоксичным веществом. Кроме того, было доказано, что этанол снижает синтез гепсидина [20, 21].

Терапией выбора при первичном гемохроматозе является кровопускание. Уменьшая количество эритроцитов, которые являются основным мобилизатором железа в организме, тем самым уменьшается и сводится к минимуму токсическое действие железа. Пациентам может потребоваться 50–100 кровопусканий в год по 500 мл каждый, чтобы снизить уровень железа до нормы. Как только уровень железа нормализуется, требуется пожизненное, но менее частое кровопускание, обычно 3–4 раза в год. Цель кровопускания состоит в поддержании уровня ферритина на значениях 50–100 мкг/л. В случаях значительного снижения гемоглобина после проведения кровопускания, целесообразно совместное лечение с эритропоэтином.

Если гемохроматоз обнаружен на ранней стадии заболевания, лечение кровопусканием может предотвратить дисфункцию пораженных органов и тем самым увеличить продолжительность жизни больного. Тем не менее, пациенты редко живут более двух лет после постановки диагноза, в случаях поздней диагностики на стадии развернутых клинических проявлений [22, 23].

Согласно Европейской ассоциации по изучению печени (EASL 2010) показанием к лечебному кровопусканию является повышенный уровень ферритина в сыворотке крови. Рекомендовано проведение лечебного кровопускания

объемом 400–500 мл 1 раз в неделю или 1 раз в 2 недели до достижения уровня ферритина <300 мкг/л. Затем проводится пожизненное поддерживающее кровопускание, уровень ферритина рекомендован <50 мкг/л [1].

Гайдлайн Американской ассоциации по изучению болезней печени 2011 г. (AASLD 2011) рекомендует начинать терапию при повышенном уровне ферритина у пациентов с наличием или без клинических признаков заболевания. Рекомендовано проведение кровопусканий по 500 мл 1 или 2 раза в неделю до достижения целевого уровня ферритина 50–100 мкг/л, и затем данный уровень ферритина необходимо поддерживать пожизненно [3].

Альтернативными методами лечения являются хелатирующие препараты, которые рекомендованы в тех случаях, когда кровопускания по тем или иным причинам невозможны и обычно не рекомендованы при наследственном гемохроматозе. Безусловно, целевая концентрация ферритина ниже 50–100 мкг/л ассоциирована с высоким риском развития анемии и требует использования хелатирующих препаратов. Deferasirox – новый хелатирующий препарат, показавший свою эффективность при наследственном гемохроматозе, однако высокая цена и гепато- и нефротоксичность значительно снижают спектр его применения [24].

Еще одним методом терапии гемохроматоза является эритроцитозферез, однако он не получил широкого распространения из-за высокой стоимости и меньшей эффективности в сравнении с кровопусканием [23]. В некоторых работах продемонстрировано, что 80% пациентов предпочли эритроцитозферез вместо флеботомии. Уменьшение количества процедур кровопускания с помощью эритроцитозфереза также может оказать положительное влияние на соблюдение продолжительного поддерживающего лечения [25].

В настоящее время разрабатываются такие методы терапии, как мини-гепсидин, агонист BMP6 и антагонист TMRSS6, которые, возможно, будут доступны по стоимости терапии, не будут иметь серьезных побочных эффектов и будут использоваться для терапии наследственного гемохроматоза.

В заключение приводим собственное клиническое наблюдение.

Большая К., 1958 г. р., обратилась за консультацией в 2015 г. по поводу немотивированной слабости, повышенной утомляемости, которые беспокоят пациентку на протяжении около 10 лет. С 2007 г. (с 49 лет) при многократном амбулаторном и стационарном обследовании выявлен цитолитический синдром с повышением аланинаминотрансферазы (АЛТ) и аспартатаминотрансферазы (АСТ) от 2 до 4 норм. Другие биохимические показатели крови: билирубин, креатинфосфокиназа (КФК), холестерин, липопротеиды высокой плотности (ЛПВП), щелочная фосфатаза (ЩФ), гамма-глутамилтранспептидаза (ГГТП), сахар крови и др. всегда были в норме. Пациентке проводилось обследование – исключены вирусный гепатит В, С, D – HBsAg, anti-HCV, HBV-ДНК и HCV-РНК многократно отрицательные. Маркеры аутоиммунных заболеваний печени ANA, AMA-M2, LKM-1, LC-1, SLA/LP и пр. не выявлены также при многократном обследовании. Циркулирующие иммунные комплексы (ЦИК) не найдены. Общий белок, уровень гамма-глобулинов всегда находились в норме. Пациентка никогда не злоупотребляла и не злоупотребляет алкоголем. Лекарственные препараты и биологически активные добавки не принимала.

При многократных ультразвуковых исследованиях (УЗИ) органической патологии не выявлено. Так, при УЗИ органов брюшной полости от 22.04.2015: печень – контуры

ровные, четкие. Эхоструктура усилена незначительно, гомогенная, признаков холангита нет. Размеры в норме – краниокаудальный (ККР) размер левой доли – 8,7 см, косой вертикальный размер (КВР) правой доли – 13,1 см. Воротная вена 1,2 см, не расширена. Брюшной отдел аорты 1,6–1,7 см, не расширен. Со стороны билиарного тракта и желчного пузыря изменений не найдено. Поджелудочная железа – контуры ровные. Эхоструктура усилена незначительно, размеры головки 2,3 см, хвоста 1,3 см. Почки, селезенка без изменений. Заключение: незначительные диффузные изменения паренхимы печени и поджелудочной железы.

30.04.2015 проведена магниторезонансная томография (МР-томография) органов брюшной полости и забрюшинного пространства в аксиальной, сагиттальной и фронтальной плоскостях с шагом сканирования 4–5 мм. Заключение: гепатомегалия на фоне выраженных диффузных дистрофических изменений паренхимы печени преимущественно по типу фиброзно-склеротических, нельзя исключить болезни накопления. Умеренные дистрофические изменения паренхимы поджелудочной железы.

Проведена фиброэластометрия печени – фиброз 1-й степени (FibroScan, Metavir 6,6 кПа).

При осмотре состояние удовлетворительное, сознание ясное, положение активное. Пациентка правильного телосложения, нормального питания (индекс массы тела – ИМТ – 25 кг/м²). Периферических отеков нет. Кожные покровы темного цвета, периферические лимфатические узлы не пальпируются. Со стороны дыхательной, сердечно-сосудистой, мочеполовой и других систем патологии не выявлено. Живот мягкий, при пальпации безболезненный. Печень по краю реберного края, эластической консистенции, безболезненная при пальпации. Селезенка не пальпируется.

Дополнительно из анамнеза выяснено: из перенесенных заболеваний в детстве отмечает корь, скарлатину и ветряную оспу. В раннем школьном возрасте произведена тонзиллэктомия по поводу хронического тонзиллита. В 1988 г., в 30-летнем возрасте, перенесла клещевой энцефалит, без последствий.

Менструальный период с 12 лет, менструации обильные по 6–7 дней. Менопауза с 48 лет, с 2006 г. Беременностей 6, 2 нормальных родов, 2 раза прерывала беременность в медицинском учреждении. Одно самопроизвольное прерывание беременности с обильным кровотечением.

До 2005 г. пациентка была добровольным донором крови, всего 8–9 эпизодов сдачи крови.

Данные обследования – АЛТ 56 ЕД/л (1,8 норм), АСТ 48 ЕД/л (1,5 нормы), панкреатическая амилаза, общий билирубин, ГГТП, ЩФ, общий белок, триглицериды, холесте-

рин, сахар крови, холестерин ЛПВП и холестерин липопротеидов низкой плотности (ЛПНП) в норме.

Железо сыворотки крови 44,5 мкмоль/л (норма 8,95–30,43 мкмоль/л), латентная железосвязывающая способность <7,3 мкмоль/л (норма 20 – 62 мкмоль/л), трансферрин 1,86 г/л (норма 2,5–3,8 г/л), % насыщения трансферрина 95,2 % (норма 15–50 %), ферритин 1444 мкг/л (норма 10–120 мкг/л).

Большая проконсультирована эндокринологом – сахарный диабет не обнаружен.

Учитывая повышение сывороточного трансферрина >45% и значительное увеличение ферритина в сыворотке крови до 1444 мкг/л, диагноз гемохроматоза бесспорный. Произведен анализ образцов ДНК на выявление мутаций в гене HFE – обнаружена мутация C282Y (с.845 G > A) в гомозиготном состоянии с.845A / с.845 A.

Таким образом, диагноз у больной К. – наследственный гемохроматоз, гомозиготная мутация в гене HFE (C288Y / C288Y) с преимущественным поражением печени, фиброз 1-й степени (FibroScan, Metavir 6,6 кПа).

Позднее проявление и диагностика заболевания в возрасте 58 лет в 2015 г. обусловлены длительной компенсацией заболевания ввиду массовых кровопотерь за счет менструальной крови, донорства крови, кровопотерь во время прерывания беременности и родов.

Обращает внимание, что от появления первых признаков заболевания до верификации диагноза прошло 8 лет! Больной с конца 2015 г. назначена терапия – кровопускание по 500 мл 1 раз в неделю. Кровопускания пациентка переносила хорошо, отмечала значительное улучшение в состоянии уже после первой процедуры. Проводился контроль общего анализа крови и ферритина крови, уровень которого постепенно снижался. Всего было проведено более 100 кровопусканий за 2 года, однако до настоящего времени целевой уровень трансферрина (100 мкг/л) достичь не удалось из-за того, что пациентка периодически пропускает процедуры, объясняя хорошим самочувствием. В настоящее время пациентка продолжает терапию, удалось ее убедить о необходимости пожизненной терапии.

Таким образом, необходимо помнить, что при наличии цитолитического синдрома у пациентов в диагностический поиск должен быть включен наследственный гемохроматоз. Терапией выбора при наследственном гемохроматозе в настоящее время остается кровопускание. Вовремя начатая адекватная терапия позволяет избежать развития цирротической стадии заболевания и тем самым увеличить продолжительность жизни больных.

Авторы заявляют об отсутствии конфликта интересов.

ЛИТЕРАТУРА/REFERENCES

1. EASL clinical practice guidelines for HFE hemochromatosis. *Journal of Hepatology*. 2010; 53: 3-22. <https://doi.org/10.1016/j.jhep.2010.03.001>
2. Adams P, Brissot P, Powell L.W. EASL International consensus conference on haemochromatosis. *Journal of Hepatology*. 2000;33:487-496. [https://doi.org/10.1016/s0168-8278\(01\)80874-6](https://doi.org/10.1016/s0168-8278(01)80874-6)
3. Bacon BR, Adams PC, Kowdley KV, Powell LW, Tavill AS. Diagnosis and management of management of hemochromatosis: 2011 Practice Guideline by the American Association for the Study of Liver Diseases. *Hepatol*. 2011; 54: 328-343. <https://doi.org/10.1002/hep.24330>
4. Nemeth E, Ganz T. The role of hepcidin in iron metabolism. *Acta Haematologica*. 2009; 122: 78–86. <https://doi.org/10.1159/000243791>
5. Nemeth E. Hepcidin regulates cellular iron efflux by binding to ferroportin and inducing its internalization. *Science*. 2004; 306: 2090-2093. <https://doi.org/10.1126/science.1104742>
6. Ganz T. Iron homeostasis: fitting the puzzle pieces together. *Cell Metabolism*. 2008; 7 (4): 288-290. <https://doi.org/10.1016/j.cmet.2008.03.008>
7. Feder JN, Gnirke A, Thomas W, Tsuchihashi Z, Ruddy DA, Basava A et al. A novel MHC class I-like gene is mutated in patients with hereditary haemochromatosis. *Nature Genetics*. 1996;13:399-408. <https://doi.org/10.1038/ng0896-399>
8. Bardou-Jacquet E, de Teyrac M, Mosser J, Deugnier Y. GNPAT variant associated with severe iron overload in HFE hemochromatosis. *Hepatology*. 2015; 62 (6): 1917-1918. <https://doi.org/10.1002/hep.27854>
9. Adams PC, Barton JC, McLaren GD, Acton RT, Speechley M, McLaren CE et al. Screening for iron overload: lessons from the Hemochromatosis and IRon Overload Screening (HEIRS) Study. *Canadian Journal of Gastroenterology*. 2009; 23 (11): 769-772. <https://doi.org/10.1155/2009/839308>

10. Adams PC, Reboussin DM, Barton JC, McLaren CE, Eckfeldt JH, McLaren GD et al. Hemochromatosis and iron-overload screening in a racially diverse population. *New England Journal of Medicine*. 2005; 352(17): 1769-1778. <https://doi.org/10.1056/nejmoa041534>
11. Philippe MA. Role of iron in hepatic fibrosis: one piece in the puzzle. *World J Gastroenterol*. 2007; 13 (35):4746. <https://doi.org/10.3748/wjg.v13.i35.4746>
12. Allen KJ et al. Iron-overload-related disease in HFE hereditary hemochromatosis. *New England Journal of Medicine*. 2008; 358 (21): 2293-2295. <https://doi.org/10.1056/nejmc080330>
13. Asberg A, Hveem K, Thorstensen K. Screening for hemochromatosis: high prevalence and low morbidity in an unselected population of 65,238 persons. *Scand J Gastroenterol*. 2001;36(10):1108-1115. <https://doi.org/10.1080/003655201750422747>
14. Warne CD, Zaloumis SG, Bertalli NA, Delatycki MB et al. HFE p.C282Y homozygosity predisposes to rapid serum ferritin rise after menopause: A genotype-stratified cohort study of hemochromatosis in Australian women. *J Gastroenterol Hepatol*. 2017; 32 (4): 797-802. <https://doi.org/10.1111/jgh.13621>
15. Powell LW, Seckington RC, Deugnier Y. Haemochromatosis. *Lancet*. 2016; 388(10045): 706-716. [https://doi.org/10.1016/s0140-6736\(15\)01315-x](https://doi.org/10.1016/s0140-6736(15)01315-x)
16. Wood MJ, Crawford DHG, Wockner LF, Powell LW, Ramm GA. Serum ferritin concentration predicts hepatic fibrosis better than hepatic iron concentration in human HFE-Haemochromatosis. *Liver International*. 2017; 37(9): 1382-1388. <https://doi.org/10.1111/liv.13395>
17. Allen KJ, Gurrin LC, Constantine CC et al. Iron-overload-disease in HFE hereditary hemochromatosis. *New England Journal of Medicine*. 2008; 358 (21): 2293-2295. <https://doi.org/10.1056/nejmc080330>
18. Allen KJ et al. HFE C282Y homozygotes with serum ferritin concentrations below 1000 Ig/l are at low risk of hemochromatosis. *Hepatology*. 2010; 52 (3): 925-933. <https://doi.org/10.1002/hep.23786>
19. Moretti D, van Doorn GM, Swinkels DW, Melse-Boonstra A. Relevance of dietary iron intake and bioavailability in the management of HFE hemochromatosis: a systematic review. *American Journal of Clinical Nutrition*. 2013; 98 (2): 468-479. <https://doi.org/10.3945/ajcn.112.048264>
20. Harrison-Findik DD, Schafer D, Klein E et al. Alcohol metabolism-mediated oxidative stress down-regulates hepcidin transcription and leads to increased duodenal iron transporter expression. *Journal of Biological Chemistry*. 2006; 281 (32): 22974-22982. <https://doi.org/10.1074/jbc.m602098200>
21. Harrison-Findik DD, Klein E, Crist C, Evans J, Timchenko N, Gollan J. Iron-mediated regulation of liver hepcidin expression in rats and mice is abolished by alcohol. *Hepatology*. 2007;46(6):1979-1985. <https://doi.org/10.1002/hep.21895>
22. Delatycki MB, Gurrin LC, Ong SY et al. Reduced mortality due to phlebotomy in moderately iron-loaded HFE haemochromatosis? The need for clinical trials. *Journal of Hepatology*. 2015;63(1):282-283. <https://doi.org/10.1016/j.jhep.2015.03.028>
23. Stefashyna O, Stern M, Infanti L, Holbro A et al. Pattern of care of blood donors with early-uncomplicated hereditary haemochromatosis in a Swiss blood donation centre. *Vox Sanguinis*. 2013;106(2):111-117. <https://doi.org/10.1111/vox.12078>
24. Phatak P, Brissot P, Wurster M et al. A phase 1/2, dose-escalation trial of deferasirox for the treatment of iron overload in HFE-related hereditary hemochromatosis. *Hepatology*. 2010;52(5):1671-1779. <https://doi.org/10.1002/hep.23879>
25. Rombout-Sestrienkova E, van Kraaij MGJ, Koek GH. How we manage patients with hereditary haemochromatosis. *British Journal of Haematology*. 2016; 175(5): 759-770. <https://doi.org/10.1111/bjh.14376>

Поступила 28.11.2017