Гигантская параовариальная киста у 16-летней пациентки: клиническое наблюдение

З.Х. Кумыкова, З.К. Батырова, Д.А. Кругляк, Е.В. Уварова, В.Д. Чупрынин, Н.А. Буралкина, Л.С. Ежова
ФГБУ «Национальный медицинский исследовательский центр акушерства, гинекологии и перинатологии им. акад. В.И. Кулакова» Минздрава России

Представляем вашему вниманию редкое клиническое наблюдение параовариальной кисты гигантских размеров с лапароскопическим удалением. Наличие объемного образования брюшной полости у девочки-подростка требует мультидисциплинарного подхода с применением визуальных методов диагностики, предпочтительнее магнитно-резонансной томографии (МРТ), с последующим участием опытной бригады высококвалифицированных специалистов с целью проведения малоинвазивного органосохраняющего лечения.

Параовариальные или паратубарные кисты составляют 5–20% всех объемных образований придатков матки и могут развиваться в любой возрастной группе – от неонатального периода до менопаузы, однако наиболее часто встречаются в детском и подростковом возрасте (7,3%) [1]. Факторы риска развития параовариальных кист продолжают изучаться. Установлена взаимосвязь между ожирением и развитием параовариальных кист [2]. Предполагается роль параовариальных кист в развитии бесплодия и внематочной беременности в связи с нарушением подвижности и уменьшением просвета маточной трубы.

Параовариальные кисты необходимо дифференцировать от яичниковых образований, отличающихся клиническим течением и биологическим происхождением. Параовариальные кисты берут начало в широкой связке между маточной трубой и яичником. Термины «параовариальная» и «паратубарная киста» используют взаимозаменяемо в зависимости от их топографической близости к яичнику или к маточной трубе. Они развиваются преимущественно из мезотелия, покрывающего брюшину, в 68% случаев, реже из парамезонефральной ткани (Мюллеровы кисты) – в 30% и мезонефральных рудиментов (Вольфовы кисты) – 2% случаев.

Точная заболеваемость неизвестна в связи с их частым асимптомным присутствием. Параовариальные кисты обнаруживают у 15,7% пациенток, подвергающихся оперативной лапароскопии.

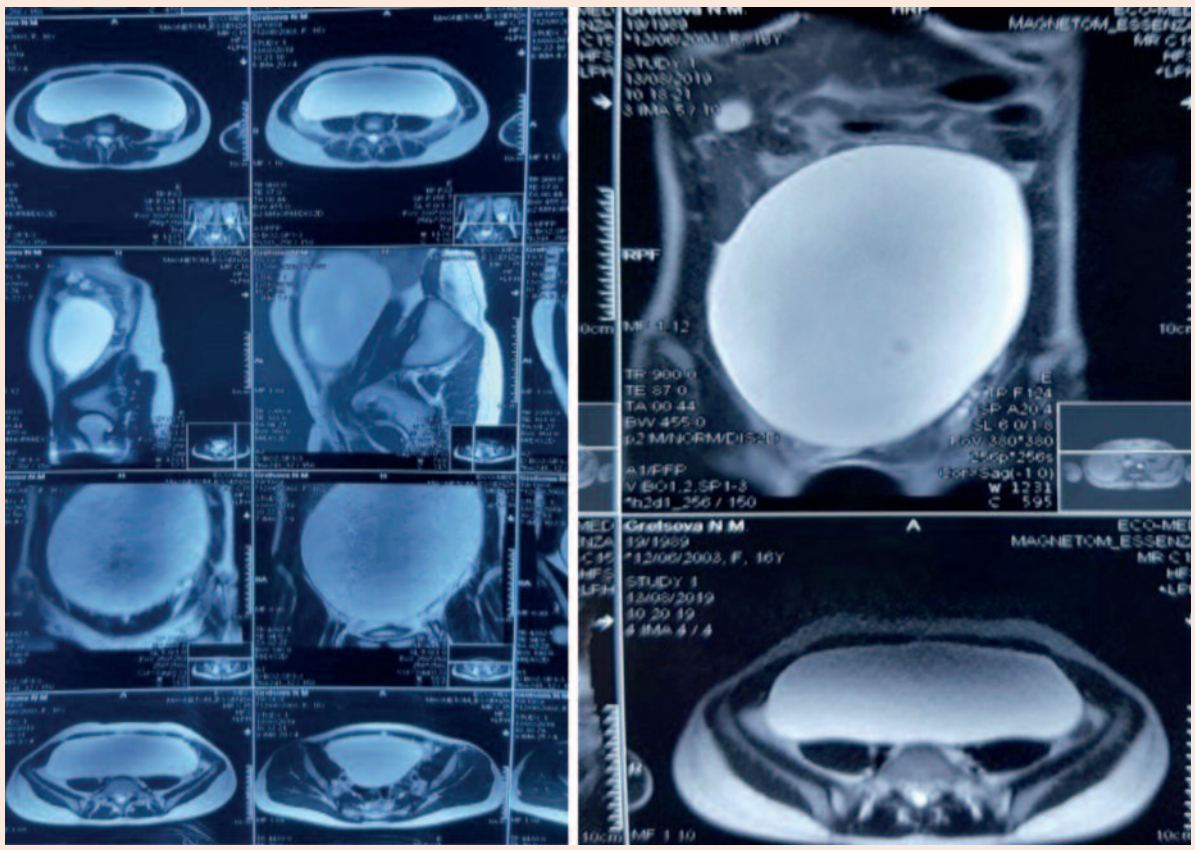

Рис. 1. МРТ (снимок): объемное образование, занимающее брюшную полость и малый таз.

Симптоматика параовариальных кист

Клиническая симптоматика развивается обычно при чрезмерно быстром росте образования, перекруте, разрыве, кровоизлиянии или малигнизации [3]. Увеличение размеров параовариальных кист в постпубертатном периоде и во время беременности предполагает гормональное влияние на динамику их роста, хотя прямой взаимосвязи в проведенных исследованиях доказано не было. Случаи перекрута придатков матки при параовариальных кистах выше, чем при кистах яичников (2,1–16% против 2,3%). Поскольку параовариальные кисты не имеют самостоятельной «ножки», они перекручиваются вместе с яичником или маточной трубой или вместе с ними обоими. Перекрут придатков чаще происходит с правой стороны (3:1), в связи с чем довольно часто ошибочно расценивается как аппендицит или почечная колика, и пациентка направляется в хирургический стационар. По мере увеличения размеров параовариальной кисты риск перекрута возрастает. Малигнизация в параовариальных кистах крайне редка, в мировой литературе описаны лишь несколько случаев [4]. В то же время доброкачественные параовариальные новообразования в клинической практике не редкость. Встречаются следующие их гистологические типы: серозная цистаденома, папиллярная серозная цистаденома, серозная цистаденофиброма, муцинозная цистаденома и эндометриоидная цистаденома.

В 2016 г. учеными из Кореи описан случай паратубарной пограничной опухоли больших размеров (19 см) у 17-летней пациентки, оперативное лечение у которой проведено лапароскопическим методом и ограничилось цистэктомией, сальпингэктомией и клиновидной резекцией яичника на стороне поражения [5].

Диагностические критерии

Ультразвуковое исследование (УЗИ) и МРТ – наиболее применимые методы визуальной диагностики параовариальных кист. При проведении УЗИ параовариальные кисты обнаруживаются в виде анэхогенных однокамерных округлых или овальных образований. Более чем в 1/2 случаев параовариальные кисты ошибочно расцениваются как овариальные кисты либо принимаются за перитонеальные инклюзионные кисты (серозоцеле). Отличительными эхографическими особенностями параовариальных кист являются отсутствие фолликулярной структуры, подвижность образования, разобщение с яичником во время пробы с нажатием вагинальным датчиком [6]. Признака-

ми неоплазии являются наличие в параовариальной кисте перегородок и солидных включений. Хотя и простые, по данным эхографических характеристик, параовариальные кисты могут оказаться цистаденомами (Korbin и соавт., 1998). Согласно консенсусу Society of Radiologists in Ultrasound кисты размером более 7 см обязательно подлежат дополнительному исследованию с помощью МРТ независимо от возраста пациентки [7].

Клинический случай

К настоящему времени в доступной литературе представлены лишь 6 случаев гигантских параовариальных кист размерами от 17 до 25 см у девочек-подростков [8–13], и только в одном из них выполнена лапароскопическая операция [13], остальные удалены в ходе лапаротомии, в трех случаях с предварительной декомпрессией кисты [8, 11, 13].

Представляем клиническое наблюдение гигантской параовариальной кисты у 16-летней пациентки, обратившейся на консультативный прием в поликлиническое отделение ФГБУ «НМИЦ АГП им. акад. В.И. Кулакова» в сентябре 2019 г. Перед публикацией данного клинического случая получено информированное согласие законного представителя (матери) пациентки.

У пациентки своевременное менархе в 13 лет, менструальный цикл установился сразу, регулярный до августа 2019 г., через 28 дней по 5 дней, менструации умеренные, безболезненные. Соматически не отягощена: перенесла ветряную оспу, острый гайморит, острую респираторную вирусную инфекцию. Семейный анамнез пациентки без особенностей. С августа 2019 г. отметила увеличение размеров живота, задержку менструации (при отсутствии опыта половых контактов). Обратилась к гинекологу по месту жительства. По данным обследования (УЗИ и МРТ органов малого таза и брюшной полости), выявлено анэхогенное однокамерное кистозное образование размером 240×200×80 мм, занимающее малый таз и нижние отделы брюшной полости, с четкими, ровными контурами, тонкой капсулой, однородным жидкостным содержимым, по переднелевой поверхности опухоли на уровне верхней подвздошной ости прилежит левый яичник (рис. 1).

Клинико-лабораторные параметры, в том числе онкомаркеры (α-фетопротеин, β-хорионический гонадотропин, онкомаркер яичников – СА-125), в пределах нормативных значений. Консультирована врачом-онкологом по месту жительства, предположено наличие муцинозной цистаденомы гигантских размеров. Рекомендовано хирургическое лечение в гинекологическом стационаре. Обратилась для консультации в ФГБУ «НМИЦ АГП им. акад. В.И. Кулакова» в сентябре 2019 г., госпитализирована в отделение гинекологии детского и юношеского возраста для оперативного лечения.

Рис. 2. Внешний вид пациентки перед оперативным вмешательством.

При физикальном осмотре пациентки обращало на себя внимание увеличение размеров живота до 25–26 нед беременности (рис. 2). При ректоабдоминальном исследовании выявлено безболезненное объемное образование мягкоэластичной консистенции диаметром более 25 см, занимающее весь малый таз и нижний отдел брюшной полости. Массо-ростовые показатели девочки соответствовали 57 кг и 166 см.

Принимая во внимание данные лабораторных и инструментальных методов исследования, пациентке проведено хирургическое лечение – лапароскопия, удаление параовариальной кисты больших размеров слева со срочным гистологическим исследованием. При лапароскопии обнаружено образование 25×15 см с гладкой поверхностью, занимающее весь малый таз, гипо- и мезогастрий. С целью декомпрессии образование пунктировано с помощью иглы под контролем лапароскопа, содержимое аспирировано электроотсосом в количестве 3500 мл, пункционное отверстие зажато мягким кишечным зажимом. После уменьшения размеров кистозного образования произведена ревизия органов малого таза и брюшной полости. Выявлено, что образование исходит из левого мезосальпинкса. Левая маточная труба распластана на образовании, ампулярный отдел свободен, фимбрии выражены, левый яичник в форме песочных часов. Тело матки и правые придатки, органы брюшной полости без патологических изменений. В позадиматочном пространстве скудное количество свободной жидкости (взята на цитологическое исследование). Данные срочного гистологического исследования: параовариальная киста слева. После предварительной эндокоагуляции брюшина над образованием вскрыта, тупым и острым путем киста вылущена, капсула ее удалена через троакарное отверстие, ложе кисты коагулировано. Кровопотеря во время операции составила 50 мл.

Окончательное послеоперационное патологогистологическое заключение: парамезонефральная киста левого мезосальпинкса. В цитологических мазках перитонеальной жидкости атипические клетки не обнаружены.

Послеоперационный период протекал гладко, без осложнений. Пациентка выписана из стационара на 5-е сутки в удовлетворительном состоянии. Масса тела при выписке составила 53 кг (при поступлении до оперативного вмешательства – 57 кг). При контрольном обследовании в динамике спустя 1 мес после операции не обнаружено каких-либо отклонений по данным клинического исследования и УЗИ.

Заключение

Гигантские параовариальные кисты крайне редки у подростков. Предоперационная верификация этих образований чрезвычайно затруднена, несмотря на использование современных визуальных способов диагностики. Хирургическое удаление параовариальных кист с использованием лапароскопических технологий и участием опытной бригады высококвалифицированных специалистов должно быть «золотым стандартом» малоинвазивного органосохраняющего лечения у детей во избежание возможных разрушительных осложнений в будущем.

Литература

1. *Felipe JHJy, Alcantar AR, Franco RF. Adolescent with paraovarian cyst. Surgical treatment. Cir Cir Engl Ed 2017; 85: 535–8.*
2. *Dietrich JE, Adeyemi O, Hakim J et al. Paratubal cyst size correlates with obesity and disregulation of the Wnt signalling pathway. J Pediatr Adolesc Gynecol 2017; 30 (5): 571–7.*
3. *Kiseli M, Caglar GS, Cengiz SD et al. Clinical diagnosis and complications of paratubal cysts: review of the literature and report of uncommon presentations. Arch Gynecol Obstet 2012; 285: 1563–9.*
4. *Smorgick N, Herman A, Schneider D et al. Paraovarian cysts of neoplastic origin are underreported. JSLS 2009; 13: 22–6.*
5. *Lee S, Ahn KH, Park HT et al. Paratubal borderline malignancy: a case of a 17-year old adolescent female treated with laparoendoscopic single-site surgery and a review of the literature. J Pediatr Adlesc Gynecol 2016; 29 (1): 74–6.*
6. *Gupta A, Gupta P, Manaktala U et al. Clinical, radiological, and histopathological analysis of paraovarian cysts. J Life Health 2016; 7: 78–82.*
7. *Levine D, Brown DL, Andreotti RF et al. Management of asymptomatic ovarian and other adnexal cysts imaged at US: Society of Radiologists in Ultrasound Consensus Conference Statement. Radiology 2010; 256: 943–54.*
8. *Torres JP, Íñiguez RD. Giant paraovarian cyst in childhood: Case report. Rev Chil Pediatr 2015; 86: 117–20.*
9. *Letourneur B, Grandjean S, Richard P et al. Management of a giant paraovarian cyst. Gynecol Obstet Fertil 2006; 34: 239–41.*
10. *Cevrioglu AS, Polat C, Fenkci V et al. Laparoscopic management following ultrasonographic-guided drainage in a patient with giant paraovarian cyst. Surg Endosc 2004; 18: 346.*
11. *Burnhill MS. Giant parovarian cyst: report of a case. Obstet Gynecol 1965; 26: 275–6.*
12. *Marginean CO, Marginean C, Melit LE et al. An incidental diagnosis of a giant paraovarian cyst in a female teenager. A case report. Medicine 2018; 97: 48.*
13. *Kandil M, Sayyed T, Zakaria M. Laparoscopic trocar management of a giant paraovarian cyst: a case report. F1000Research 2013; 2: 29.*

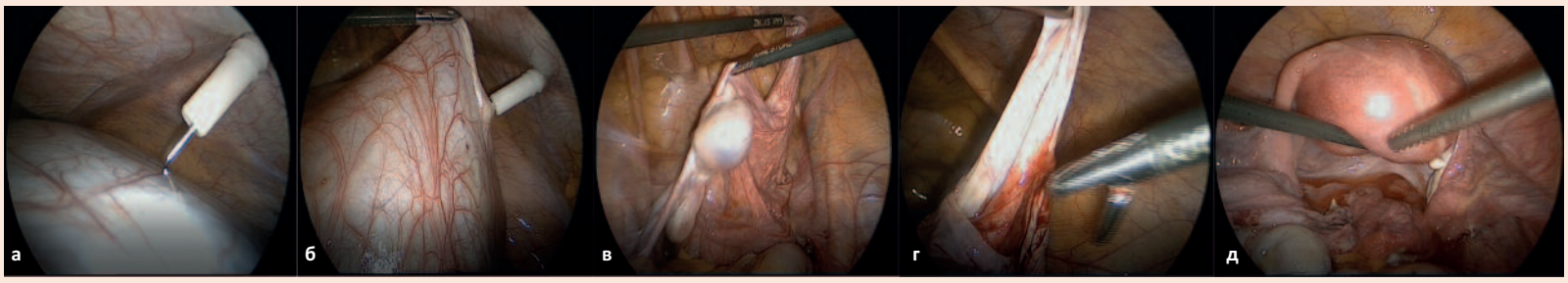

Рис. 3. Лапароскопический вид объемного образования (а); эвакуация содержимого при помощи пункционной иглы (б); яичник и перерастянутый мезосальпинкс (в); вылущивание капсулы кисты (г); органы малого таза после проведенного оперативного лечения (д).