Геморрагическая трансформация инфаркта мозга в постинсультном периоде (клиническое наблюдение)*

В.В.Гудкова[1], Л.В.Губский[1], И.Л.Губский[1], Г.В.Панов[2], Н.Н.Волкова[2], А.К.Никогосова[1], Т.А.Логунова[3], А.Г.Гуцалюк[2], В.П.Подерина[2], Е.И.Кимельфельд[1], Е.В.Усанова[1]

[1]ГБОУ ВПО Российский национальный исследовательский медицинский университет им. Н.И.Пирогова Минздрава России;
[2]ГБУ Госпиталь для ветеранов войн №3 Департамента здравоохранения г. Москвы;
[3]ГБОУ ДПО Российская медицинская академия последипломного образования Минздрава России

Информационный блок

Термин «геморрагическая трансформация» (ГТ) отражает радиологические изменения, происходящие в инфаркте головного мозга, выявляемые при нейровизуализации – компьютерной (КТ) и магнитно-резонансной томографии (МРТ). ГТ инфаркта мозга расценивается большинством врачей как серьезное осложнение ишемического инсульта (ИИ). Однако еще в середине XX в. было обращено внимание на прогностическую неоднозначность этого феномена и предложена гипотеза реканализации артерии [1].

В настоящее время особое внимание на развитие ГТ уделяется при тромболитической терапии, но ГТ развивается достаточно часто (40,6–43%) у пациентов с ИИ без тромболитической терапии [2]. Представленные в литературе данные по частоте встречаемости ГТ значительно различаются, что зависит также от методов диагностики. По результатам КТ ГТ наблюдается в 43–50% случаев ИИ [3, 4], а с применением метода МРТ – достигает 70%, особенно при кардиоэмболических инсультах в каротидной системе [5–7]. В определении ГТ больших объемов по типу гематомы эффективность КТ и МРТ совпадает [8].

Согласно классификации ECASS (European Cooperative Acute Stroke Study) выделяются 2 типа ГТ: петехиальное кровоизлияние (ПК) и паренхиматозная гематома (ПГ), которые разделены на подтипы (см. таблицу) [9].

Классификация ГТ по ECASS

Тип ГТ	Критерии
ПК 1	Единичные ПК
ПК 2	Сливные ПК без объемного эффекта
ПГ 1	Объем кровоизлияния меньше 30% от зоны инфаркта мозга и умеренный объемный эффект
ПГ 2	Объем кровоизлияния больше 30% от зоны инфаркта мозга и выраженный объемный эффект

В большинстве случаев (89%) ГТ представлена ПК и только в 11% – ПГ [2, 10]. По результатам клинико-радиологического сопоставления ГТ подразделяют на симптомную и асимптомную [11]. Симптомные ГТ ассоциированы в основном с ПГ [3], представляя серьезные осложнения ИИ, утяжеляя прогноз течения и исхода заболевания.

В литературе обсуждаются предикторы возможного развития ГТ, которые подразделяются на клинические и нейровизуализационные.

Информационный блок

По данным Е.И.Батищевой и А.Н.Кузнецова, при одинаковой исходной тяжести ИИ развитие ГТ без клинических проявлений (асимптомная ГТ) улучшает ранний клинический исход заболевания, в случае симптомного течения – ухудшает исход [6].
На неблагоприятный прогноз в случае развития ГТ указывают такие томографические признаки, как распространение геморрагии за пределы паренхимы мозга (интравентрикулярное и субарахноидальное кровоизлияния), а также наличие церебрального отека и масс-эффекта [6, 9, 12–15]. В подобных наблюдениях отмечаются клиническое ухудшение в виде нарастания общемозговых и очаговых неврологических симптомов и нередко летальный исход.
По результатам исследований NINDS и ECASS II наличие асимптомных ГТ не оказывает влияния на течение и исход заболевания [16]. Более того, ПК без развития гематомы могут быть даже связаны с клиническим улучшением, указывать на эффективную реперфузию при естественном течении ИИ [9, 11, 17, 18].

К клиническим предпосылкам развития ГТ относят [10, 19–21]:
- тяжесть инсульта;
- кардиоэмболический патогенетический вариант развития инсульта;
- гипергликемию, усиливающую гипоксическое повреждение сосудистой стенки;
- низкое содержание общего уровня холестерина и липопротеинов низкой плотности;
- тромбоцитопению;
- протеинурию, отражающую хроническое повреждение эндотелия;
- пожилой возраст;
- повышенную проницаемость гематоэнцефалического барьера;
- низкий уровень клубочковый фильтрации.

Данные визуализации, позволяющие предполагать развитие ГТ [10, 20–22]:
- большой объем зоны инфаркта мозга;
- локализация в сером веществе мозга, обильный коллатеральный кровоток в котором в сравнении с кровоснабжением белого вещества чаще приводит к кровоизлиянию в зону ишемии при возобновлении кровотока (реперфузионное повреждение);
- утрата дифференцировки на серое и белое вещество в области базальных ядер и сглаженность борозд островка (при КТ-диагностике);
- гиперденсивность ствола средней мозговой артерии (при КТ-диагностике), указывающая на наличие «красного» тромба, который хорошо лизируется;

*Статья впервые опубликована в журнале «Consilium Medicum», №2, т. 18, 2016 г.

- наличие церебральных микрокровоизлияний (выявляемых на изображениях, взвешенных по магнитной восприимчивости) и их количество;
- выраженный лейкоареоз;
- раннее паренхиматозное накопление МР-контрастного агента в зоне повреждения.

Клинический случай

Приводим собственное наблюдение развития асимптомной ГТ у пациентки с повторным кардиоэмболическим инсультом.

Пациентка Ч. 85 лет поступила в Госпиталь для ветеранов войн №3 Департамента здравоохранения г. Москвы с целью проведения восстановительного лечения после перенесенного 27 дней назад кардиоэмболического ИИ в бассейне левой средней мозговой артерии на фоне пароксизмальной формы мерцательной аритмии.

В остром периоде инсульта проходила обследование и лечение в сосудистом неврологическом отделении другого стационара. Диагноз инсульта был верифицирован при КТ-исследовании головного мозга. После окончания острого периода, в стабильном состоянии, но со значительным неврологическим дефицитом в виде глубокого правостороннего гемипареза и сенсомоторной афазии, была выписана из стационара. Продолжала принимать только антигипертензивные средства и ацетилсалициловую кислоту (АСК).

При поступлении в госпиталь состояние удовлетворительное, жалоб не предъявляла. Был зафиксирован кратковременный эпизод мерцательной аритмии, частота сердечных сокращений 74–86 уд/мин, артериальное давление 140/80 мм рт. ст. Неврологический статус: сознание ясное, контакт с пациенткой затруднен из-за выраженной сенсомоторной афазии, парез мимической мускулатуры и мышц языка по центральному типу справа, правосторонний гемипарез со снижением мышечной силы до 2 баллов в ноге, 1 балла в проксимальных отделах руки и 0 баллов в кисти.

На 3-й день госпитализации (30-й день после перенесенного инсульта) проведено плановое МРТ-исследование головного мозга (рис. 1, 2). В зоне кровоснабжения левой средней мозговой артерии – в левой теменной доле с вовлечением заднего отдела левой височной доли – определяется участок поздних подострых ишемических изменений размерами до 6,4×4,3×3,5 см. В зоне инфаркта мозга отмечается наличие ПК в виде мелких округлых и линейных субкортикальных участков отложения продуктов биодеградации гемоглобина – ГТ по типу петехий. Кортикально по ходу серого вещества визуализируются проявления коркового ламинарного некроза. После введения МР-контрастного агента в зоне инфаркта мозга отмечается преимущественно гиральный тип накопления с участками паренхиматозного накопления в белом веществе. В левой угловой извилине отмечается участок острых ишемических изменений размерами до 1,5×1,3 см. Заключение: инфаркт мозга в поздней подострой стадии с ГТ по типу петехий. Участок острых ишемических изменений в левой угловой извилине 1,5×1,3 см.

В связи с наличием ГТ была отменена антитромботическая терапия (АТТ). Состояние пациентки оставалось удовлетворительным, не отмечалось общемозговых, менингеальных симптомов, не выявлялись дополнительные очаговые расстройства.

Через неделю для решения вопроса о дальнейшей тактике ведения больной было проведено контрольное КТ-исследование головного мозга (рис. 3), показавшее наличие в зоне ишемических изменений мозга массивного геморрагического пропитывания в виде сливающихся ПК в острой стадии (ПК 2 по классификации ECASS).

Выявленные при нейровизуализации изменения не соответствовали клинической картине, в которой отмечалась явная положительная динамика (асимптомная ГТ). У пациентки уменьшилась глубина гемипареза (мышечная сила в ноге повысилась до 3 баллов, появились минимальные сгибательные движения в кисти), стала сидеть без поддержки, самостоятельно принимает

Рис. 1. МР-томограммы головного мозга в аксиальной проекции на 30-й день после перенесенного инсульта: *а* – Т2-ВИ; *б* – изображение в режиме FLAIR; *в* – ДВИ (b=1000); *г, д* – изображения, взвешенные по магнитной восприимчивости (FSBB); *е* – карта ИКД.

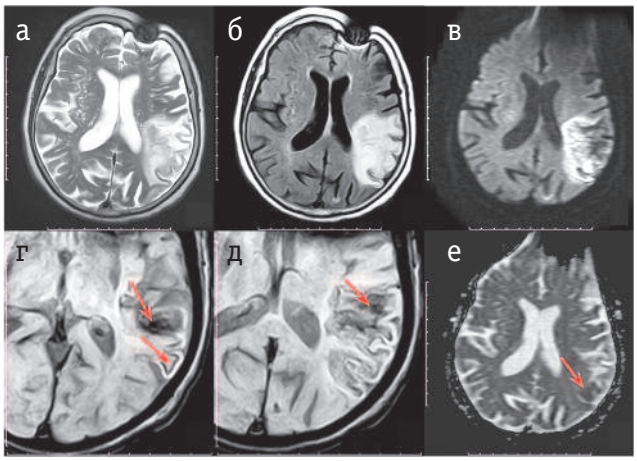

Примечание. Т2-ВИ – Т2-взвешенные изображения, FLAIR – режим с подавлением сигнала от свободной жидкости, ДВИ – диффузионно-взвешенное изображение, ИКД – измеряемый коэффициент диффузии. В левой теменной доле с вовлечением задних отделов левой височной доли определяется участок поздних подострых ишемических изменений в виде гиперинтенсивной зоны на Т2-ВИ и FLAIR (*а, б*) с «эффектом просвечивания» на ДВИ (*в*) и псевдонормализацией на картах ИКД (*е*). Отмечается наличие петехиальных кровоизлияний в виде округлых и линейных зон выпадения сигнала на FSBB (*г, д, стрелки*). Также отмечается участок острого ишемического повреждения в области левой угловой извилины с выраженным снижением ИКД (*е, стрелка*). На представленных снимках виден артефакт от наличия у пациентки в глазнице металлической стружки, попавшей ей в глаз более 30 лет назад и не приносящей дискомфорта.

Рис. 2. МР-томограммы головного мозга во фронтальной и аксиальной проекциях на 30-й день после перенесенного инсульта: *а, г* – Т1-ВИ; *б, в, д, е* – Т1-ВИ после внутривенного введения 20 мл МР-контрастного агента Магневист.

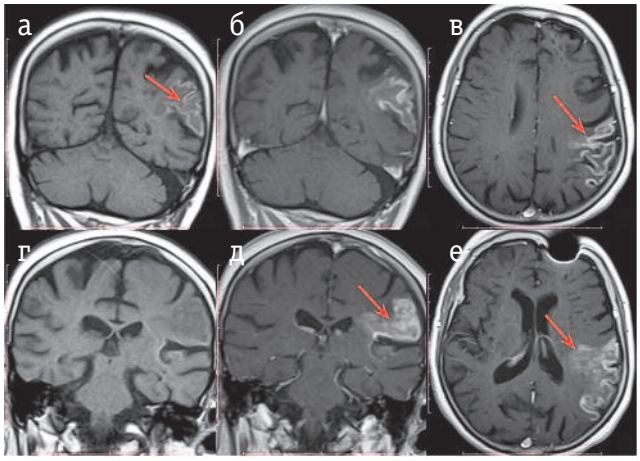

Примечание. Отмечаются линейные участки гиперинтенсивности на Т1-ВИ по ходу коры в области инфаркта мозга – проявления коркового ламинарного некроза (*а, стрелка*). После введения МР-контрастного агента отмечается его гиральный (*в, стрелка*) и паренхиматозный тип накопления (*д, е, стрелка*) в зоне инфаркта мозга.

Рис. 3. КТ головного мозга в аксиальной (*а, б*) и фронтальной (в) проекциях на 37-й день после перенесенного инсульта.

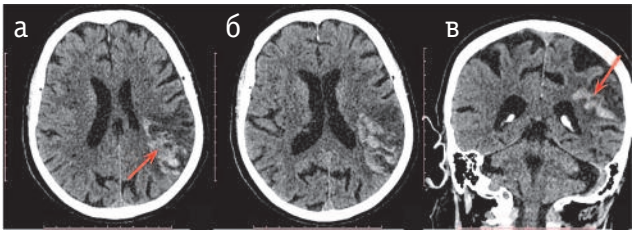

Примечание. В левой теменно-височной области на фоне инфаркта мозга отмечается массивное геморрагическое пропитывание с рентгеновской плотностью до 41–60 единиц Хаунсфилда (*а, б, в*, стрелка) без выраженного объемного эффекта – острая ГТ по типу сливающихся петехий.

пищу, стоит у кровати с поддержкой. Снизилась выраженность афазии (лучше стала выполнять инструкции, понимать обращенную речь, несмотря на наличие парафазий, появилась возможность угадывать отдельные произносимые пациенткой слова). Через 11 дней больная была выписана из госпиталя по семейным обстоятельствам.

У нашей пациентки имели место как клинические предикторы ГТ: кардиоэмболический инсульт на фоне пароксизмальной формы мерцательной аритмии, тяжелый инсульт со значительным неврологическим дефицитом, пожилой возраст, – так и радиологические признаки: большая зона инфаркта, распространяющаяся и на белое, и на серое вещество мозга, паренхиматозное накопление МР-контрастного препарата при первом исследовании (см. рис. 1, 2).

По данным литературы пик развития ГТ приходится на первую неделю после развития ИИ, однако при появлении других факторов, способствующих развитию ГТ, временные показатели могут смещаться [10]. В нашем наблюдении невозможно решить, когда и на фоне чего появилась ГТ: возникла она отсроченно после первого ИИ или же после повторного инсульта, спровоцировавшего развитие ГТ в ранее поврежденной обширной зоне инфаркта мозга?

Вторичная профилактика инсульта

Представленное наблюдение ставит перед врачами непростой вопрос относительно вторичной профилактики инсульта: следует ли возобновить АТТ, когда и какими препаратами?

Информационный блок

Как отмечается в Международных и Российских национальных рекомендациях по лечению и профилактике пациентов с инсультом и фибрилляцией предсердий (ФП), наиболее актуальным в настоящее время является персонализированный подход к оценке рисков. Для оценки риска инсульта при неклапанной ФП рекомендуется использовать шкалу CHA_2DS_2-VASc (I, A), шкалу HAS-BLED следует использовать для выявления модифицируемых факторов риска кровотечений, но она не должна рассматриваться как единственное основание для отказа от терапии пероральными антикоагулянтами (IIa, B) [23].

Учитывая, что на фоне АТТ у пациентки развились ГТ инфаркта мозга с нарастанием ее выраженности даже после отмены АТТ, высокий риск кровотечений по шкале HAS-BLED – 3 балла, а также наличие язвенной болезни двенадцатиперстной кишки в анамнезе, при выписке больной не был рекомендован прием антитромботических препаратов.

В то же время у 85-летней женщины, имеющей пароксизмальную форму мерцательной аритмии, артериальную гипертензию и сумму баллов по шкале CHA_2DS_2-VASc, равную 6, определяется высокий риск развития повторного инсульта, который и произошел через месяц после первого инфаркта мозга. Кроме опасности развития повторного инсульта, ФП увеличивает риск формирования сердечной недостаточности, деменции и в 2 раза повышает риск смерти [24, 25]. Поэтому больной следует возобновить АТТ, но только при отсутствии признаков новых внутримозговых кровотечений. Необходимо контрольное КТ-исследование через 2–3 нед, после чего нужно решить вопрос о возобновлении антикоагулянтной терапии рекомендованным ей ранее дабигатраном в низкой дозе по 110 мг 2 раза в сутки. Низкая доза дабигатрана более приемлема для лиц старше 80 лет, с учетом короткого периода полувыведения прием препарата должен быть обязательно двукратным [25].

В рекомендациях Американской ассоциации кардиологов/Американской ассоциации инсульта по вторичной профилактике инсульта 2014 г. [26] отмечено, что большинству пациентов с ФП, перенесших ИИ или транзиторную ишемическую атаку, целесообразно начинать терапию оральными антикоагулянтами в течение 14 дней после появления неврологических симптомов (IIa, B). При наличии высокого риска ГТ целесообразно отложить начало терапии этими препаратами на более поздние сроки (IIa, B).

Следует подчеркнуть, что единственным доказанным профилактическим средством развития повторного инсульта у пациентов с ФП является антикоагулянтная терапия [27, 28]. Все применяемые в настоящее время антикоагулянты (варфарин, дабигатран, ривароксабан, апиксабан) имеют высокий класс рекомендаций и уровень доказанности (I, A; I, B). Однако немало врачей все еще считают, что ацетилсалициловая кислота может применяться при различных типах ИИ независимо от патогенетических вариантов их развития [25, 28]. Неоправданная замена антикоагулянтной терапии на антиагрегантную или комбинация этих двух групп АТТ у пожилых пациентов с ФП выявлена в крупных исследованиях CAFBO, GLORIA-AF, EORP-AF [25].

В данном наблюдении следует также обсудить вопрос относительно приема статинов. Статины рекомендуются для вторичной профилактики инсульта пациентам с доказанным атеротромбогенным инсультом (I, A). Лечение этими препаратами ассоциировано с риском развития внутримозгового кровотечения. Высокие дозы статинов повышают риск развития геморрагических осложнений [29]. Несмотря на то что статины приводят к повышению выживаемости пациентов с кардиоэмболическим инсультом, они не оказывают положительного влияния на риск развития повторного инсульта [30]. Поэтому от назначения пациентке статинов, даже в низких дозах, решено отказаться.

Из трех важнейших медикаментозных направлений вторичной профилактики инсульта (АТТ, антилипидемической и антигипертензивной терапии) больной при выписке из стационара была рекомендована только антигипертензивная терапия.

Таким образом, наше наблюдение подтверждает, что не всякая ГТ является тяжелым осложнением инсульта, учитывая клиническое улучшение, можно даже обсуждать саногенетический механизм возникшей асимптомной ГТ. Развитие же данного осложнения кардиоэмболического инсульта ставит сложный вопрос о проведении АТТ в рамках вторичной профилактики инсульта. Рекомендации и стандарты только определяют направления лечения пациентов с цереброваскулярной патологией, подход должен быть индивидуальным с учетом практически облигатной полиморбидности пациентов, перенесших инсульт. Вторичная профилактика инсульта может и должна при необходимости пересматриваться с учетом динамики и возможных осложнений постинсультного периода. Решение этих задач возлагается уже не на стационары, а на амбулаторное звено лечебно-профилактических учреждений и не столько на неврологов, сколько на терапевтов и кардиологов.

Литература

1. Fisher CM, Adams RD. Observations on brain embolism with special reference to the mechanism of hemorrhagic infarction. J Neuropathol Exp Neurol 1951;10: 92–3.
2. Sussman ES, Connolly ES Jr. Hemorrhagic transformation: a review of the rate of hemorrhage in the major clinical trials of acute ischemic stroke. Front Neurol 2013; 4: 69.
3. Lyden PD, Zivin JA. Hemorrhagic transformation after cerebral ischemia: mechanisms and incidence. Cerebrovasc Brain Met Rev 1993; 5: 1–16.
4. Alexandrov AV, Black SE, Ehrlich LE et al. Predictors of hemorrhagic transformation occurring spontaneously and on anticoagulants in patients with acute ischemic stroke. Stroke 1997; 28: 1198–202.
5. Hornig CR. Rick evaluation of anticoagulant therapy in cardioembolic stroke. In: Stroke prevention. Eds W.Dorndorf, P.Marx. Basel: Karger, 1994; p. 165–79.
6. Батищева Е.И., Кузнецов А.Н. Геморрагическая трансформация инфаркта головного мозга: клинико-радиологические варианты, факторы риска, прогностическое значение. Неврол. журн. 2008; 5: 29–34.
7. Hsia AW, Luby M, Farber J et al. Abstract T P36: Classification of Hemorrhagic Transformation by ECASS II Criteria More Severe on MRI Than CT. Stroke 2014; 45 (Suppl. 1): ATP36.
8. Renou P, Sibon I, Tourdias T et al. Reliability of the ECASS radiological classification of postthrombolysis brain haemorrhage: a comparison of CT and three MRI sequences. Cerebrovasc Dis 2010; 29 (6): 597–604.
9. Fiorelli M, Bastianello S, von Kummer R et al. Hemorrhagic transformation within 36 hours of a cerebral infarct: relationships with early clinical deterioration and 3-month outcome in the European Cooperative Acute Stroke Study I(ECASS I) cohort. Stroke 1999; 30 (11): 2280–4.
10. Toni D, Fiorelli M, Bastianello S et al. Hemorrhagic transformation of brain infarct: predictability in the first 5 hours from stroke onset and influence on clinical outcome. Neurology 1996; 46 (2): 341–5.
11. Berger C, Fiorelli M, Steiner T et al. Hemorrhagic transformation of ischemic brain tissue: asymptomatic or symptomatic? Stroke 2001; 32 (6): 1330–5.
12. Daverat P, Castel JP, Dartigues JF et al. Death and functional outcome after spontaneous intracerebral hemorrhage. A prospective study of 166 cases using multivariate analysis. Stroke 1991; 22: 1–6.
13. Motto C, Ciccone A, Aritzu E et al and the MAST-I Collaborative group. Hemorrhage after an acute ischemic stroke. Stroke 1999; 30: 761–4.
14. Feldmann E. Intracerebral hemorrhage. Stroke 1991; 22: 684–91.
15. Multicentre Acute Stroke Trial-Italy (MAST-1) Group. Randomized controlled trial of streptokinase, aspirin, and combination of both in treatment of acute ischemic stroke. Lancet 1995; 346: 1509–14.
16. Larrue V, von Kummer R, MЯller A et al. Risk factors for severe hemorrhagic transformation in ischemic stroke patients treated with recombinant tissue plasminogen activator. A secondary analysis of the European-Australasian Acute Stroke Study (ECASS II). Stroke 2001; 32: 438–41.
17. Molina CA, Alvarez-Sabin J, Montaner J et al. Thrombolysis-related hemorrhagic infarction: a marker of early reperfusion, reduced infarct size, and improved outcome in patients with proximal middle cerebral artery occlusion. Stroke 2002; 33: 1551–6.
18. Pessin MS, Teal PA, Caplan LR. Hemorrhagic infarction: guilt by association Neuroradiol 1991; 12: 1123–6.
19. Lapchak PA. Hemorrhagic transformation following ischemic stroke: significance, causes, and relationship to therapy and treatment. Curr Neurol Reports 2002; 2 (1): 38–43.
20. Jickling GC, Liu D, Stamova B et al. Hemorrhagic transformation after ischemic stroke in animals and humans. J Cereb Blood Flow Metab 2014; 34 (2): 185–99.
21. Zhang J, Yang Y, Sun H, Xing Y. Hemorrhagic transformation after cerebral infarction: current concepts and challenges. Ann Translation Med 2014; 2 (8): 81.
22. Liebeskind DS, Sanossian N, Yong WH et al. CT and early vessel signs reflect clot composition in acute stroke. Stroke 2011; 42: 1237–43.
23. Национальные рекомендации по диагностике и лечению фибрилляции предсердий, 2012.
24. Верткин А.Л., Скотников А.С., Алгиян Е.А., Ховасова Н.О. Тактика ведения пациентов с мерцательной аритмией на амбулаторном этапе врачом-терапевтом. Земский врач. 2013; 2 (19): 11–5.
25. Стаховская Л.В., Мешкова К.С., Гудкова В.В. Применение новых оральных антикоагулянтов в профилактике кардиоэмболического инсульта у пациентов с фибрилляцией предсердий: от рекомендаций к реальной практике. Лечебное дело. 2015; 3: 50–8.
26. Kernan WN, Ovbiagele B, Black HR et al. Guidelines for the prevention of stroke in patients with stroke and transient ischemic attack. A Guideline for Healthcare Professionals from the American Heart Association/American Stroke Association. Stroke 2014; 45 (7): 2160–236.
27. Atrial-Fibrilation-Investigators. Risk factors for stroke and efficacy of antithrombotic therapy in atrial fibrillation. Analysis of pooled data from five randomized controlled trials. Arch Intern Med 1994; 154: 1449–57.
28. January CT, Wann LS, Alpert JS et al. 2014 AHA/ACC/HRS Guideline for the Management of Patients With Atrial Fibrillation. J Am Coll Cardiol 2014.
29. Scheitz JF, Seiffge DJ, Tütüncü S et al. Dose-related effects of statins on symptomatic intracerebral hemorrhage and outcome after thrombolysis for ischemic stroke. Stroke 2014; 45: 509–14.
30. Choi J-Y, Seo W-K, Kang SH et al. Statins improve survival in patients with cardiotmbolic stroke. Stroke 2014; 45: 1849–52.