Бронхообструктивный синдром: в фокусе дифференциальной диагностики синдром Черджа-Стросс (эозинофильный гранулематоз с полиангиитом)

Бронхообструктивный синдром (БОС), или синдром бронхиальной обструкции (табл. 1), – это симптомокомплекс, связанный с нарушением бронхиальной проходимости функционального или органического происхождения.

Термин БОС не может быть использован как самостоятельный диагноз, это симптомокомплекс конкретного заболевания, нозологическую форму которого следует установить во всех случаях развития бронхиальной обструкции.

Одним из основных постулатов дифференциальной диагностики является тезис Роберта Хэглина (рис. 1) – «частые болезни встречаются часто, а редкие – редко», поэтому чаще всего приходится проводить дифференциальный диагноз между бронхиальной астмой (БА) и хронической обструктивной болезнью легких.

Реже БОС встречается при ряде других заболеваний, в том числе при системных заболеваниях соединительной ткани: узелковом полиартериите; смешанном заболевании соединительной ткани (синдром Шарпа); синдроме Черджа-Стросс (Churg-Strauss).

Таблица 1. Клинические проявления БОС

- Удлинение выдоха
- Экспираторный шум – свистящее, шумное дыхание
- Приступы удушья
- Участие вспомогательной мускулатуры в акте дыхания
- Малопродуктивный кашель

При выраженной обструкции могут появиться шумный выдох, увеличение частоты дыхания, развитие усталости дыхательных мышц и снижение парциального напряжения кислорода в артериальной крови (PaO_2)

Рис. 1. Роберт Хэгглин (1907–1969) – швейцарский врач. Автор великолепной книги по дифференциальной диагностике внутренних болезней, русское издание которой под редакцией Е.М. Тареева вышло в СССР в 1965 г. Роберт Хэгглин известен также своими дневниками, которые он вел во время Второй мировой войны. Принимал участие в гуманитарной миссии швейцарского Красного Креста в Риге, Даугавпилсе и Пскове в июне – сентябре 1942 г. В дневниковых записях Роберт Хэгглин описал геноцид евреев, совершенный немецкими айнзацгруппами и латышскими коллаборационистами в странах Балтии.

Синдром Черджа-Стросс

Синдром Черджа-Стросс – эозинофильное гранулематозное воспаление с вовлечением дыхательных путей и некротизирующий васкулит, поражающий сосуды малого и среднего калибра, сочетающийся с БА и эозинофилией (рис. 2, 3).

Клинические и патологические признаки синдрома описаны в 1951 г. Jacob Churg и Lotte Strauss и в течение длительного времени обозначались как синдром Черджа-Стросс (в разных вариантах русской транскрипции – чаще Ча(е)рджа-Стросс или Ча(е)рга-Стросс, реже Че(а)рга-Страусс, что затрудняет поиск информации о синдроме в отечественных базах).

Авторы выделили базисную триаду морфологических/гистопатологических признаков синдрома, которая включает некротизирующий васкулит, эозинофильную инфильтрацию тканей и внесосудистые гранулемы.

Во втором десятилетии XXI в. международной группой экспертов предложено обозначать синдром Черджа-Стросс как эозинофильный гранулематоз с полиангиитом (eosinophilic granulomatosis with polyangiitis – EGPA).

Рис. 2. Эозинофильный васкулит при синдроме Черджа-Стросс.

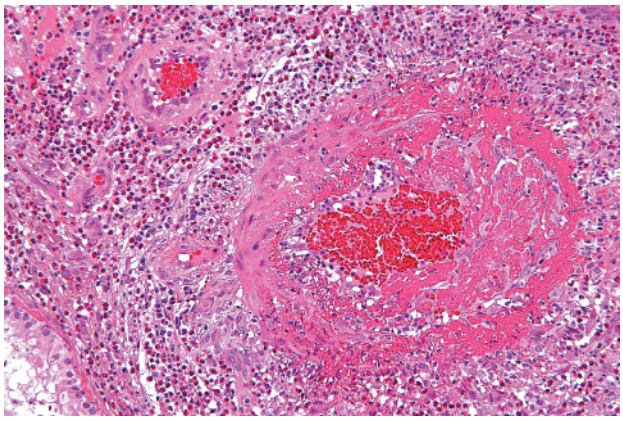

Рис. 3. Гистологическая картина легкого при синдроме Черджа-Стросс.

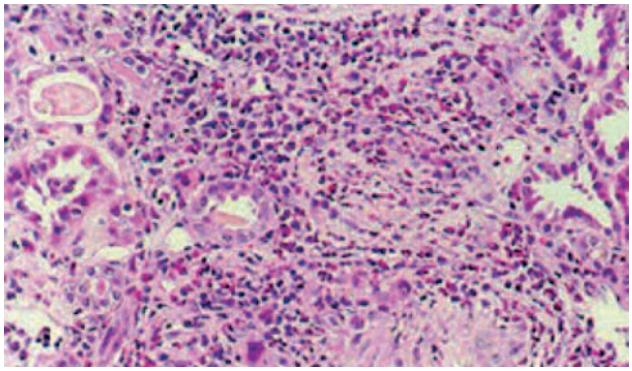

В соответствии с международной классификацией болезней 10-го пересмотра EGPA относится к классу «Системные поражения соединительной ткани» (M30–M36), подклассу «Узелковый полиартериит и родственные состояния» (M30) и имеет код M30.1 – «Полиартериит с поражением легких (Черджа-Стросс)».

При этом EGPA встречается реже других васкулитов, на его долю приходится примерно 5-я часть среди всех васкулитов подкласса M30. Однако различные аспекты изучения проблемы EGPA постоянно находят отражение в зарубежной и отечественной специализированной литературе.

Эпидемиология

В соответствии с данными эпидемиологических исследований ежегодная заболеваемость EGPA составляет 0,5–6,8, а распространенность – 7–13 случаев на 1 млн населения. Средний возраст начала заболевания приходится на 35–45 лет, данные о частоте заболевания мужчин и женщин достаточно противоречивы, соотношение колеблется от 3:1 до 1:2. Распространенность EGPA несколько выше в северных широтах в сравнении с южной частью Европы и у городских жителей по сравнению с населением, проживающим в сельских районах, при этом европеоиды заболевают в 2 раза чаще представителей других рас. В педиатрической практике EGPA встречается значительно реже.

Этиология и патогенез

Этиология EGPA неизвестна, у пациентов часто имеется неблагоприятный аллергологический анамнез. Патофизиология EGPA остается недостаточно изученной. Характерной особенностью заболевания является значительная эозинофилия в крови и тканях, ассоциирующаяся с активностью заболевания. Предполагается, что эозинофилия поддерживается высоким уровнем интерлейкина-5 в крови, который продуцируется главным образом активированными лимфоцитами – Т-хелперами типа Th2.

Антинейтрофильные цитоплазматические антитела (ANCA) выявляют у 40–60% больных с EGPA. У большинства ANCA-позитивных пациентов (от 70 до 75%) с EGPA определяют антитела к миелопероксидазе с перинуклеарным окрашиванием (pANCA). Клинические проявления болезни могут отличаться у ANCA-позитивных и ANCA-негативных пациентов. При ANCA-позитивном типе чаще отмечаются поражение почек (особенно некротизирующий гломерулонефрит), центральной нервной системы и периферическая полинейропатия, пурпура и другие кожные проявления. При ANCA-негативном типе чаще обнаруживаются признаки поражения легких (легочные инфильтраты, плеврит) и сердца (миокардит, перикардит, кардиомиопатия, нарушения сердечного ритма и др.).

Критерии диагностики

EGPA характеризуется гетерогенностью клинико-иммунологических форм и обусловливает необходимость проведения дифференциально-диагностического поиска с исключением широкого спектра заболеваний и патологических состояний, включая аллергические и инфекционные болезни, ятрогенные нарушения, гематологическую патологию, злокачественные новообразования, что часто представляет существенные трудности для врачей разных специальностей.

Для диагностики EGPA применяют классификационные критерии, предложенные American College of Rheumatology (табл. 2), и критерии стадийности процесса.

Диагноз EGPA считается достоверным при наличии у пациентов 4 и более из перечисленных признаков с чувствительностью 85% и специфичностью 99,7%.

Таблица 2. Классификационные критерии синдрома Черджа-Стросс (EGPA) .

Критерий	Характеристика
1. БА	Затруднение дыхания или диффузные хрипы
2. Эозинофилия	Эозинофилия >10% в лейкоцитарной формуле
3. Моно- или полинейропатия	Мононейропатия, множественная полинейропатия по типу перчаток (чулок)
4. Легочные инфильтраты	Мигрирующие или транзиторные легочные инфильтраты, обнаруженные при рентгенологическом обследовании
5. Поражение придаточных пазух носа	Боли в области придаточных пазух носа или рентгенологические изменения
6. Внесосудистые эозинофильные инфильтраты	Скопления эозинофилов во внесосудистом пространстве (по данным биопсии)

Выделяют три фазы течения EGPA:

- I фаза – продромальный период длится до 10 лет, характеризуется различными аллергическими проявлениями: аллергический ринит, поллиноз, БА, обычно трудно контролируемые и часто резистентные к терапии.
- II фаза (эозинофильные инфильтраты) – возникают эозинофилия в периферической крови и эозинофильная инфильтрация тканей различных органов, включая легкие и желудочно-кишечный тракт – ЖКТ (эозинофильная пневмония, синдром Леффлера, эозинофильный гастроэнтерит).
- III фаза (системный васкулит) – характеризуется частыми и тяжело протекающими приступами БА и появлением признаков системного васкулита.

Клиническая картина EGPA

Клиническая картина EGPA характеризуется большим полиморфизмом проявлений и зависит от фазы заболевания.

Основной «мишенью» при EGPA являются органы дыхания. Одно из первых проявлений – БА, которая с момента дебюта становится сложной для терапии. Другая особенность течения БА – появление легочных инфильтратов, регистрируемых у 2/3 больных. Легочные инфильтраты могут развиваться на разных фазах заболевания: в период появления первых приступов удушья или уже в период развернутой клинической картины системного васкулита.

Аллергический ринит встречается более чем у 70% больных с EGPA. Клиническая картина болезни часто начинается с проявлений аллергического ринита, который нередко осложняется полипозными разрастаниями слизистой оболочки носа, рецидивирующими после удаления, и присоединением синуситов.

Вовлечение в патологический процесс при EGPA сердечно-сосудистой системы (ССС) отмечается у каждого 2–4-го пациента и часто является определяющим для прогноза болезни. Спектр возможных поражений ССС очень широк: миокардит, рестриктивная и дилатационная кардиомиопатия, нарушения ритма и проводимости, констриктивный перикардит и ряд других.

При поражении нервной системы наиболее частое проявление – множественный мононеврит (до 75% больных) с последующей прогрессией до появления симметричной или асимметричной полинейропатии.

Рис. 4. Кожные поражения при синдроме Черджа–Стросс.

Кожные высыпания в виде пурпуры обычно определяются на стадии васкулита у 40–75% пациентов с EGPA и представлены в виде пальпируемой пурпуры, часто с некрозом в центре геморрагических пятен, расположенных преимущественно на разгибательной поверхности верхних и нижних конечностей (рис. 4).

Симптомы поражения других органов и систем встречаются реже, однако наличие патологических изменений со стороны почек и ЖКТ рассматривается в качестве неблагоприятного фактора в рамках прогностической шкалы 5 факторов (five-factor score), которая позволяет предполагать неблагоприятный прогноз EGPA при выявлении у пациента одного и более из 5 признаков (табл. 3).

В 2015 г. при участии экспертов из пяти стран Европы, США и Канады подготовлены рекомендации по диагностике и лечению EGPA, которые аккумулировали научные достижения и клинический опыт, накопленный к настоящему времени.

Таблица 3. Прогностическая шкала 5 факторов при EGPA

1. Суточная протеинурия >1 г
2. Концентрация креатинина сыворотки крови >140 мкмоль/л (1,58 мг/дл)
3. Поражение сердца в виде кардиомиопатии
4. Вовлечение центральной нервной системы
5. Патология ЖКТ

Возвращаясь к вопросам дифференциальной диагностики БОС, следует отметить, что EGPA (синдром Черджа–Стросс) является сложным для диагностики и крайне редко диагностируется на ранних стадиях.

При наличии нестандартной клинической картины заболевания врачу целесообразно сохранять настороженность в отношении большой группы системных васкулитов с различными клиническими проявлениями и грамотно проводить дифференциальную диагностику с использованием современных методов для установления истинной природы патологического процесса.

Публикация подготовлена по материалам статьи: Багишева Н.В., Трухан Д.И., Викторова И.А. и др. Сложности в диагностике эозинофильного гранулематоза с полиангиитом (синдром Черджа–Стросс). Consilium Medicum. 2018; 20 (11): 55–60.