Псориаз: эпидемиология, патогенез, клиника, лечение

О.Ю.Олисова
Кафедра кожных и венерических болезней Первого МГМУ им. И.М.Сеченова

Псориаз (синоним – чешуйчатый лишай) – это хронический рецидивирующий генетически детерминированный дерматоз мультифакториальной природы, характеризующийся гиперпролиферацией кератиноцитов и нарушением их дифференцировки, воспалительной реакцией в дерме, иммунными нарушениями и поражением кожи, ногтей, суставов и других органов, в связи с чем в последнее время все чаще используется термин «псориатическая болезнь».

Эпидемиология

Псориаз является одним из наиболее распространенных заболеваний. Упомянутое определение «распространенное» подразумевает высокую популяционную частоту, которая сегодня в подавляющем большинстве исследований оценивается в 1–5% со значительными колебаниями в зависимости от климатогеографического региона. Например, в скандинавских странах и у коренных жителей Крайнего Севера нашей страны отмечается высокая популяционная частота (до 4%), а в Кувейте она составляет 0,11%, что признается самым низким показателем по сравнению с другими регионами мира. Однако помимо самих климатогеографических условий, а скорее всего и не по этой причине, риск развития псориаза предопределен, как теперь известно, генотипически и зависит от субпопуляционных особенностей. Так, известны данные американских дерматологов, которые свидетельствуют о том, что среди афроамериканцев и американских индейцев, поколениями живущих на Североамериканском континенте, псориаз встречается в несколько раз реже, чем у белокожих американцев. Также имеются сведения, что псориаз редко встречается у негроидной расы, в то же время в Уганде псориаз составляет 2,8% от других кожных заболеваний, что укладывается в диапазон колебаний удельного веса псориаза в европейских странах. В России псориаз встречается у 1% населения. Мужчины болеют несколько чаще, чем женщины (1,5:1).

Существует два типа псориаза: псориаз 1-го типа связан с системой HLA-антигенов. Этим типом псориаза страдают около 75% больных, причем заболевание чаще начинается в раннем возрасте и протекает с частыми и тяжелыми рецидивами. Большинство больных имеют семейный анамнез по псориазу. Псориаз 2-го типа не связан с системой HLA-антигенов, возникает в зрелом возрасте у 25% больных и имеет доброкачественное течение. Вместе с тем, заболевание может начаться в любом возрасте.

Этиология и патогенез

Причина заболевания остается до конца невыясненной, однако существует несколько концепций происхождения псориаза. Основными из них являются генетическая (генетический механизм повышенной способности клеток к размножению), вирусная (вирусразрешающий фактор), нейрогенная (нейрогуморальный механизм предрасположенности), гипотеза врожденной нестабильности лизосом и врожденных структурных дефектов капилляров кожи, первичных нарушений кератинизации и обмена липидов.

В настоящее время считается, что псориаз имеет полиэтиологическую природу и является мультифакторным заболеванием, т.е. болезнью с наследственной предрасположенностью (врожденная иммунность) и множеством факторов, реализующих эту наследственную предрасположенность.

Окончательно установлено, что в патогенезе псориаза наиважнейшую роль играет врожденный иммунный цитокиновый ответ, при этом одним из основных патогенетических звеньев в иммунных изменениях является девиация цитокинового профиля преимущественно по Th1, Th17-типу с доминирующими цитокинами: интерлейкин (ИЛ)-1, ИЛ-6, фактор некроза опухоли α (ФНО-α), ИЛ-17, ИЛ-22 и др., продуцируемыми CD^{4+}-активированными лимфоцитами, приводящими к нарушению кератинизации. Весьма краткое и точное определение псориазу дает A.Gupta: «Псориаз – это хроническое воспалительное аутоиммунное заболевание, вызываемое активацией Т-клеток, приводящей к изменениям в кератиноцитах кожи».

Среди пусковых механизмов прежде всего имеет значение эмоциональный стресс и психоэмоциональный статус пациента. Однако наличие инфекционных заболеваний, очагов хронической стрептококковой инфекции (тонзиллит, гайморит, инфекции верхних дыхательных путей) также может спровоцировать появление первых признаков псориаза.

Достаточно часто псориаз возникает в местах механического повреждения кожи, а именно – в области порезов, царапин, уколов, расчесывания, потертостей, ожогов или после приема лекарственных препаратов (β-блокаторы, нестероидные противовоспалительные средства, интерферон и др.). Обострение псориаза может быть обусловлено отменой системных кортикостероидных гормонов.

Иногда изменения в гормональном статусе или нарушения обмена веществ могут способствовать развитию псориаза или его обострению.

Нельзя не учитывать влияние климатических факторов. Практически все больные псориазом отмечают благотворное влияние солнца на течение псориаза. Американский писатель Джон Апдайк так описывал течение псориаза у главного героя романа «Кентавр»: «Летнее солнце растапливало струпья; к сентябрю грудь и ноги у меня были чисты, не считая едва видных зернышек, бледных, почти незаметных, которые под холодным, суровым дыханием осени и зимы снова давали всходы. К весне они бывали в пышном цвету, но солнце, пригревая, уже сулило избавление. А в январе надеяться было не на что».

Классификация. Общепринятой классификации нет. Традиционно выделяют обыкновенный (вульгарный), пустулезный, артропатический псориаз и псориатическую эритродермию, однако эритродермия и

пустулезный псориаз (генерализованный Цумбуша и ладонно-подошвенный псориаз Барбера), как правило, развиваются на фоне обычного псориаза в результате неправильного лечения или самолечения. Кроме того, существует несколько разновидностей обычного псориаза: себорейный, экссудативный, каплевидный, псориаз складок, псориаз ладоней и подошв, псориаз ногтей и т.д.

Клиника

Обыкновенный псориаз (вульгарный) характеризуется мономорфной сыпью в виде плоских папул розово-красного цвета величиной от 2–3 до 5–7 мм, плотноватой консистенции с четкими границами, покрытыми мелкопластинчатыми, рыхлыми чешуйками серебристо-белого цвета, которые легко отпадают при поскабливании и даже при снятии одежды. Чаще в начале заболевания высыпаний немного, они длительное время могут сохраняться на одних и тех же участках кожного покрова, особенно на волосистой части головы и в области крупных суставов. Постепенно папулы распространяются и увеличиваются в размерах. В результате продолжающегося периферического роста и слияния они превращаются в бляшки (рис. 1), которые могут иметь очень крупные размеры и причудливые очертания («географические»). Высыпания симметричные, могут располагаться на любом участке кожи, однако предпочтительной локализацией являются разгибательные поверхности верхних и нижних конечностей, особенно локти и колени, волосистая часть головы. У некоторых больных в этих местах могут существовать длительно «дежурные бляшки».

После инфекционных заболеваний (ангина, грипп, детские инфекционные болезни) или тяжелых стрессовых ситуаций может сразу возникнуть обильная сыпь в виде очень мелких отечных ярко-красных папул по всему кожному покрову с незначительным шелушением на поверхности, усиливающимся при поскабливании (**каплевидный псориаз**).

У больных с ожирением, сахарным диабетом, дисфункцией щитовидной железы отмечается повышенная экссудация в очагах поражения, при этом появляются серовато-желтые, иногда влажные, чешуекорки, плотно прилегающие к поверхности бляшек, в связи с чем псориатическая триада выявляется с трудом (**экссудативный псориаз**). Больных беспокоят зуд и жжение. Кроме того, у пациентов с перечисленной патологией может развиться **интертригинозный псориаз**, при котором очаги поражения имеют насыщенный красный цвет, четкие границы и часто отсутствие шелушения. Эта разновидность псориаза нередко встречается у детей.

При локализации псориатических высыпаний на коже волосистой части головы, лице или груди, т.е. на себорейных участках, возникает **себорейный псориаз**, при этом по краю роста волос на голове формируется «псориатическая корона», а на описанных местах появляются крупные инфильтрированные бляшки, покрытые жирными чешуйками желтого цвета, иногда сопровождающиеся зудом.

Клиническая картина **ладонно-подошвенного псориаза** представлена инфильтрированными четко отграниченными бляшками и мозолеподобными очагами гиперкератоза неправильных очертаний на подошвах с массивным наслоением плотно сидящих крупных серебристо-белых или желтоватых чешуек, после отшелушивания которых обнажается розовато-красное основание бляшек (рис. 2). На некоторых бляшках имеются болезненные трещины, иногда с кровотечением. Подошвы гиперемированы и инфильтрированы по всей поверхности, имеют четкие границы, местами гладкую блестящую поверхность, местами наслоения серебристо-белых чешуек. Менее выраженные проявления наблюдаются на ладонях, где в области тенара и реже – пальцев располагаются четко очерченные инфильтрированные бляшки с крупно- и среднепластинчатым шелушением на поверхности. Практически всегда поражение кожи бывает симметричным. Феномены псориатической триады вызываются с трудом.

Рис. 1. Вульгарный псориаз.

Рис. 2. Ладонно-подошвенный псориаз.

У многих больных есть поражение ногтевых пластинок в виде многочисленных точечных углублений, напоминающих поверхность наперстка (симптом «наперстка»), или наличие желтовато-бурого пятна под ногтем (симптом «масляного пятна»).

В течении псориаза выделяют три стадии: прогрессирующую, стационарную и регрессирующую. Для

прогрессирующей стадии характерным является появление новых милиарных папул, рост уже имеющихся папул и бляшек, яркая окраска высыпаний, шелушение в центральной части высыпаний, по периферии гиперемическая кайма – зона роста (ободок Пильнова), положительная изоморфная реакция (феномен Кебнера), при которой на месте травмирования кожных покровов появляются через несколько дней новые папулы, располагающиеся чаще линейно.

В стационарной стадии прекращается появление новых высыпаний, останавливается рост старых, окраска папул и бляшек приобретает синюшный оттенок, шелушение распространяется на всю поверхность элементов, отсутствует феномен Кебнера.

Регрессирующая стадия характеризуется постепенным исчезновением клинических симптомов, причем разрешение начинается с центральной части по направлению к периферии: рассасывается инфильтрат, кожа в очагах приобретает нормальный цвет, вокруг высыпаний обнаруживается псевдоатрофический ободок Воронова в виде узкого нежноскладчатого, как бы атрофического кольца.

Течение псориаза характеризуется сезонностью. Наиболее часто встречается зимняя форма с обострениями в холодное время года, редко наблюдается летняя форма, при которой обострение отмечается летом. Иногда диагностируют смешанную форму псориаза, рецидивирующую в любое время года.

Псориатическая эритродермия чаще возникает в результате обострения уже существующего обыкновенного псориаза под влиянием раздражающих факторов или нерационального лечения (прием ванн в прогрессирующей стадии, избыточная инсоляция или передозировка ультрафиолетовых (УФ) лучей, использование высоких концентраций мазей при обострении). Вместе с тем, эритродермия может развиться первично у здорового человека при слиянии высыпаний быстро прогрессирующего псориаза. Процесс распространяется на все кожные покровы, занимая более 90%. Кожа становится ярко-красной, отечной, инфильтрированной, местами лихенифицированной, горячей на ощупь, покрывается большим количеством крупных и мелких сухих белых чешуек, легко отпадающих при снятии одежды. Больных беспокоят зуд, иногда сильный, жжение и чувство стягивания кожи. Нарушается общее состояние больного: появляются слабость, недомогание, потеря аппетита, температура тела повышается до 38–39°С, увеличиваются лимфатические узлы (в первую очередь, паховые и бедренные), снижается потоотделение. В таком случае говорят о псориатическом кризе. При длительном существовании подобного состояния могут выпадать волосы и ногти.

Пустулезный псориаз может проявляться в виде генерализованных или ограниченных высыпаний, чаще располагающихся в области ладоней и подошв, представленных поверхностными гнойничковыми элементами. Возникновению пустулезного псориаза способствуют инфекции, сильные стрессовые ситуации, гормональные нарушения, в том числе вызванные пероральными контрацептивами, быстрая отмена кортикостероидов, нерациональная наружная терапия.

Генерализованный псориаз Цумбуша протекает тяжело, с лихорадкой и недомоганием. В крови определяются лейкоцитоз, повышенная СОЭ. Приступообразно на фоне яркой эритемы появляются мелкие поверхностные стерильные пустулы, сопровождающиеся жжением и болезненностью, расположенные как в зоне типичных псориатических бляшек, так и на ранее не измененной коже (рис. 3). Эритематозные очаги с пустулизацией быстро увеличиваются в размерах, сливаются, захватывая обширные участки кожного покрова, так что псориатические бляшки перестают быть различимыми. Слившиеся пустулы отслаивают эпидермис, образуя «гнойные озера». Часто отмечаются дистрофические изменения ногтей, поражение суставов, иногда почек. После прекращения появления пустул состояние больных улучшается, температура снижается, однако новый приступ развивается, как правило, внезапно.

Рис. 3. Пустулезный псориаз.

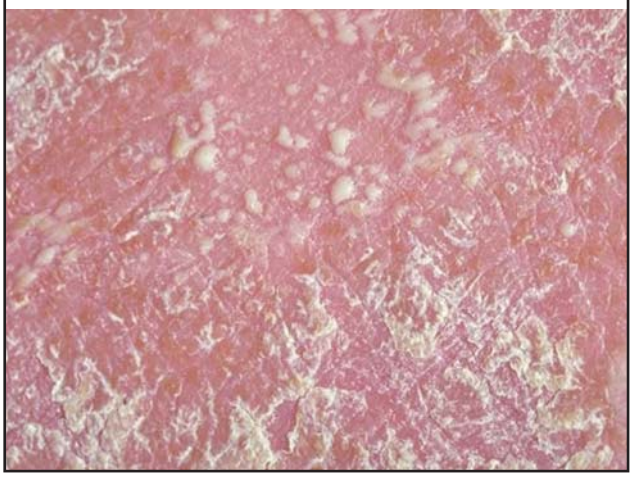

Пустулезный псориаз ладоней и подошв Барбера встречается чаще. Высыпания располагаются преимущественно в области тенара и гипотенара, а также свода стоп. Характерна резкая очерченность эритематозно-сквамозных бляшек, на фоне которых имеются множественные пустулезные высыпания. Одни из них ссыхаются с образованием чешуекорок, другие появляются им на смену. Пустулы могут быть как в области бляшек, так и на других участках кожного покрова. Провоцирующим фактором чаще является раздражающее наружное лечение.

Артропатический псориаз является одной из тяжелых форм псориаза. Поражение суставов при псориазе может иметь различные формы – от легких артралгий без анатомических изменений в суставах по типу олигоартрита или до тяжелых, деформирующих, завершающихся анкилозами. Псориатическая артропатия чаще возникает параллельно с кожными высыпаниями или несколько позже, но может появиться задолго до типичных проявлений на коже. Поражение обычно начинается с дистальных межфаланговых суставов кистей и стоп, постепенно в процесс вовлекаются средние и крупные сочленения, включая позвоночник, с развитием анкилозирующего спондилоартрита. К рентгенологическим признакам артропатического псориаза относятся остеопороз, равномерное сужение суставных щелей, очаги деструкции. Нередко процесс приводит к инвалидизации больного.

Патоморфология

Морфологически при обычном псориазе выявляется значительный акантоз с удлинением и расширением книзу эпидермальных выростов в сочетании с папилломатозом, гиперкератоз, очаговый или диффузный паракератоз. Над вершинами сосочков дермы эпидермис истончен. Зернистый слой может отсутствовать или быть представлен одним рядом клеток. В период прогрессирования в шиповатом слое обнаруживается меж- и внутриклеточный отек, экзоцитоз

лимфоцитов и нейтрофильных гранулоцитов, которые образуют субкорнеально микроабсцессы Мунро. В базальном слое часто встречаются митозы. Сосочковый слой дермы отечен, сосуды расширены, извитые, эндотелий набухший. Полиморфный воспалительный инфильтрат располагается вокруг сосудов и состоит из лимфоцитов и гистиоцитов с примесью тучных клеток и единичных нейтрофильных гранулоцитов.

Диагноз и дифференциальный диагноз

Диагноз основывается на данных клинической картины в виде мономорфной папулезной сыпи типичной локализации. Для подтверждения диагноза проводится так называемая «псориатическая триада». При поскабливании папул последовательно возникает триада характерных феноменов:

1) феномен «стеаринового пятна» – усиление шелушения при поскабливании, придающего поверхности папул сходство с растертой каплей стеарина;

2) феномен «терминальной пленки» – при дальнейшем поскабливании после полного удаления чешуек с поверхности папулы появляется тонкая блестящая просвечивающаяся поверхность;

3) феномен «кровяной росы» Полотебнова (феномен Ауспитца) – при осторожном поскабливании после отторжения терминальной пленки на обнажившейся влажной поверхности возникает точечное кровотечение в виде несливающихся капелек.

При атипичной клинической картине проводят патогистологическое исследование. Дифференциальный диагноз обыкновенного псориаза проводят с красным плоским лишаем, себорейной экземой, папулезными сифилидами.

В отличие от красного плоского лишая высыпания при псориазе розовато-красноватого, а не сиреневатого цвета, очертания не полигональные, а округлые или неправильные, отсутствует пупковидное вдавление в центре папул, характерное для красного плоского лишая, при псориазе обильное шелушение, слизистые оболочки поражаются крайне редко, предпочтительная локализация не на сгибательных, а на разгибательных поверхностях конечностей.

В отличие от себорейной экземы при псориазе характерны изменения кожи на границе с волосистой частью головы («псориатическая корона»), отсутствие выпадения волос, более инфильтрированные бляшки и наличие обильного шелушения и иногда чешуекорок.

От папулезных сифилидов псориаз отличается более яркой окраской, обильным шелушением, склонностью к периферическому росту и слиянию в бляшки, наличием псориатической триады, отсутствием положительных серологических реакций на сифилис.

Папулезные сифилиды на ладонях и подошвах следует отличать от псориаза ладоней и подошв. При сифилисе папулезные элементы располагаются обычно изолированно, более четко очерчены, не склонны к слиянию, как при псориазе, они плотнее. Размеры их чаще лентикулярные, в то время как при псориазе папулы почти всегда разной величины. При сифилисе псориатическая триада отсутствует, а серологические реакции на сифилис положительные.

Ладонно-подошвенный псориаз отличают также от роговой экземы и кератодермий. В отличие от роговой экземы для псориаза более характерны переход воспалительного процесса на тыл кистей или стоп, четкие границы, отсутствие или незначительная выраженность зуда, мокнутия.

Псориатическую эритродермию необходимо отличать от эритродермической формы грибовидного микоза (Т-клеточной лимфомы), которая характеризуется, как правило, более поздним началом, большей инфильтрацией кожных покровов, выпадением волос, генерализованной лимфаденопатией, интенсивным постоянным зудом, частым ладонно-подошвенным гиперкератозом, иной гистологической картиной.

Интертригинозный псориаз дифференцируют от кандидоза, паховой эритродермии. Кандидоз крупных складок протекает острее, поверхность очагов более яркая, их границы менее четкие. По краю наблюдается отслойка мацерированного эпидермиса, отмечаются пятнисто-везикулезные очажки («отсевы»). Паховая эпидермофития протекает острее, имеет полициклические очертания, сопровождается зудом. При микроскопическом исследовании выявляются патогенные грибы.

Артропатический псориаз в отличие от ревматоидного артрита протекает менее тяжело. Несколько чаще встречается у мужчин. Для него более характерно наличие изменений в концевых фалангах, изменение ногтевых пластинок, преимущественное поражение дистальных межфаланговых суставов, более частое вовлечение в процесс межпозвоночных и крестцово-подвздошных сочленений, асимметричность поражения (длительно может быть олигоартрит), не столь рано, как при ревматоидном артрите, развивается деформация суставов. Ревматоидные пробы при псориазе отрицательны.

Лечение и профилактика

Лечение псориаза до сих пор остается актуальной и сложной задачей. В последние годы разработаны и предложены новые высокоэффективные и патогенетически обоснованные методы лечения псориаза, которые если и не позволяют добиться полного излечения заболевания, то избавляют больных от шелушащихся высыпаний, так как именно они являются главным виновником в снижении показателей качества жизни больных. Лечение псориаза чаще всего является комплексным и включает общую, местную терапию и физиотерапевтические процедуры, однако нередко такие методы лечения, как фототерапия, могут быть в виде монотерапии.

При назначении того или иного метода лечения учитываются стадия (прогрессирующая, стационарная, регрессивная), клиническая форма (вульгарная, пустулезная, артропатическая, эритродермическая), тип заболевания (летний, зимний), распространенность процесса, сопутствующие болезни и возраст.

Независимо от стадии заболевания и клинической формы больные псориазом должны соблюдать определенные рекомендации по питанию и уходу за кожей. Следует отказаться от алкоголя, жирной и острой пищи. Кроме того, содержание легкоусвояемых углеводов необходимо ограничить. Вместе с тем, полезны полноценные белки в молочных продуктах, рыбе, мясе, а также овощи, фрукты, ягоды и морепродукты.

Больным следует бережно относиться к своим кожным покровам: не пользоваться жесткими мочалками и щетками во время душа и принятия ванн, не расчесывать пораженные места, не растираться полотенцем, а промокать им тело, не подвергать кожу механическим травмам и т.д. При прогрессировании процесса принятие ванн и УФ-облучений необходимо отменить. Вообще в прогрессирующей стадии заболевания исключаются все раздражающие местные процедуры.

Среди всех современных эффективных методов лечения по-прежнему ведущее место занимает светолечение. Для лечения псориаза используются фотохимиотерапия (ПУВА) – сочетание длинноволнового УФ-облучения и фотосенсибилизатора внутрь; селективная фототерапия – комбинация средневолнового излучения (295–330 нм) и длинноволнового УФ-облучения, узковолновая УФБ-терапия с пиком эмиссии на длине волны 311 нм. В последние годы используется новый метод лечения псориаза – фототерапии УФБ-лучами узкого спектра 308 нм с помощью эксимерного лазера.

Одним из эффективных методов в лечении псориаза является фотохимиотерапия (ПУВА). Считают, что кванты длинноволнового УФ-излучения нарушают целостность нуклеиновых кислот, свободные радикалы которых вступают в ковалентную связь с препаратами псораленового ряда. Образующиеся соединения значительно тормозят репликацию ДНК и, следовательно, пролиферацию эпидермальных клеток.

Чаще всего ПУВА-терапия применяется при лечении распространенного вульгарного и экссудативного псориаза, в том числе при ладонно-подошвенной локализации и поражении волосистой части головы, используются специальные установки для локального облучения. Вместе с тем, данный метод успешно применяется при тяжелых формах псориаза – эритродермической и пустулезной. В качестве фотосенсибилизатора используются оксорален ультра (метоксален), выпускающийся в капсулах, и аммифурин в виде таблеток и 0,3% раствора. Лечение проводится по методике 3- или 4-разового облучения в неделю до полного исчезновения всех высыпаний.

Селективная фототерапия (СФТ) применяется в основном при вульгарном и экссудативном псориазе с не очень инфильтрированными высыпаниями, причем прогрессирующая стадия не является противопоказанием. Проводят ее по методике 5-разового облучения в неделю. Курс лечения составляет 20–30 процедур. При СФТ нет необходимости приема фотосенсибилизатора, который может вызывать нежелательные побочные эффекты в виде тошноты, рвоты, головокружения и чувства дискомфорта.

В современной дерматологии чаще применяют фототерапию УФБ-лучами спектра 311 нм, обладающую высокой терапевтической эффективностью при минимальной эритемности и сопоставимую по результатам лечения с ПУВА-терапией. Фототерапия УФБ-лучами узкого спектра 311 нм проводится 3–5 раз в неделю. Курс лечения состоит обычно из 20–30 процедур.

Недавно появился принципиально новый вид светотерапии – использование излучения эксимерного XeCl-лазера с длиной волны 308 нм, который обеспечивает возможность воздействовать на патологически измененную пролиферацию кератиноцитов сфокусированно, исключая потенциально вредное облучение здоровой кожи, в связи с чем практически исключаются побочные эффекты от воздействия УФ-лучей. Лечение проводят по методике 2- и 3-разового облучения в неделю. Для достижения очищения кожи от высыпаний требуется всего от 3–4 до 10–12 процедур. Показанием для данного вида фототерапии являются ограниченные формы псориаза, в том числе с локализацией на ладонях и подошвах.

Следует отметить существенные перемены в тактике ведения больных псориазом за последние годы. В настоящее время значительно сократилось применение цитостатиков (метотрексат) и кортикостероидных препаратов, внутрь и парентерально (преднизолон, метипред, дексаметазон), из-за их серьезных побочных явлений. Однако появившийся относительно недавно в дерматологической практике комбинированный глюкокортикоидный препарат дипроспан, состоящий из дипропината и динатрия фосфата бетаметазона, нашел широкое применение в купировании острых состояний при псориазе. Особенно он показан при эритродермическом, каплевидном и артропатическом варианте течения болезни. Дипроспан вводится внутримышечно в дозе 1–2 мл 1 раз в неделю в виде коротких курсов. Одноразовое введение препарата или непродолжительный курс лечения позволяет избегать значительных побочных явлений.

Для лечения псориаза, особенно упорно протекающих форм, применяются ароматизированные ретиноиды (синтетические производные витамина А). В настоящее время используется препарат неотигазон (ацетритин). Неотигазон тормозит пролиферацию клеток эпидермиса, особенно шиповатого слоя, нормализуют процесс ороговения, который нарушен при псориазе, оказывает иммуномодулирующее действие на дермальные клетки и стабилизирует мембранные структуры клеток. Препарат применяют в зависимости от клинической формы, тяжести процесса и эффективности в дозе 25, 30, 50 мг/сут в первые 2–4 нед, а затем переводят на поддерживающую индивидуальную дозу в течение последующих 4–8 нед. В особо тяжелых случаях неотигазон назначают в комбинации с другими методами лечения, чаще всего с ПУВА (Ре-ПУВА), СФТ и местными средствами. Одним из серьезных побочных эффектов ретиноидов является их тератогенное действие, в связи с чем их нельзя применять во время беременности, а женщинам детородного возраста во время лечения этими препаратами необходимо пользоваться противозачаточными средствами.

Для лечения рефрактерных форм псориаза, в том числе пустулезного и эритродермического, с успехом применяют иммуносупрессивный препарат сандиммун неорал (циклоспорин А), представляющий собой циклический полипептид, состоящий из 11 аминокислот. Главным в механизме терапевтического эффекта этого препарата является подавление активности Т-клеток и снижение их антигенной чувствительности за счет блокирования интерлейкинового механизма. В большинстве случаев применяют разовую дозу 5 мг/кг в сутки; в настоящее время она считается оптимальной, так как ее увеличение может привести к частым побочным явлениям – нефротоксичности и гипертензии. Курс лечения составляет 8–12 нед, после чего при необходимости может проводиться поддерживающая терапия в течение 1–1,5 мес под контролем сывороточного креатинина и артериального давления. Циклоспорин А применяется в виде монотерапии или в комбинации с другими средствами (плазмаферез, кортикостероиды, метотрексат).

Одним из новых методов лечения тяжелых форм псориаза, в том числе с поражением суставов, резистентных к различным видам терапии, является ремикейд (инфликсимаб), который представляет собой химерические моноклональные антитела иммуноглобулина G к ФНО-α. По свидетельству большинства исследователей, ремикейд при трехкратном введении с интервалом в 2–4 нед оказался очень эффективным как по скорости регресса симптомов, так и продолжительности ремиссии. Терапия ремикейдом проводится в виде внутривенных вливаний в дозе 5 мг/кг или 300 мг препарата, разведенного в 250 мл физиологи-

ческого раствора, в течение 2 ч (на курс от 1 до 3 внутривенных инфузий в начале лечения, по истечении 2 и 6-й недель).

Выбор средств для наружной терапии псориаза обширен и зависит от стадии и клинической формы заболевания. Наряду с традиционными мазями, содержащими салициловую кислоту, серу, деготь, нафталан, ихтиол, мочевину, которые остаются востребованными больными, широко применяются кортикостероидные препараты. Их использование объясняется высокой и быстрой эффективностью за счет выраженного противовоспалительного и иммуномодулирующего действия основных компонентов. Все кортикостероидные средства выпускаются в виде мазей, кремов и лосьонов, что позволяет их применять в разных стадиях псориаза и при различной локализации. Среди этих средств наиболее часто назначают комбинированные препараты, содержащие высокоактивный кортикостероид и салициловую кислоту с ее кератолитическим действием – дипросалик, белосалик, эloком С, лоринден А. Недавно появились представители нового класса антипсориатических средств – дайвонекс и комбинированный препарат дайвобет, основой которых является кальципотриол – синтетический аналог наиболее активного природного витамина D. Взаимодействуя со специфическими рецепторами в кератиноцитах, он тормозит их пролиферацию, уменьшает их повышенное созревание и блокирует специфический медиатор ИЛ-1 в моноцитах и макрофагах, отвечающий за регулирование пролиферативных процессов в эпидермисе при псориазе. Дайвобет также содержит бетаметазон, обладающий выраженным противовоспалительным действием. Важно отметить отсутствие побочных явлений даже при длительном применении этих препаратов и стойкий терапевтический эффект.

Большое значение отводится лечению и уходу за волосистой частью головы, так как наихудшее значение индекса качества жизни отмечается у больных псориазом именно такой локализации. Для этой цели используют различные шампуни (фридерм, себозол, кертиоль и т.д.). Одним из новых и очень эффективных средств для этой цели является гамма Нодэ К, состоящая из эмульсии и шампуня с кератолитическими и кераторегулирующими свойствами. Курс лечения для достижения хороших результатов (исчезновение покраснения, инфильтрации, шелушения, зуда) составляет в среднем около 8 нед, при этом эмульсия наносится 3 раза в неделю на 15 мин, после чего голову моют шампунем, предварительно оставив его на 3–4 мин.

Таким образом, для лечения псориаза и профилактики обострений в последнее время разработано и внедрено много эффективных современных средств, которые могут облегчить состояние, а иногда и избавить на долгие годы от этой болезни.

Синдром раздраженной кожи лица

О.Б.Тамразова
Кафедра дерматовенерологии РУДН ФПК МР, Москва

В настоящее время к дерматологам и косметологам все чаще обращаются пациенты с синдромом раздраженной кожи лица (СРКЛ), который характеризуется эритематозными, эритематосквамозными, папулезными очагами на лице, шее. Данные проявления характерны для самых разнообразных заболеваний: розовых угрей, себорейного дерматита (СД), аллергического дерматита, ксероза и т.д. Изменения кожи пациенты описывают врачу как покраснение, шелушение, неровность, раздражение кожи лица и жалуются на покалывания, пощипывание, зуд. Степень выраженности клинических проявлений напрямую зависит от наличия и интенсивности воздействия раздражающих факторов и варьирует от незначительных и малозаметных высыпаний (единичные телеангиэктазии, легкая гиперемия кожи, слабое шелушение) до островоспалительных.

Факторы, провоцирующие развитие синдрома раздраженной кожи, принято условно делить на экзогенные и эндогенные. К экзогенным, или внешним, факторам относятся: пищевые раздражители, лекарства, погодные условия, механические и инфекционные факторы.

Для пациентов с синдромом чувствительной кожи лица пищевыми раздражителями могут являться: алкоголь (особенно красное вино), пряности, копчености, цитрусовые, шоколад, кофе и другие кофеинсодержащие продукты. Предполагается, что данные пищевые продукты раздражают слизистую оболочку, способствуя высвобождению катехоламинов (норадреналин, дофамин, адреналин) и вазоактивных пептидов из энтероэндокринных клеток, которые в свою очередь приводят к расширению сосудов лица. Наиболее значимым пептидом является VEGF – фактор роста эндотелия сосудов – цитокин, вызывающий расширение и формирование новых сосудов. К аналогичному результату приводит и злоупотребление горячими напитками (>60°С), которое также может вызывать приливы крови к коже лица. Прием в пищу гистаминсодержащих и гистаминлибераторных продуктов также предрасполагает к развитию СРКЛ, запуская аллергические реакции.

Многие лекарственные препараты хорошо известны своими побочными эффектами в виде сосудистых реакций, выражающихся гиперемией и раздражением кожи лица. В основном это группа вазодилататоров: пентоксифиллин, нитроглицерин, препараты никотиновой кислоты (Никошпан, Ксантинола Никотинат, Теоникол и т.д.) и препараты других групп: этанол, простагландин Е и др. Также лекарственные средства, как общей, так и наружной терапии, могут вызывать различные аллергические реакции и способствовать развитию контактных и контактно-аллергических дерматитов, экзем, токсикодермий.