

DOI: <https://doi.org/10.18027/2224-5057-2024-14-3s2-1.1-16>

Цитирование: Гордеев С.С., Бесова Н.С., Мамедли З.З. и соавт. Рак анального канала и кожи периаанальной области. Практические рекомендации RUSSCO, часть 1.1. Злокачественные опухоли 2024;14(3s2):342–357.

РАК АНАЛЬНОГО КАНАЛА И КОЖИ ПЕРИАНАЛЬНОЙ ОБЛАСТИ

Коллектив авторов: Гордеев С.С., Бесова Н.С., Мамедли З.З., Рыбаков Е.Г., Федянин М.Ю., Черных М.В.

Ключевые слова: плоскоклеточный рак, анальный канал, кожа периаанальной области, химиотерапия, химиолучевая терапия

1. КЛАССИФИКАЦИЯ И СТАДИРОВАНИЕ

Стадирование рака анального канала и периаанальной кожи должно проводиться по системе TNM (8 редакция, 2017 г.) (табл. 1). Стадирование по параметрам Т и N (табл. 2) осуществляется на основании данных МРТ малого таза. Рак периаанальной кожи определяется как опухоль, располагающаяся в пределах 5 см от анодермальной линии.

Таблица 1. Характеристика параметров системы TNM для рака анального канала и периаанальной кожи

| | 7-я редакция TNM | 8-я редакция TNM |
|--|--|--|
| Параметр Т — характеристика первичной опухоли | | |
| Tx | Невозможно оценить первичную опухоль | Невозможно оценить первичную опухоль |
| T0 | Первичная опухоль не определяется | |
| Tis | Рак <i>in situ</i> | Рак <i>in situ</i> , болезнь Боуэна или анальная интраэпителиальная неоплазия тяжёлой степени (HSIL/AIN 2–3) |
| T1 | Опухоль ≤ 2 см в наибольшем измерении | Опухоль ≤ 2 см в наибольшем измерении |
| T2 | Опухоль > 2 см, но ≤ 5 см в наибольшем измерении | Опухоль > 2 см, но ≤ 5 см в наибольшем измерении |
| T3 | Опухоль > 5 см в наибольшем измерении | Опухоль > 5 см в наибольшем измерении |
| T4 | Опухоль любого размера с инвазией в соседние органы (влагалище, уретра, мочевого пузырь и т. д.) | Опухоль любого размера с инвазией в соседние органы (влагалище, уретра, мочевого пузырь и т. д.) |

| 7-я редакция TNM | | 8-я редакция TNM |
|--|---|--|
| Параметр N — характеристика регионарных лимфоузлов: лимфоузлы мезоректума (аноректальные, сакральные), внутренние и наружные подвздошные (гипогастральные), паховые | | |
| Nx | Невозможно оценить состояние регионарных лимфатических узлов | Невозможно оценить состояние регионарных лимфатических узлов |
| N0 | Отсутствие метастазов в регионарных лимфатических узлах | Отсутствие метастазов в регионарных лимфатических узлах |
| N1 | Метастазы в параректальных лимфатических узлах | Метастазы в регионарных лимфатических узлах |
| • N1a | | Метастазы в паховых, мезоректальных и/или внутренних подвздошных лимфоузлах |
| • N1b | | Метастазы в наружных подвздошных лимфоузлах |
| • N1c | | Метастазы в наружных подвздошных и паховых, мезоректальных и/или внутренних подвздошных лимфоузлах |
| N2 | Метастазы во внутренних подвздошных и/или паховых лимфатических узлах с одной стороны | – |
| N3 | Метастазы в параректальных и/или внутренних подвздошных и/или паховых лимфатических узлах с двух сторон | – |
| Параметр M — характеристика отдаленных метастазов | | |
| Mx | Наличие отдаленных метастазов установить невозможно | |
| M0 | Отсутствие отдаленных метастазов | |
| M1 | Наличие отдаленных метастазов | |

Таблица 2. Стадирование рака анального канала и перианальной кожи по системе TNM

| Стадия | | 7-я редакция TNM | | | 8-я редакция TNM | | |
|------------|------|------------------|---------|----|------------------|---------|----|
| | | T | N | M | T | N | M |
| Стадия 0 | | Tis | N0 | M0 | Tis | N0 | M0 |
| Стадия I | | T1 | N0 | M0 | T1 | N0 | M0 |
| Стадия IIA | | T2,3 | N0 | M0 | T2 | N0 | M0 |
| Стадия IIB | | | | | T3 | N0 | M0 |
| Стадия III | IIIA | T1–3 | N1 | M0 | T1 | N1 | M0 |
| | | T4 | N0 | M0 | T2 | N1 | M0 |
| | IIIB | T1–4 | N2–3 | M0 | T4 | N0 | M0 |
| | | T4 | N1 | M0 | | | |
| | IIIC | | | | T3 | N1 | M0 |
| | | | | | T4 | N1 | M0 |
| Стадия IV | | T любое | N любое | M1 | T любое | N любое | M1 |

2. ДИАГНОСТИКА

Диагноз рака анального канала основывается на данных осмотра, результатах инструментальных методов обследования и патоморфологическом заключении. Первичное обследование должно быть проведено до всех видов лечения и включает в себя:

- 1) сбор анамнеза и физикальный осмотр (включает осмотр кожи перианальной области, пальцевое ректальное исследование, пальпацию паховых лимфатических узлов; гинекологический осмотр), аноскопию (при необходимости с анестезией);
- 2) биопсию опухоли с последующим морфологическим исследованием;
- 3) МРТ малого таза без в/в контрастирования (в/в контрастирование не повышает информативность МРТ малого таза при обследовании по поводу рака анального канала);
- 4) КТ органов брюшной полости с в/в контрастированием;
- 5) КТ органов грудной клетки;
- 6) пункцию или трепанобиопсию паховых лимфатических узлов при подозрении на их метастатическое поражение;
- 7) ПЭТ-КТ (предпочтительно выполнять у пациентов с метастатическим плоскоклеточным раком анального канала, а также у пациентов с распространённым поражением регионарных лимфатических узлов);
- 8) клинический анализ крови с подсчетом лейкоцитарной формулы и количества тромбоцитов;
- 9) биохимический анализ крови с исследованием показателей функции печени, почек;
- 10) анализ на ВИЧ-инфекцию (при положительном результате — анализ для определения количества CD4 клеток и вирусной нагрузки, консультация врача-инфекциониста);
- 11) ЭКГ;
- 12) осмотр гинеколога, мазок с шейки матки с последующим цитологическим исследованием (для исключения синхронного поражения шейки матки, которое часто наблюдается при ВПЧ-ассоциированном раке анального канала);
- 13) онкомаркер SCC (опционально, клиническое значение в исследованиях не доказано, может быть использован для мониторинга эффективности лечения у пациентов, получающих системную ХТ);
- 14) МРТ или КТ головного мозга с в/в контрастированием при подозрении на метастатическое поражение головного мозга;
- 15) биопсию метастазов под контролем УЗИ/КТ при подозрении на их наличие по данным КТ или МРТ в тех случаях, когда их подтверждение принципиально меняет тактику лечения;
- 16) остеосцинтиграфию при подозрении на метастатическое поражение костей скелета;
- 17) лапароскопию при подозрении на диссеминацию опухоли по брюшине, если её выявление влияет на тактику лечения.

2.1. Требования к заключению МРТ малого таза

В заключении МРТ малого таза при первичном стадировании рака анального канала и перианальной кожи следует указывать следующие параметры:

- максимальный размер и локализация опухоли;
- наличие, количество и размер поражённых паховых лимфатических узлов;
- наличие, количество и размер поражённых мезоректальных лимфатических узлов и лимфатических узлов вдоль нижней брыжеечной артерии;
- наличие, количество, размер и локализацию поражённых тазовых лимфатических узлов;
- данные о врастании опухоли в соседние органы и ткани;
- данные о наличии свищей, паратуморальных абсцессов.

В заключении МРТ малого таза при оценке эффекта ХЛТ следует указывать:

- наличие остаточной опухоли, при её наличии — обязательно указать изменение размеров в динамике по сравнению с предшествующим исследованием;
- оценку степени фиброзных изменений в структуре опухоли в соответствии с классификацией mrTRG;
- в случае исходного поражения регионарных лимфатических узлов — описание всех исходно изменённых лимфатических узлов в динамике по сравнению с предшествующим исследованием;
- при выявлении новых лимфатических узлов, подозрительных на метастатическое поражение — описание в соответствии с правилами, принятыми для первичного стадирования.

3. ЛЕЧЕНИЕ

Лечение плоскоклеточного рака анального канала и кожи перианальной области проводится по схожим принципам. Для подавляющего большинства пациентов (за исключением прединвазивных и диссеминированных форм заболевания) основным и единственным методом является ХЛТ.

Лечение аденокарциномы анального канала проводится в соответствии с принципами лечения рака ниже-ампулярного отдела прямой кишки и рассматривается в соответствующем разделе рекомендаций.

3.1. Лечение локализованных форм

Рекомендуемый алгоритм лечения неметастатического плоскоклеточного рака анального канала представлен на рис. 1.

3.1.1. Хирургическое лечение

Хирургическое лечение имеет ограниченные показания и может применяться только в отдельных случаях.

1. Хирургическое лечение в объёме местного иссечения возможно только при прединвазивном раке анального канала cTisN0M0 и при раке перианальной кожи cTis–T1N0M0 умеренной или высокой степени дифференцировки без инвазии сфинктерного аппарата. В отдельных случаях по решению мультидисциплинарной комиссии возможно хирургическое лечение рака перианальной кожи cT2N0M0 при высокой или умеренной степени дифференцировки опухоли.



2. Хирургическое лечение в объёме цилиндрической (экстралеваторной) брюшно-промежностной экстирпации прямой кишки может быть выполнено в следующих случаях:
 - в случаях массивных жизнеугрожающих кровотечений, связанных с опухолевым процессом, не купирующихся консервативно (подобные осложнения не характерны для рака анального канала и встречаются крайне редко);
 - при наличии у пациента в анамнезе ЛТ области малого таза, после консультации лучевого терапевта о невозможности проведения повторного курса ЛТ и пересмотра топометрических карт предшествующей ЛТ (в ряде случаев проведение повторных курсов ЛТ может быть выполнимо);
 - при наличии рецидива рака анального канала или резидуальной опухоли после ХЛТ.

С учетом локализации опухоли у больных плоскоклеточным раком анального канала необходимо выполнение только цилиндрической (экстралеваторной) брюшно-промежностной экстирпации прямой кишки. Выполнение брюшно-промежностной экстирпации прямой кишки без пересечения леваторов у основания не допускается.

3. Хирургическое лечение в объёме сигмостомии перед проведением ХЛТ показано пациентам со следующими осложнениями опухолевого процесса:
 - кишечная непроходимость на фоне опухолевого стеноза;
 - свищи (ректовагинальный, наружный кишечный и т. д.);
 - паратуморальные абсцессы (при наличии абсцесса должен быть рассмотрен вопрос о его дренировании до начала ХЛТ).
4. По решению мультидисциплинарной команды возможно хирургическое лечение по поводу олигометастатического заболевания.
5. При изолированном рецидиве рака анального канала после ранее проведённой ХЛТ метастазов в паховых и/или тазовых лимфатических узлах по решению мультидисциплинарной команды возможно проведение хирургического лечения в объёме паховой и тазовой лимфодиссекции соответственно.

3.1.2. Адъювантная и неоадъювантная химиотерапия

Проведение адъювантной ХТ после хирургического лечения не рекомендовано в связи с отсутствием доказанной эффективности. Также доказана неэффективность ХТ, проводимой до или после ХЛТ. Данное лечение может повысить частоту осложнений и не влияет на отдалённые результаты, в связи с чем не рекомендовано.

3.1.3. Химиолучевая терапия

ХЛТ является основным методом лечения больных раком анального канала. При корректном проведении лечения у 80–90% пациентов можно ожидать полной регрессии опухоли. ХЛТ должна рассматриваться как основной метод лечения у всех больных неметастатическим плоскоклеточным раком анального канала.

Проведение ЛТ без ХТ возможно только при наличии объективных задокументированных противопоказаний к использованию всех химиопрепаратов, включённых в возможные схемы лечения.

Проведение индукционной или консолидирующей ХТ не рекомендуется.

У больных метастатическим раком анального канала возможно проведение ХЛТ с целью снижения выраженности симптомов и уменьшения риска осложнений со стороны первичной опухоли.

У пациенток в возрасте до 45 лет целесообразно обсудить проведение лапароскопической транспозиции яичников до начала ХЛТ с целью сохранения гормональной функции.

ЛТ проводится в РОД 1,8–2,0 Гр, СОД должна составлять от 44–46 Гр на зону регионарного метастазирования; на зону первичной опухоли — в пределах 50–58 Гр, СОД зависит от стадии заболевания. Перерывы в курсе ЛТ допустимы только при наличии задокументированных осложнений 3 степени и выше, которые не купируются на фоне консервативного лечения. Прерывание курса ЛТ без попытки лечения осложнений не допускается. В случае перерыва курс ЛТ должен быть возобновлён, как только степень проявления осложнений снизится до 2 и ниже. Увеличение времени перерыва может оказать выраженное негативное влияние на результаты лечения. Проведение курсов ЛТ с запланированным перерывом не допускается.

При отсутствии противопоказаний на фоне ЛТ следует проводить ХТ фторпиримидинами и митомичином. Альтернативные схемы допустимо использовать при наличии противопоказаний к использованию митомичина. Рекомендуемые схемы ХТ приведены в табл. 3.

Таблица 3. Рекомендуемые схемы ХТ для химиолучевой терапии рака анального канала и периаанальной области

| Режим | Препарат | Доза и дни введения |
|-------------------------|-------------|--|
| Нигро | Митомичин | 10–12 мг/м ² (максимальная суммарная доза составляет 20 мг) в/в струйно в 1-й день или 10 мг/м ² в 1-й и 29-й дни |
| | Фторурацил | 1000 мг/м ² /сут. в/в 24-часовая инфузия в 1-й, 2-й, 3-й, 4-й и 29-й, 30-й, 31-й, 32-й дни |
| Митомичин + капецитабин | Митомичин | 10–12 мг/м ² (максимальная суммарная доза составляет 20 мг) в/в струйно или капельно в 1-й день или 10 мг/м ² в 1-й и 29-й дни |
| | Капецитабин | По 825 мг/м ² внутрь × 2 раза в сутки в дни облучения |
| Фторурацил + цисплатин | Цисплатин | 60 мг/м ² в/в капельно на фоне пре- и постгидратации в 1-й и 29-й дни |
| | Фторурацил | 1000 мг/м ² /сут. в/в 24-часовая инфузия в 1-й, 2-й, 3-й, 4-й и 29-й, 30-й, 31-й, 32-й дни |
| Капецитабин + цисплатин | Капецитабин | По 825 мг/м ² внутрь × 2 раза в сутки в дни облучения |
| | Цисплатин | 60 мг/м ² в/в капельно на фоне пре- и постгидратации в 1-й и 29-й дни |

Принципы лучевой терапии

- Дистанционная ЛТ проводится ежедневно фотонами 6–18 МэВ;
- оптимальным методом является трёхмерная конформная ЛТ (3DCRT), или модулированная по интенсивности ЛТ (IMRT, VMAT);

- предлучевая топометрическая подготовка включает в себя выполнение КТ и МРТ исследований, давность которых к моменту начала лечения не должна превышать 30 дней. На основании представленных данных формируется план облучения;
- объем облучения включает в себя первичную опухоль и регионарные лимфоузлы; облучение зоны регионарного метастазирования должно включать параректальные, обтураторные, верхние прямокишечные, внутренние и наружные подвздошные, паховые лимфоузлы;
- верхняя граница поля облучения локализуется на уровне L5-S1 позвонков в случае N0; до бифуркации аорты — в случае N1;
- нижняя граница поля облучения — на 2 см ниже дистального края первичной опухоли;
- на первом этапе проводится ЛТ в РОД 2 Гр до СОД 44–46 Гр на первичную опухоль и зоны регионарного метастазирования;
- на втором этапе проводится локальное облучение, т. е. «буст» на зону исходно определявшихся очагов заболевания. «Буст» проводится в РОД 2 Гр, СОД зависит от исходной распространенности заболевания (СОД 50–52 Гр — при T1–T2, СОД 54–58 Гр — при T3–T4);
- дистанционная ЛТ начинается с объемного 3D планирования и выполняется по технологии конформной ЛТ (3DCRT) или ее усовершенствованных вариантов: IMRT, VMAT. Точность воспроизведения условий ЛТ контролируется с помощью системы портальной визуализации в мегавольтном пучке линейного ускорителя электронов OBI (on board imager) и использования конического киловольтного пучка рентгеновского излучения (СВСТ);
- при технической доступности возможно проведение курса ЛТ с применением протонов/тяжелых ионов энергией облучения 250 МэВ.

3.1.4. Химиолучевая терапия у пациентов с ВИЧ-инфекцией

Пациентам с ВИЧ-инфекцией лечение проводится без корректировки доз препаратов на фоне адекватной противовирусной терапии при уровне CD4 > 200 клеток/мкл. У пациентов с CD4 < 200 клеток/мкл дозы химиопрепаратов и СОД ЛТ должны определяться индивидуально по решению мультидисциплинарной команды, включающей врача-инфекциониста.

3.1.5. Плоскоклеточный рак анального канала как случайная находка

В случае выявления инвазивного плоскоклеточного рака как случайной находки после хирургического лечения доброкачественного заболевания (геморроидэктомия, иссечение анальной трещины и т. п.) при отсутствии других проявлений заболевания рекомендовано назначать ХЛТ в соответствии с принципами лечения рака анального канала cT1N0M0. При выявлении плоскоклеточного рака *in situ* как случайной находки рекомендовано активное динамическое наблюдение.

3.1.6. Рак анального канала на фоне гигантской кондиломы Бушке–Левенштейна

Относится к очень редким заболеваниям. Гистологическая верификация рака анального канала на фоне гигантской кондиломы Бушке–Левенштейна может быть затруднительна даже при наличии макроскопических признаков инвазивного роста. Не рекомендуется начинать лечение, в том числе хирургическое, при невозможности гистологической верификации опухоли без проведения телемедицинской консультации с одним из профильных НМИЦ.

3.2. Лечение диссеминированных форм: плоскоклеточный рак анального канала и периаанальной кожи Tлюбое Nлюбое M1

Рекомендуемый алгоритм лечения метастатического плоскоклеточного рака анального канала представлен на рис. 2.

3.2.1. Химиотерапия I линии

ХТ является основным методом лечения только у больных диссеминированным раком анального канала. В I линии ХТ рекомендуется использование комбинации карбоплатина и паклитаксела (табл. 4). Лечение проводят до прогрессирования или непереносимой токсичности. Возможно применение в I линии комбинации mDCF при хорошем соматическом статусе пациента, оптимально — с первичной профилактикой фебрильной нейтропении с помощью Г-КСФ (филграстимом или пегилированным филграстимом). Данный режим характеризуется наибольшей частотой объективных эффектов, однако данные ограничены результатами нерандомизированных исследований II фазы.

Таблица 4. Рекомендуемые схемы лекарственной терапии рака анального канала и периаанальной области

| Режим | Препарат | Разовая доза | Путь введения | Дни введения | Периодичность лечения |
|---------------------------|-------------|------------------------------|-------------------------|--------------------|-----------------------|
| I линия | | | | | |
| Карбоплатин + паклитаксел | Карбоплатин | AUC5 | В/в | 1-й | Каждые 4 нед. |
| | Паклитаксел | 80 мг/м ² | В/в | 1-й, 8-й, 15-й | |
| mDCF | Цисплатин | 40 мг/м ² | В/в | 1-й | Каждые 2 нед |
| | Доцетаксел | 40 мг/м ² | В/в | 1-й | |
| | Фторурацил | 2000 мг/м ² | В/в инфузия 46–48 часов | 1-й | |
| II и последующие линии | | | | | |
| Фторурацил + цисплатин | Цисплатин | 60 мг/м ² | В/в | 2-й | Каждые 3 нед. |
| | Фторурацил | 1000 мг/м ² /сут. | В/в 24-часовая инфузия | 1-й, 2-й, 3-й, 4-й | |

| Режим | Препарат | Разовая доза | Путь введения | Дни введения | Периодичность лечения |
|--------------------------|-----------------|--|--------------------------------|--------------|-----------------------|
| FOLFICIS | Цисплатин | 40 мг/м ² | В/в | 1-й | Каждые 2 нед. |
| | Кальция фолинат | 400 мг/м ² | В/в | 1-й | |
| | Фторурацил | 400 мг/м ² | В/в струйно | 1-й | |
| | | 2000 мг/м ² | В/в инфузия 46–48 часов | 1-й | |
| Иринотекан + цетуксимаб | Иринотекан | 180 мг/м ² | В/в | 1-й | Каждые 2 нед. |
| | Цетуксимаб | 400 мг/м ² в 1-й день, далее 250 мг/м ² еженедельно или 500 мг/м ² 1 раз в 2 недели | В/в | 1-й | |
| Иринотекан + панитумумаб | Иринотекан | 180 мг/м ² | В/в | 1-й | Каждые 2 нед. |
| | Панитумумаб | 6 мг/кг | В/в | 1-й | |
| Пембролизумаб | | 200 мг | В/в инфузия в течение 30 мин. | 1-й | Каждые 3 нед. |
| | | 400 мг | | 1-й | Каждые 6 нед. |
| Ниволумаб | | 240 мг | В/в инфузия в течение 120 мин. | 1-й | Каждые 2 нед. |
| | | 480 мг | | 1-й | Каждые 4 нед. |

3.2.2. Лекарственная терапия II линии

Рекомендуется использование комбинации фторурацила и цисплатина (в случае проведения терапии карбоплатином и паклитакселом в I линии) либо использование иринотекана в комбинации с анти-EGFR-антителами (в случае, если в I линии проводилась терапия mDCF), если данный режим не был использован в I линии (табл. 4).

3.2.3. Лекарственная терапия III и последующих линий

Конкретные рекомендации в отношении характера лекарственной терапии III и последующих линий отсутствуют. Выбор терапии осуществляется по усмотрению врача. При повышенном уровне экспрессии PDL в опухоли (CPS > 1) рекомендуется назначение пембролизумаба в одном из режимов: по 200 мг 1 раз в 3 нед. или по 400 мг 1 раз в 6 нед. или ниволумаба 240 мг 1 раз в 2 нед. или 480 мг 1 раз в 4 нед. В Российской Федерации применение анти-PD-1 ингибиторов по данному показанию не зарегистрировано.

Применяют препараты, не использованные в терапии I линии, как в монорежиме, так и в комбинациях: производные платины, иринотекан, гемцитабин, таксаны, капецитабин

или 5 фторурацил в виде суточных инфузий, из препаратов таргетной терапии — цетуксимаб, панитумумаб (учитывая редкость KRAS мутаций при плоскоклеточном раке анального канала). Также возможна реиндукция ранее эффективных схем лечения.

3.2.4. Лечение олигометастатического заболевания

По решению мультидисциплинарной команды допустимо использование стереотактического лучевого воздействия при лечении олигометастатического заболевания, а также проведение хирургического лечения при условии высокой вероятности выполнения резекции в объёме R0.

3.3. Лечение пациентов, ранее получавших ЛТ области малого таза

Необходим пересмотр топометрических карт ранее проведённой ЛТ и консультация лучевого терапевта о невозможности проведения повторного курса ЛТ. При технической выполнимости приоритетным является проведение повторных курсов ХЛТ.

Пациентам с плоскоклеточным раком анального канала T3–T4 или N+, ранее получавшим лучевую терапию области малого таза с СД 30 Гр и выше, рекомендуется рассматривать начало лечения с системной ХТ по аналогии с принципами лечения метастатического заболевания. Целесообразность начала лечения с ХТ следует обсуждать индивидуально на мультидисциплинарном консилиуме с учётом риска проведения данного лечения, а также исходной резектабельности опухоли.

4. НАБЛЮДЕНИЕ

4.1. Оценка эффекта химиолучевой терапии

Первое контрольное обследование и МРТ малого таза должно быть выполнено через 12 нед. после завершения ХЛТ. Вне зависимости от результатов обследования наблюдение продолжается до 26 нед. после завершения ХЛТ. Решение о необходимости операции должно приниматься не раньше 26 нед. после завершения ХЛТ. Критериями рецидива/продолженного роста рака анального канала являются:

- морфологическая верификация остаточной опухоли через 26 нед. после завершения ХЛТ или
- рост остаточной опухоли при проведении двух последовательных МРТ малого таза (например, рост остаточной опухоли по данным МРТ через 26 нед. после завершения ХЛТ по сравнению с данными МРТ через 12 нед. после завершения ХЛТ) или
- сочетание данных двух и более диагностических методов (МРТ малого таза, ПЭТ-КТ, рост онкомаркера SCC (опционально), эндоректального УЗИ) + решение мультидисциплинарного консилиума о наличии остаточной опухоли.

При соблюдении всех описанных выше условий и постановке диагноза рецидива/продолженного роста рака анального канала показано хирургическое лечение в объёме цилиндрической (экстралеваторной) брюшно-промежностной экстирпации прямой кишки.

4.2. Принятие решения о проведении хирургического лечения в срок до 26 недель

В следующих клинических ситуациях возможно принятие решения о проведении хирургического лечения в срок до 26 нед. с момента завершения ХЛТ (но не ранее 12 нед. с момента её завершения):

- ЛТ была ранее проведена со значительными нарушениями Клинических рекомендаций и имеются данные двух и более диагностических методов (МРТ малого таза, ПЭТ-КТ, рост онкомаркера SCC, эндоректального УЗИ) + решение мультидисциплинарного консилиума) о наличии остаточной опухоли;
- при наличии признаков остаточной опухоли через 12 нед. после завершения ХЛТ повторное обследование может быть назначено ранее 26 нед., но с интервалом не менее 4 нед. При выявлении отрицательной динамики (рост остаточной опухоли по данным МРТ либо отсутствие регрессии опухоли по данным МРТ в сочетании с морфологической верификацией опухоли) показано проведение хирургического лечения в объёме экстралеваторной экстирпации прямой кишки.

4.3. Наблюдение за пациентами после радикального лечения

Каждые 3 месяца в течение первых 2 лет, каждые 6 месяцев в течение 3-го года, ежегодно до 5 лет наблюдения:

- пальцевое исследование прямой кишки;
- аноскопия;
- пальпация паховых областей;
- УЗИ печени, малого таза, паховых лимфоузлов;
- МРТ малого таза.

Ежегодно:

- гинекологический осмотр для женщин + цитологический мазок; КТ органов грудной клетки (предпочтительно) либо рентгенография органов грудной клетки;
- КТ органов брюшной полости с в/в контрастированием;
- маркёр SCC (опционально).

Дополнительное обследование назначается по показаниям, в зависимости от результатов основного обследования.

4.4. Ведение больных с отключающими стомами

Тактика ведения больных с отключающими стомами, сформированными до или в процессе ХЛТ, и сроки возможной восстановительной операции определяются исходя из следующих критериев:

- 1) наличие локального контроля опухоли;
- 2) предпочтения пациента (ки);

- 3) причины, послужившие основанием для формирования стомы (формирование стомы с целью профилактики осложнений в процессе ХЛТ или формирование стомы по поводу существующих осложнений опухолевого процесса).

При решении вопроса о закрытии стомы, сформированной ранее по поводу функционирующего свища, пациент должен быть информирован о возможном рецидиве свища.

4.5. Ведение больных с поздними осложнениями ХЛТ

К наиболее распространённым поздним, возникающим через 9–12 месяцев после окончания лечения, осложнениям ХЛТ рака анального канала относят проктиты, вагиниты, стриктуры анального канала, формирование свищей, недостаточность анального сфинктера. Частота поздних осложнений достигает 3–4%. В настоящее время эффективная терапия отсутствует, лечение носит преимущественно симптоматический характер.

Наиболее частое осложнение — постлучевой проктит, чаще всего не требует активного лечения. Необходим контроль формулы крови, при анемии — назначение препаратов железа. При выраженных ректальных кровотечениях возможно применение аргон-плазменной коагуляции кровоточащих участков слизистой.

Повторяющиеся кровотечения приводящие к эпизодам анемии, требующей гемотрансфузии, являются показанием для экстирпации прямой кишки.

При развитии стриктуры анального канала, недостаточности анального сфинктера в значительной степени снижающих качество жизни больного, образовании свищей (чаще ректо-вагинальных) следует предлагать формирование проксимальной стомы.

4.6. Реабилитация

Рекомендуется не отказывать пациентам, завершившим лечение по поводу плоскоклеточного рака анального канала в проведении заместительной гормональной терапии, использовании оральных контрацептивов, любых видов санаторно-курортного лечения, физиотерапии, лекарственной терапии сопутствующих заболеваний. Отсутствуют доказательные данные или известные механизмы, которые могут привести к повышению риска прогрессирования плоскоклеточного рака анального канала при проведении заместительной гормональной терапии, любых видов санаторно-курортного лечения, физиотерапии. Данный тезис не отменяет возможных противопоказаний, связанных с наличием длительно незаживающих ран, очагов хронического воспаления, повышенного риска развития грыж и других факторов, которые могут быть связаны с перенесённым ранее лечением. Данные противопоказания являются общими для ран, очагов воспаления любой этиологии. Само наличие в анамнезе плоскоклеточного рака анального канала не является противопоказанием к проведению каких бы то ни было методов лекарственного лечения, физиотерапии, санаторно-курортного лечения. При оценке показаний к проведению любых видов неонкологического лечения и реабилитации следует ориентироваться только на имеющиеся у пациента проблемы со здоровьем, вне зависимости от их этиологии, но не на факт наличия онкологического анамнеза.

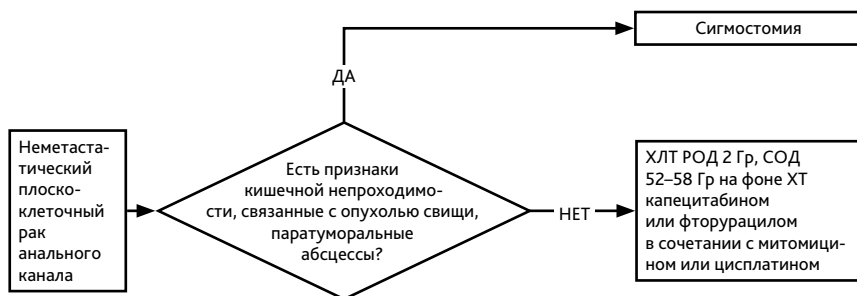
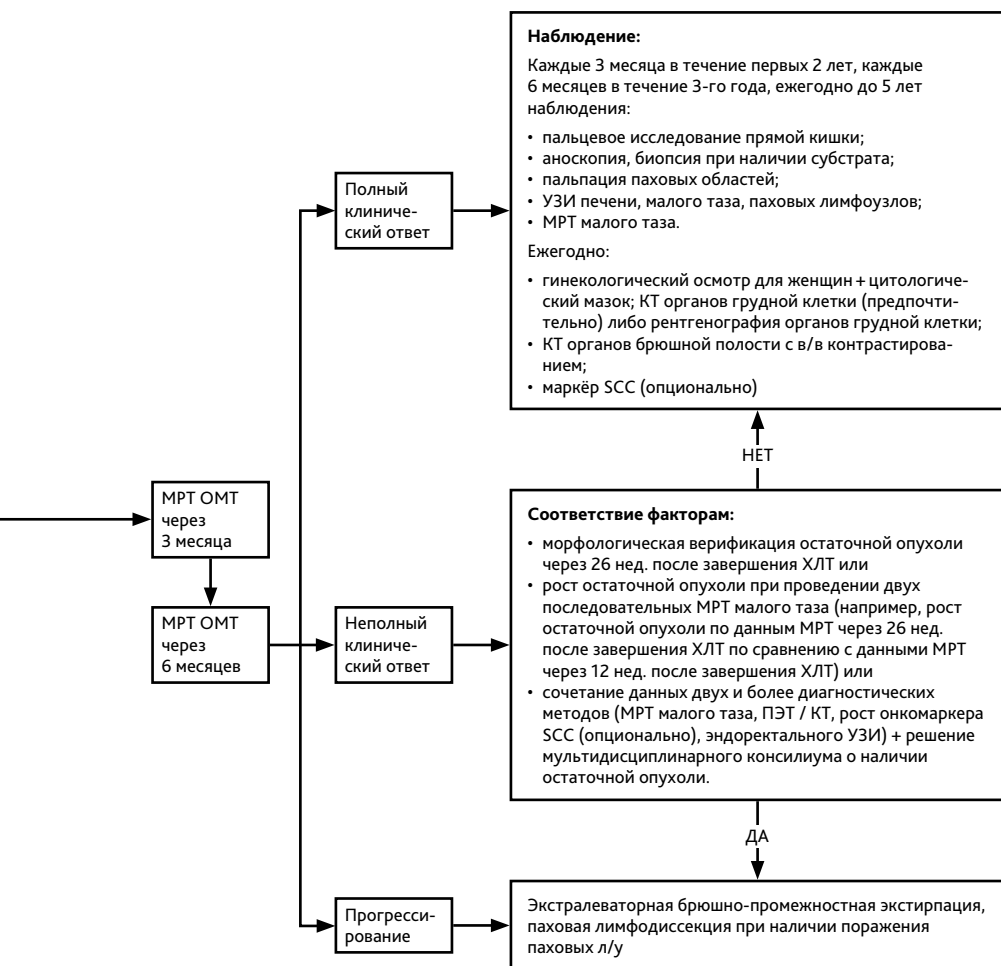


Рисунок 1. Рекомендуемый алгоритм лечения неметастатического плоскоклеточного рака анального канала



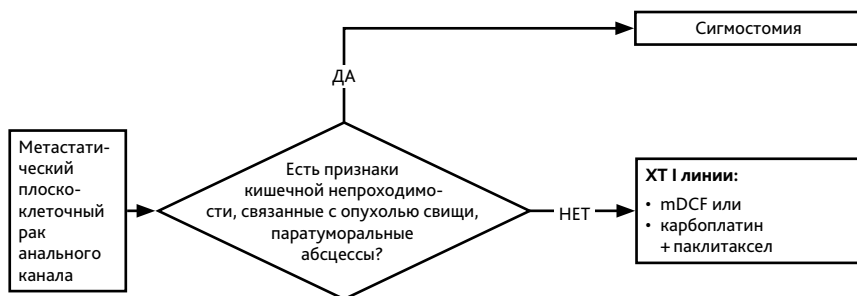


Рисунок 2. Рекомендуемый алгоритм лечения метастатического плоскоклеточного рака анального канала

