Абсцесс легкого

При абсцессе формируется ограниченный очаг некроза легочной ткани с образованием полости распада вследствие гнойного расплавления легкого под действием активной неспецифической бактериальной инфекции. Абсцесс легкого – гнойный процесс, распространяющийся преимущественно бронхогенным путем, локализованный внутри легочной паренхимы и развивающийся в большинстве случаев как осложнение пневмонии.

Постоянный резервуар инфекции у человека – ротовая полость и носоглотка – и при соответствующих условиях (снижение иммунитета, рвота, бессознательное состояние) могут происходить аспирация патологического содержимого и трансбронхиальное ее распространение в легочную ткань. Крайне редко абсцесс возникает в результате заноса возбудителей гнойной инфекции гематогенным или лимфогенным путем. Необходимо иметь в виду, что развитие инфекционной деструкции легочной ткани происходит при одновременном сочетании таких факторов, как высоковирулентная инфекция в бронхиальном дереве, нарушение бронхиальной проходимости, а также местного кровотока участка легкого.

Причины

- Гнойные пневмонии с деструкцией легкого, вызванные анаэробной микрофлорой (*Bacterioides fragilis*, *Peptococcus niger*), в сочетании с грамотрицательными аэробными возбудителями (*Klebsiella pneumoniae*), *Staphylococcus aureus* или *Streptococcus pyogenes*.
- Аспирационная пневмония (до 70%).
- Контактное распространение инфекции при эмпиеме плевры.
- Септические эмболы, попадающие гематогенным путем из очагов гнойного воспаления.

Особенности

- Острые и хронические (длящиеся более 2 мес).
- Отличаются своеобразием патоморфологической картины и четким структурным комплексом. В сформированном абсцессе выделяют полость, ее стенки и гнойно-некротическое содержание полости.
- Содержимое абсцесса может быть крайне неоднородным за счет гноя, жидкости (экссудата), детрита, а также пузырьков воздуха в случае дренирования содержимого полости по соответствующему бронху (рис. 1).

Клинические проявления

Определяются фазой развития гнойно-деструктивного процесса в легочной ткани. В начальном периоде (до вскрытия абсцесса) у пациента выражены признаки общей интоксикации, высокая лихорадка при весьма скудных физикальных данных. При вскрытии абсцесса и дренировании содержимого в прилежащий бронх типичные симптомы – одномоментное выделение (откашливание) большого количества гнойной мокроты со зловонным запахом и, возможно, с прожилками крови, снижение температуры и выраженности признаков интоксикации.

Симптомы

- Высокая (гектическая) лихорадка.
- Тахикардия.
- Асимметричные дыхательные движения грудной клетки.
- Тимпанит – до вскрытия абсцесса, после – бронхиальное дыхание.
- Боль в грудной клетке.
- Одышка.
- Кашель с гнойной (зловонной) мокротой.
- Нередко – кровохарканье.
- Характерные лабораторные данные: анализ крови: нейтрофильный лейкоцитоз со сдвигом влево, анемия, гипоальбуминемия; микроскопия мокроты – нейтрофилы, разные виды бактерий; плевральная жидкость – нейтрофильный цитоз.

Основные факторы риска развития абсцесса легких у пациентов с бронхолегочной инфекцией: сахарный диабет, длительное и злостное курение, сопутствующие хронические обструктивные заболевания легких, иммунодефицитные состояния, длительный прием глюкокортикостероидов.

Диагностика

- Базовый метод – обзорная рентгенография органов грудной клетки в прямой и боковой проекциях.
- Для получения более полной информации о локализации, размерах и распространенности деструктивного процесса – компьютерная томография (КТ).
- Ультразвуковая диагностика эффективна только в случае субплеврального расположения полостного образования, так как в случае наличия существенной воздушной прослойки между грудной стенкой и зоной интереса провести исследование не представляется возможным (воздух не проводит ультразвук); рис. 2–5.

Рис. 1. Структурные компоненты абсцесса: *а* – схема; *б* – фото; *в* – КТ.

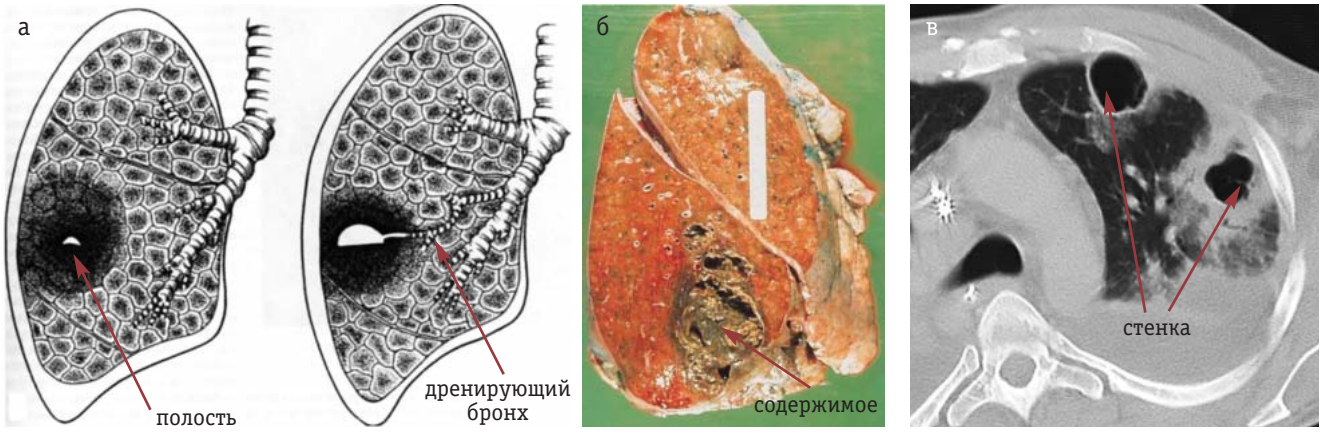

Рис. 2. УЗИ. Острый гнойный абсцесс в структуре массивного воспалительного инфильтрата.

Рис. 3. УЗИ. Блокированный острый гнойный абсцесс с однородной эхоструктурой, представленной: *а* – анэхогенным содержимым с мелкозернистой редкой взвесью; *б* – гипоэхогенным содержимым с плотной взвесью, имитирующей периферический рак.

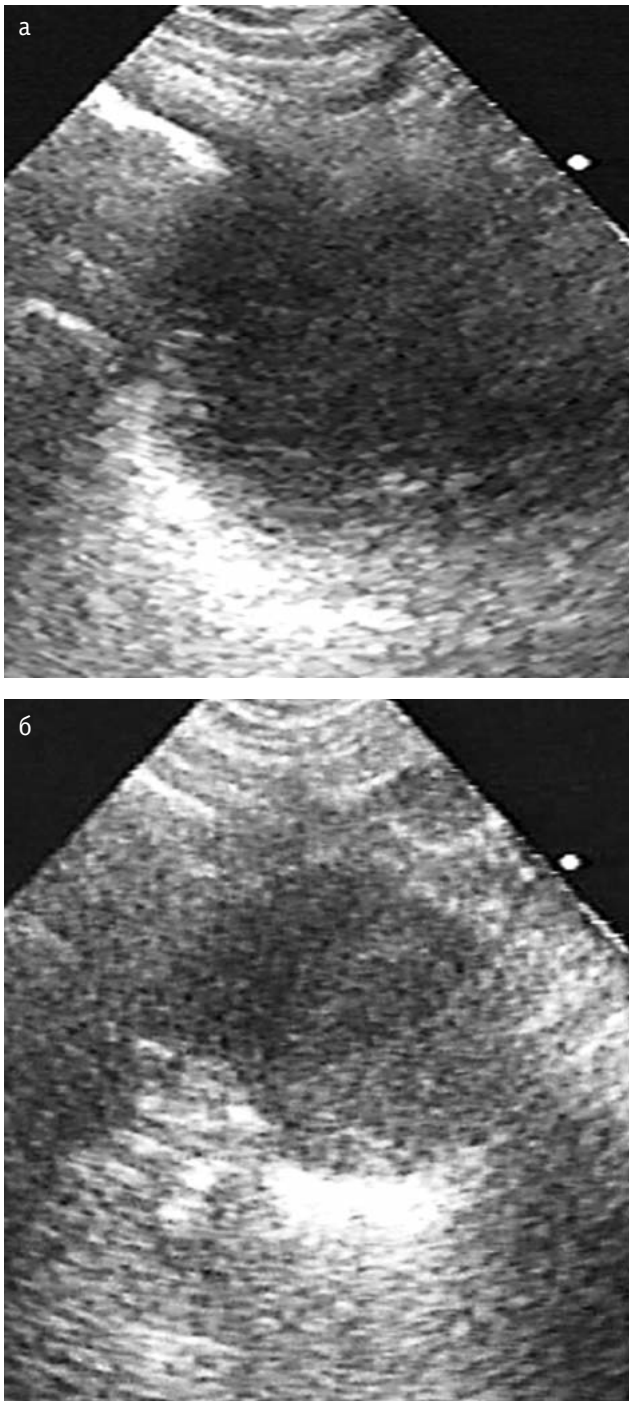

Рис. 4. УЗИ. Остаточная воздушная полость после острого гнойного абсцесса, гипоэхогенная тонкая стенка (1) отделяет гиперэхогенный сигнал от воздуха в полости (2) от прилежащей легочной ткани (3).

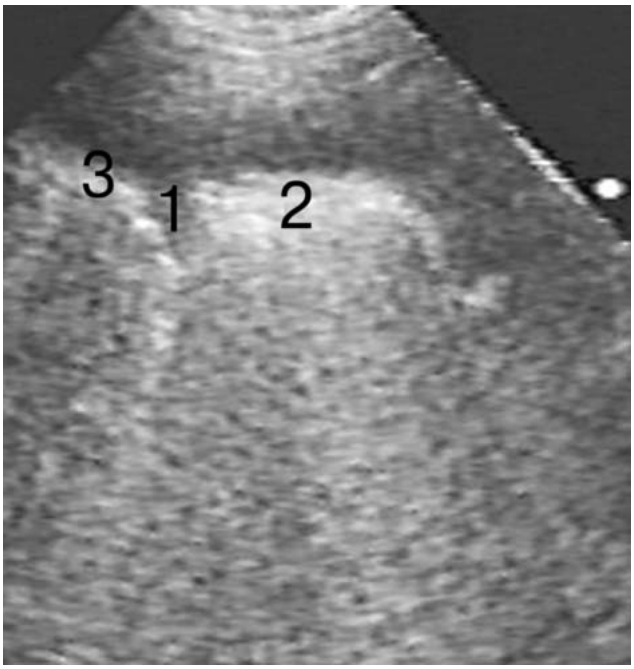

- Эндоскопический метод может быть полезным после опорожнения абсцесса в большей степени не как диагностическая процедура, а как лечебная (санационная).
- В некоторых ситуациях может быть применена трансторакальная пункция образования в целях дифференциальной диагностики с другими состояниями со сходной клинико-рентгенологической картиной.

Дифференциальный диагноз

- Периферический рак с распадом.
- Бронхоэктазы (мешотчатые).
- Ограниченная эмпиема плевры.
- Туберкулез (фиброзно-кавернозный, инфильтративный с распадом).
- Микозы легких (аспергиллез и др.).
- Гранулематоз Вегенера.
- Поддиафрагмальный абсцесс (рис. 6).

Рис. 5. УЗИ. Хронический абсцесс легкого, подчеркнутость стенки гиперэхогенными сигналами от мелких пузырьков воздуха вдоль ее внутренней поверхности.

Рис. 6. Рентгенограмма органов грудной клетки в прямой *(а)* и боковой *(б)* проекциях. Полостное образование в нижней доле левого легкого с большим горизонтальным уровнем жидкости. Дренированный абсцесс.

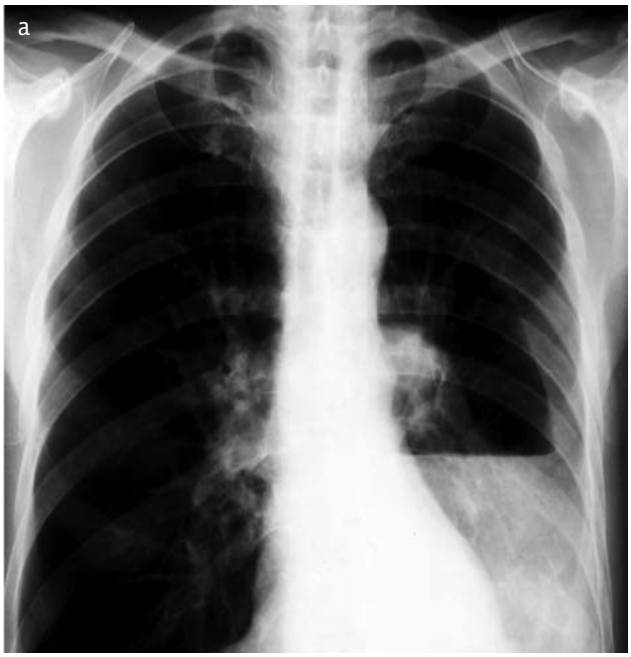

Рис. 7. Больная М. 57 лет. Рентгенограмма органов грудной клетки в прямой проекции. Дренированный абсцесс нижней доли правого легкого.

Диагностические ошибки неизбежно приводят к назначению неадекватного лечения, что в свою очередь может осложниться самыми нежелательными последствиями (хронизация процесса, усугубление тяжелого состояния пациента вплоть до летального исхода).

Локализация

Наиболее часто абсцесс располагается в верхней доле правого легкого и нижней доле левого легкого; преимущественно поражаются II и VI сегменты.

В 90% случаев острый абсцесс одиночный. В начальной фазе на рентгенограммах видна массивная воспалительная инфильтрация без четких границ округлой формы с усилением плотности тени в центральном участке. После прорыва гнойника в бронх визуализируется полость с толстой неравномерной стенкой. По мере отторжения некротических масс и формирования капсулы полость абсцесса принимает правильно округлую форму с равномерными по толщине стенками и ровным внутренним контуром (рис. 7, 8).

Рис. 8. То же наблюдение. Мультиспиральная компьютерная томография (МСКТ): в S9 справа визуализируется полостное образование с толстыми, неравномерными стенками с наличием в полости жидкости и воздуха; визуализируется дренирующий бронх. Гидроторакс справа: *а* – МСКТ, аксиальная проекция; *б* – МСКТ, многоплоскостное реформатирование (МПР); *в* – МСКТ, прицельно: базальные отделы легких (легочное окно); *г* – МСКТ, прицельно: базальные отделы легких (средостенное окно).

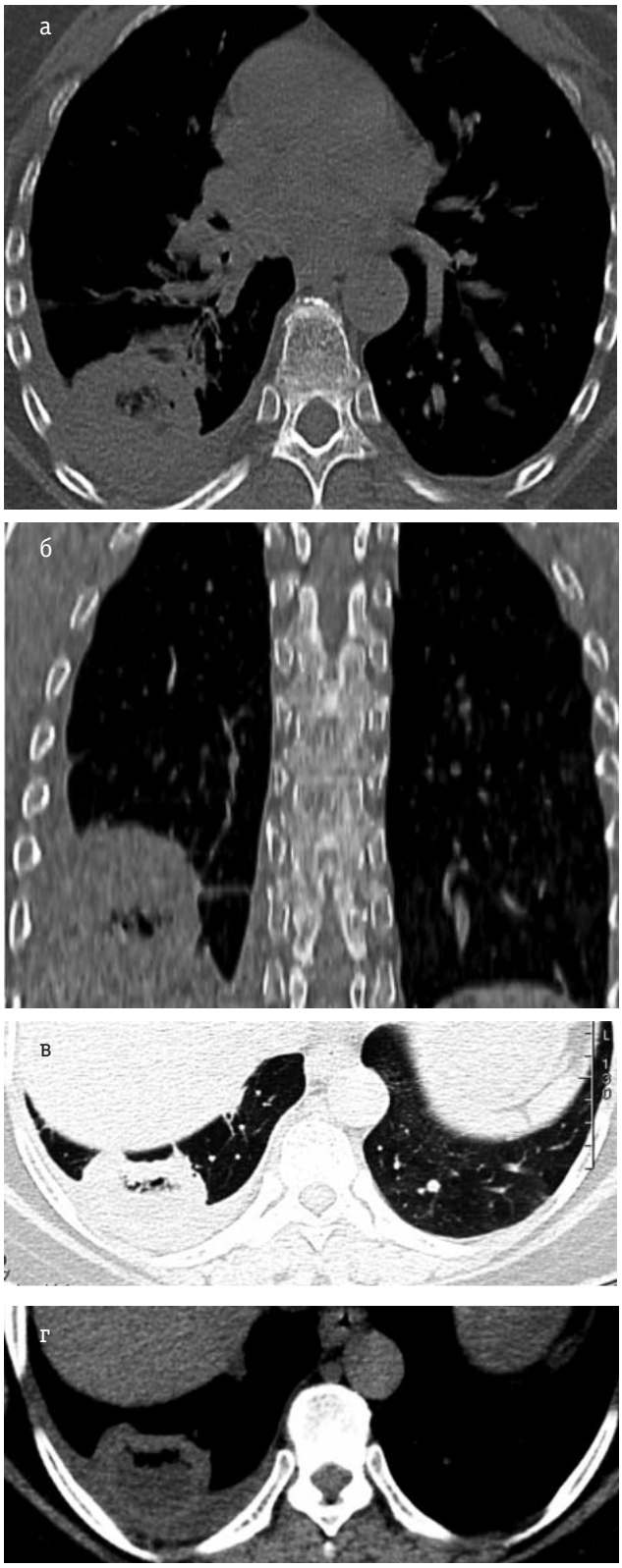

При дифференциальной диагностике абсцессов легких необходимо учитывать характерные признаки:

- периферическое расположение; 1-е место – верхняя доля справа; 2-е место – нижняя доля слева;
- перифокальная инфильтрация легочной ткани;
- одиночное округлое образование с зоной деструкции (90%) и нечетким наружным контуром;
- неравномерно толстая стенка с бухтообразным внутренним контуром;
- наличие дренирующего бронха;
- неоднородное содержимое (воздух/жидкость).

При гангренозном абсцессе секвестром нарушается дренирование полости через бронх, инфильтрация вокруг абсцесса увеличивается вплоть до бронхогенной диссеминации с формированием новых очагов, что может привести к гангрене легкого (рис. 9).

Рис. 9. Пациент Д., 23 года. Гангренозный абсцесс верхней доли левого легкого, осложнившийся кровотечением. МСКТ: визуализируется интенсивная инфильтрация в доле левого легкого с наличием образования с полостью распада; распространенная имбибиция кровью клетчатки переднего средостения. При фибробронхоскопии: свежая кровь в просвете левого верхнего долевого бронха: *а* – МСКТ, аксиальная проекция (легочное окно); *б* – МСКТ, аксиальная проекция (средостенное окно).

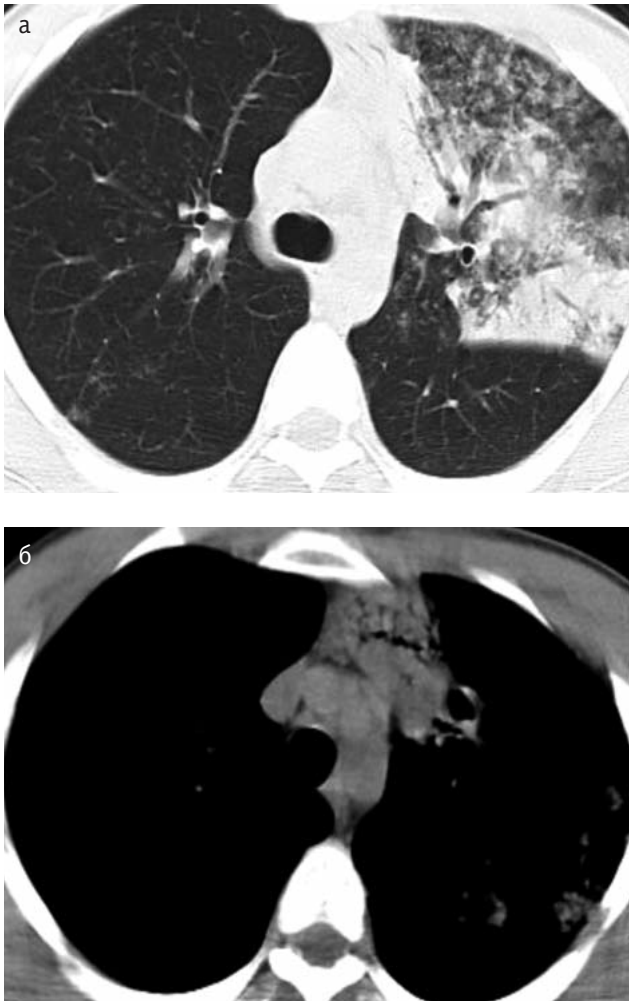

Благоприятным исходом абсцесса являются рубец и ограниченный фиброз легочной ткани. Неблагоприятное течение деструктивного процесса приводит к многочисленным осложнениям (диссеминация процесса; абсцесс головного мозга; менингит; перфорация в плевральную полость с возникновением эмпиемы плевры; пневмоторакс; легочное кровотечение.

При неадекватном лечении острого абсцесса возможен исход в хроническую форму, поэтому крайне необходим рентгенологический контроль через 3 мес после клинико-рентгенологического выздоровления. Следует помнить, что рентгенологическое выздоровление наступает значительно позже клинического улучшения. При благоприятном течении событий в большинстве случаев отмечают облитерацию полости абсцесса, но может сформироваться остаточная полость. Это считается условно благоприятным исходом абсцесса, требующим в дальнейшем хирургического вмешательства (рис. 10).

Рис. 10. МСКТ, МПР *(а, б)* и аксиальная проекция *(в)*. Остаточная полость после абсцесса верхней доли левого легкого.

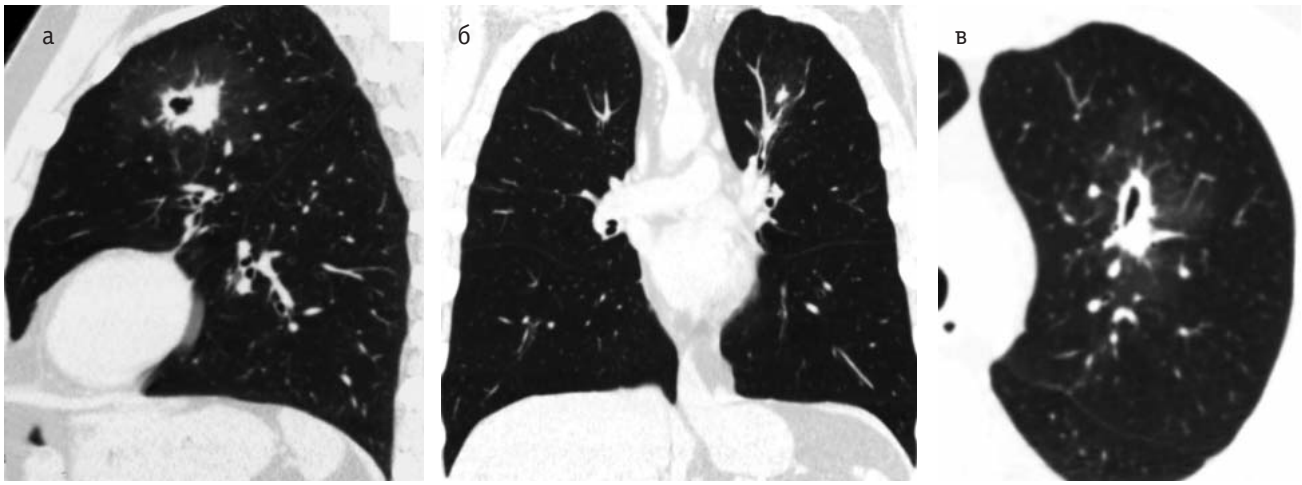

По статье И.М.Королевой. «Деструктивные процессы в легких. Абсцесс легкого». Consilium Medicum, 2014; том 16, № 12.