Диагностика хронического легочного сердца в практике лечащего врача

СВЕДЕНИЯ ОБ АВТОРАХ

Барт Борис Яковлевич – д-р мед. наук, проф. каф. поликлинической терапии лечебного фак-та ФГБОУ ВО «РНИМУ им. Н.И.Пирогова»

Ларина Вера Николаевна – д-р мед. наук, проф. каф. поликлинической терапии лечебного фак-та ФГБОУ ВО «РНИМУ им. Н.И.Пирогова»

Вартанян Елена Алексеевна – канд. мед. наук, доц. каф. поликлинической терапии лечебного фак-та ФГБОУ ВО «РНИМУ им. Н.И.Пирогова»

Головко Милада Геннадиевна – канд. мед. наук, доц. каф. поликлинической терапии лечебного фак-та ФГБОУ ВО «РНИМУ им. Н.И.Пирогова»

Беневская Валентина Федоровна – канд. мед. наук, доц. каф. поликлинической терапии лечебного фак-та ФГБОУ ВО «РНИМУ им. Н.И.Пирогова»

Михайлусова Марина Петровна – канд. мед. наук, доц. каф. поликлинической терапии лечебного фак-та ФГБОУ ВО «РНИМУ им. Н.И.Пирогова»

Б.Я.Барт✉, В.Н.Ларина, Е.А.Вартанян, М.Г.Головко, В.Ф.Беневская, М.П.Михайлусова
ФГБОУ ВО «Российский национальный исследовательский медицинский университет им. Н.И.Пирогова» Минздрава России. 117997, Россия, Москва, ул. Островитянова, д. 1
✉Medicalmail@rambler.ru

В статье рассматриваются современные аспекты классификации и диагностики хронического легочного сердца и легочной гипертензии. Подробно рассматриваются гемодинамические параметры малого круга кровообращения в диагностике различных видов прекапиллярной легочной гипертензии.
Ключевые слова: хроническое легочное сердце, прекапиллярная легочная гипертензия, классификация легочной гипертензии, диагностика легочной гипертензии.

Для цитирования: Барт Б.Я., Ларина В.Н., Вартанян Е.А. и др. Диагностика хронического легочного сердца в практике лечащего врача. Справочник поликлинического врача. 2018; 3: 31–38.

Diagnosis of chronic cor pulmonale in the practice of the attending physician

B.Ya.Bart✉, V.N.Larina, E.A.Vartanyan, M.G.Golovko, V.F.Benevskaya, M.P.Mikhaylusova
N.I.Pirogov Russian National Research Medical University of the Ministry of Health of the Russian Federation. 117997, Russian Federation, Moscow, ul. Ostrovitianova, d. 1
✉Medicalmail@rambler.ru

In this article we are discussing the aspects of the new classification and diagnosis chronic cor pulmonale, pulmonary hypertension, change in the structure and function of the right ventricle. Following options were reviewed: hemodynamics in the pulmonary circulation system, diagnosis of precapillary pulmonary hypertension and cardiopulmonary function.
Key words: chronic cor pulmonale, precapillary pulmonary hypertension, classification of pulmonary hypertension, diagnosis of pulmonary hypertension.

For citation: Bart B.Ya., Larina V.N., Vartanyan E.A. et al. Diagnosis of chronic cor pulmonale in the practice of the attending physician. Handbook for Practitioners Doctors. 2018; 3: 31–38.

Информационный блок

Хроническое легочное сердце (ХЛС) – это гипертрофия правого желудочка (ГПЖ) или сочетание гипертрофии с дилатацией и/или правожелудочковой сердечной недостаточностью, возникающие в результате гипертонии малого круга кровообращения, обусловленной заболеваниями, первично поражающими функции и/или структуру легких, торакодиафрагмальными нарушениями или поражением легочных артерий (ЛА).

Формирование ХЛС не связано с первичной недостаточностью левых отделов сердца (ЛОС) или с врожденными и приобретенными пороками сердца.

В последние годы возросла доля больных с ХЛС, которое занимает третье место среди причин сердечно-сосудистой смертности. Поражение правых отделов сердца (ПОС) с легочной гипертензией (ЛГ) встречается у 25–30% пульмонологических больных. Ежегодно в России около 100 тыс. граждан переживают тромбоэмболию, из них примерно в 4% случаев формируется хроническая тромбоэмболическая ЛГ (ХТЭЛГ).

В структуре легочной артериальной гипертензии (ЛАГ) на долю пациентов с идиопатической ЛГ приходится 39,2% больных, у 3,9% больных имеется семейный анамнез заболевания. Распространенность ЛАГ составляет 15 случаев заболевания на 1 млн населения [1–3].

Из всех перечисленных причин чаще всего ХЛС является следствием хронической обструктивной болезни легких (ХОБЛ) с выраженной хронической дыхательной недостаточностью, а также туберкулеза легких, пневмокониозов, и только 4–5% приходится на долю остальных заболеваний [4]. Фактором, приводящим к развитию ХЛС, является ЛГ, о наличии которой говорят в случае повышения среднего легочного артериального давления 25 мм рт. ст. и более в покое, измеренного при катетеризации ПОС [5]. В соответствии с первичными причинами выделяют формы ХЛС (Б.Е.Вотчал); табл. 1.

Перед врачом стоит сложная задача проведения дифференциального диагноза после выявления субъективных и объективных признаков поражения ПОС и ЛГ; определения ее причины, вида, класса, степени тяжести ЛГ и назначения обследования и лечения с учетом основных гемодинамических параметров малого круга кровообращения.

ЛГ, сопровождающаяся первичным повышением легочно-артериального сопротивления в артериальном колене малого круга кровообращения, с нормальной величиной давления заклинивания легочных капилляров при среднем давлении в ЛА (ДЛАср)≥25 мм рт. ст. называется

Таблица 1. Формы ХЛС
Заболевания бронхов и легких, первично влияющие на прохождение воздуха в альвеолы в 80% случаев (бронхолегочная форма):
• ХОБЛ • хронический обструктивный бронхит • эмфизема легких • бронхоэктатическая болезнь • пневмосклероз, пневмофиброз любой этиологии • пневмокониозы • туберкулез (посттуберкулезные исходы) • системные заболевания соединительной ткани (системная склеродермия, системная красная волчанка, дерматополимиозит) • саркоидоиз Бека, фиброзирующие альвеолиты (эндо- и экзогенные), бериллиоз, эозинофильные гранулемы, гистиоцитоз • бронхиолит • поликистоз легких • муковисцидоз • злокачественные инфильтрации • гипоплазия легких • синдром обструктивного апноэ и др.
Заболевания, первично поражающие легочные сосуды в 10% случаев (васкулярная форма):
• первичная ЛАГ (болезнь Аэрза) • васкулиты при диффузных заболеваниях соединительной ткани (узелковый периартериит и др.) • сдавление ЛА и легочных вен (аневризма, опухоли и т.д.) • рецидивирующая тромбоэмболия мелких ветвей ЛА • тромбозы ЛА (первичный легочный тромбоз, серповидно-клеточная анемия) • раковый лимфангоит (при хорионэпителиомах) • горная болезнь • атеросклероз ЛА • эмболия крупных ЛА в анамнезе с последующим развитием хронической постэмболической ЛГ и др. • метастатическая или интерстициальная кальцификация сосудов легких и легочной ткани при злокачественных опухолях
Заболевания, первично поражающие грудную клетку, диафрагму с ограничением их подвижности в 10–15% случаев (торакодиафрагмальная форма)
• множественные повреждения ребер • состояния после торакопластики • кифозы и кифосколиозы и другие деформации грудной клетки • синдром Пиквика при ожирении • болезнь Бехтерева • обширные плевральные спайки • массивный фиброторакс • полиомиелит, миастения, миопатии, ботулизм • идиопатическая альвеолярная гиповентиляция • синдром ночного апноэ центрального происхождения

Таблица 2. Гемодинамическая характеристика прекапиллярной ЛГ [5]

Показатели	Клинические группы
ДЛАср≥25 мм рт. ст. ДЗЛА≤15 мм рт. ст. Сердечный выброс в норме или снижен; ЛСС>3 ед. Вуда	**Группа 1.** ЛАГ 1.1. Идиопатическая 1.2 Наследственная 1.2.1. Обусловленная мутацией гена BMPR2 1.2.2. Обусловленная мутацией генов ALK-1, ENG, SMAD9, CAV1, KCNK3 1.2.3. Обусловленная неизвестными мутациями генов 1.3. Вызванная воздействием лекарственных препаратов и токсинов. 1.4. Ассоциированная с: 1.4.1. Заболеваниями соединительной ткани 1.4.2. ВИЧ-инфекцией 1.4.3. Портальной гипертензией 1.4.5. Шистосомозом
ДЛАср≥25 мм рт. ст. ДЗЛА≤15 мм рт. ст. ЛСС>2 ед. Вуда	**Группа 3.** ЛГ, обусловленная хроническими заболеваниями легких и/или воздействием гипоксии 3.1. ХОБЛ 3.2. Интерстициальные заболевания легких 3.3. Смешанная рестриктивно-обструктивная патология легких 3.4. Нарушения дыхания во сне 3.5. Альвеолярная гиповентиляция 3.6. Высокогорная болезнь
ДЛАср≥25 мм рт. ст. ДЗЛА≤15 мм рт. ст. СДЛА>40 мм рт. ст. ЛСС>2 ед. Вуда со стенозирующими, окклюзирующими поражениями в ЛА эластического типа, несмотря на применение 3-месячной антикоагулянтной терапии	**Группа 4.** ХТЭЛГ 4.1. ХТЭЛГ в системе легочной артерии 4.2. Другие варианты обструкции ЛА 4.2.1. Ангиосаркома 4.2.1. Другие внутрисосудистые опухоли 4.2.2. Артериит 4.2.3. Врожденные стенозы ЛА 4.2.4. Паразитарные (гидатидоз) **Группа 5.** ЛГ, в основе развития которой лежат неясные многофакторные механизмы: 5.1. Гематологические расстройства: хроническая гемолитическая анемия, миелопролиферативные заболевания, спленэктомия 5.2. Системные заболевания: саркоидоз, легочный гистиоцитоз, лимфангиолейомиоматоз 5.3. Метаболические заболевания: болезни накопления гликогена, болезнь Гоше, заболевания щитовидной железы 5.4. Другие: обструкция легочного русла опухолью, фиброзирующий медиастинит

Таблица 3. ЛГ, обусловленная хроническими заболеваниями легких	
Заболевание	**ДЛАср, мм рт. ст.**
ХОБЛ/ИЛФ/СЛФЭ без ЛГ	<25
ХОБЛ/ИЛФ/СЛФЭ с ЛГ	≥25
ХОБЛ/ИЛФ/СЛФЭ с тяжелой ЛГ	≥35 или ≥25 на фоне низкого сердечного индекса <2,0 л/мин/м^2
Примечание. ИЛФ – идиопатический легочный фиброз, СЛФЭ – сочетанный легочный фиброз и эмфизема.	

Таблица 4. Основные патофизиологические механизмы, лежащие в основе патогенеза прекапилляроной ЛГ [5, 7]		
Облитерация просвета сосудов вследствие тромбоза	Снижение эластичности стенок легочных сосудов	Редукция легочного сосудистого русла
Вазоконстрикция	Патологические процессы затрагивают все слои сосудов: эндотелий, гладкая мускулатура, фибробласты	Пролиферация гладкомышечных и эндотелиальных клеток с образованием неоинтимы

прекапиллярной [6]. Такой вид ЛГ развивается при ЛАГ, при ЛГ, ассоциированной с заболеваниями легких, ХТЭЛГ, а также при смешанных механизмах ЛГ (табл. 2).

Прекапиллярная ЛГ, возникающая при врожденных пороках сердца, и посткапиллярная или комбинированная при поражении ЛОС (группа 2) не приводит к формированию ХЛС или изолированному поражению ПОС.

Термин **ЛАГ** применяют для характеристики групп пациентов с нарушениями гемодинамики в виде прекапиллярной ЛГ, для которых характерны **давление заклинивания легочных капилляров 15 мм рт. ст. и менее** и легочное сосудистое сопротивление **(ЛСС)>3 ед**. **Вуда** при отсутствии других причин (заболевания легких, ХТЭЛГ, редкие болезни и т.п.) с быстрым развитием декомпенсированной правожелудочковой недостаточности [5, 7].

Наследственная ЛАГ является генетически детерминированным заболеванием с мутациями генов BMPR2 и ALK1, кодирующих белки-рецепторы, относящиеся к суперсемейству трансформирующего фактора роста β. Мутации гена BMPR2, кодирующего рецептор 2-го типа к костному морфогенетическому белку, выявляются у 80% семей с множественными случаями ЛАГ. Для подтверждения диагноза и оценки состояния гемодинамики требуется **проведение катетеризации ПОС** и теста на вазореактивность, в связи с чем всех больных с подозрением на тяжелую ЛАГ **с величиной ЛСС>3 ед. Вуда** рекомендуется направлять в специализированные экспертные центры.

Таблица 5. Данные объективного обследования, указывающие на наличие основного заболевания или ассоциированного состояния	
Признак	**Значение**
Центральный цианоз	Нарушение вентиляционно-перфузионного соотношения, гипоксемия, нарушение оксигенации крови, увеличение абсолютного количества восстановленного гемоглобина в крови
Симптом «Барабанные палочки»	Легочная венопатия, хронические заболевания легких
Патологические шумы, тахикардия, акцент II тона, диастолический шум Грехема–Стилла, пансистолический шум над мечевидным отростком	Признаки гипертензии малого круга кровообращения, недостаточность легочного клапана, поражения ПОС с их дилатацией на фоне декомпенсации
Патологические шумы, участие вспомогательных мышц, удлинение выдоха, продуктивный кашель	Интерстициальные заболевания легких, бронхообструктивный синдром
Акроцианоз	Наличие застоя крови в венозном русле большого круга кровообращения
Склеродактилия, артриты, телеангиоэктазии, сыпь	Заболевания соединительной ткани
Периферическая венозная недостаточность	Вероятный тромбоз вен, боль в икроножных мышцах или мышцах бедра, односторонний отек, цианоз дистальной части конечности, болезненность, покраснение при пальпации
Церебральные расстройства	При декомпенсации вследствие артериальной гипоксемии и гипоксии головного мозга с повышенной возбудимостью, агрессией или вялостью, подавленностью, головокружениями
Набухание шейных вен, или симптом Плеша	Гепатоюгулярный рефлюкс с увеличением набухания шейных вен при надавливании рукой на переднюю брюшную стенку
Спленомегалия, звездчатые ангиомы, желтуха, «голова медузы», асцит	Портальная гипертензия

Таблица 6. Факторы риска ХТЭЛГ	
Заболевания и состояния, ассоциированные с ХТЭЛГ: • спленэктомия • вентрикулопредсердные шунты (для лечения гидроцефалии) • центральные внутривенные катетеры и электроды электрокардиостимулятора • хронические воспалительные заболевания • онкологические заболевания • заместительная гормональная терапия	**Факторы риска развития ХТЭЛГ, выявленные в период диагностики острой ТЭЛА:** • молодой возраст • перенесенная ТЭЛА • идиопатическая ТЭЛА (отсутствие провоцирующих факторов) • крупный дефект перфузии • повторная ТЭЛА
Факторы риска, выявленные в период диагностики ХТЭЛГ: • группа крови II, III, IV • тромбофилия • крупный дефект перфузии	**Плазменные факторы риска, ассоциированные с ХТЭЛГ:** • антифосфолипидный синдром • гемоглобинопатии • мутации фактора V

Таблица 7. Функциональные классы ЛГ	
I	Больные ЛГ без ограничения физической активности. Обычная физическая активность не вызывает появление одышки, слабости, боли в грудной клетке, головокружения
II	Больные ЛГ, приводящей к некоторому снижению физической активности. В покое они ощущают себя комфортно, однако обычная физическая активность сопровождается появлением одышки, слабости, боли в грудной клетке, головокружения
III	Больные ЛГ, приводящей к выраженному ограничению физической активности. Небольшая физическая активность вызывает появление одышки, слабости, боли в грудной клетке, головокружения
IV	Больные ЛГ неспособны выполнять любую физическую нагрузку без перечисленных клинических симптомов. Одышка или слабость может присутствовать даже в покое, дискомфорт возрастает при минимальной нагрузке

Таблица 8. Классификация дыхательной недостаточности по степени тяжести

Степень	PaO_2, мм рт. ст.	SaO_2, %
Норма	≥80	≥95
I	60–79	90–94
II	40–59	75–89
III	<40	<75

Таблица 9. Признаки гипертензии малого круга кровообращения	
СДЛА	>30 мм рт. ст.
ДДЛА	>14 мм рт. ст.
ДЛАср	>25 мм рт. ст.
ЛСС (1 ед. Вуда = 80 дин×с×см$^{-5}$)	>2–3 ед. Вуда (160–240 дин×с×см$^{-5}$)

Таблица 10. Степень выраженности ЛГ

	Умеренная	Значительная	Высокая
СДЛА, мм рт. ст.	30–50	50–80	>80
ДДЛА, мм рт. ст.	14–19	20–35	>35
ДЛАср, мм рт. ст.	25–40	40–60	>60

При ЛГ, обусловленной хроническими заболеваниями легких, достаточно редко встречаются крайне высокие цифры ДЛА и величина ЛСС не достигает столь высоких значений, как при ЛАГ. Но при декомпенсации ХЛС следует учитывать резкое снижение величины сердечного индекса малого круга кровообращения, особенно при выборе препаратов, снижающих величину преднагрузки (табл. 3). Так, терапия антагонистами кальция противопоказана при сердечном индексе малого круга кровообращения менее 2,1 л/мин/м^2, сатурации венозной крови менее 63% и величине давления в правом предсердии (ДПП)>10 мм рт. ст. [8].

Диагноз прекапиллярной ХТЭЛГ устанавливается при выявлении следующих критериев, полученных через 3 мес после начала эффективной антикоагулянтной терапии:

1) ДЛАср≥25 мм рт. ст., систолическое давление более 40 мм рт. ст. при давлении заклинивания в ЛА (ДЗЛА)≤15 мм рт. ст.;

2) ЛСС>2 ед. Вуда;

3) как минимум один сегментарный дефект перфузии по данным вентиляционно-перфузионной сцинтиграфии легких или обструкция ветвей ЛА по данным КТ-ангиографии или инвазивной ангиопульмонографии.

Морфологическим субстратом ХТЭЛГ являются: генерализованный спазм артериол малого круга кровообращения вследствие высвобождения из тромбоцитов и эндотелия вазоконстриктивных субстанций, вторичное тромбообразование, прогрессивное ремоделирование мелких ЛА и легочных артериол (табл. 4).

Симптоматика ЛГ неспецифична, и жалобы могут быть одинаковыми при всех видах прекапиллярной ЛГ, особенно в дебюте заболевания. Симптомы при ЛГ вызваны повышением ЛСС, что приводит к увеличению нагрузки на сердце. К распространенным симптомам относятся:

- одышка (диспноэ), особенно при физической активности, как ранний симптом;
- утомляемость, общая слабость, связанная с гипоксемией, сердцебиение, кашель;
- головокружение, синкопальное состояние (обморок) также при физической активности, что связано с синдромом малого сердечного выброса;
- периферические отеки, боли и тяжесть в правом подреберье (связано с перегрузкой и дисфункцией ПОС);
- боль в груди, также в основном при физической активности, реже кровохарканье.

На начальном этапе формирования ХЛС у больных долгое время преобладают клинические признаки основного заболевания и предшествует дыхательная недостаточность, лишь затем при декомпенсации присоединяются симптомы правожелудочковой сердечной недостаточности (табл. 5).

При сборе анамнеза необходимо уделить особое внимание поиску причинных факторов развития ЛГ: заболевания соединительной ткани, печени, ВИЧ-инфекция, хронические заболевания легких, прием лекарственных препаратов, наследственные заболевания

При подозрении на наличие ХТЭЛГ следует учитывать факторы, способствующие возникновению тромбоза магистральных вен (табл. 6).

Следует выяснять в анамнезе наличие больших факторов риска развития ТЭЛА, в том числе наиболее значимых: большой хирургической операции/травмы (переломы костей нижних конечностей, длительная иммобилизация, протезирование суставов); отсутствие ТЭЛА в анамнезе не исключает ХТЭЛГ, но у пациентов, перенесших ТЭЛА в анамнезе, необходим скрининг на ХТЭЛГ при наличии одышки, в том числе в виде приступов вне нагрузки или кашля и даже подкашливания [9–11].

Практическое применение получила классификация ЛГ в зависимости от функционального класса (классы Нью-Йоркской кардиологической ассоциации – NYHA, модифицированные Всемирной организацией здравоохранения); табл. 7.

Данная классификация ЛГ независимо от причины ее возникновения указывает не только на функциональный статус пациента, но и на прогноз заболевания и определяет тактику ведения и назначения медикаментозной терапии. Огромное значение в тактике ведения больного имеет и определение степени дыхательной недостаточности не только по выраженности одышки, но и по уровню парциального давления кислорода (PaO_2) и сатурации (SaO_2); табл. 8.

При исследовании газов крови у больных с ХЛС и нарушением бронхиальной проходимости регистрируются снижение парциального давления кислорода, повышение давления углекислого газа в крови и снижение насыщаемости крови кислородом.

Из лабораторных методов исследования в клиническом анализе крови выявляются **признаки вторичного эритро-**

цитоза с увеличением уровня гемоглобина и гематокрита, замедление СОЭ из-за повышения вязкости крови и при тяжелой дыхательной недостаточности признаки вторичной полицитемии. **Исследование функции внешнего дыхания** является основным методом оценки выраженности нарушений вентиляции, ее типов и оценки эффективности проводимой терапии. ХОБЛ как причина гипоксической ЛГ диагностируется на основании выявления частично обратимой бронхиальной обструкции при измерении объема форсированного выдоха за 1-ю секунду и значении индекса Тиффно меньше 0,7. По **бодиплетизмографии** наряду с ограничением воздушного потока и увеличением остаточного объема снижена диффузионная способность легких по монооксиду углерода (DLCO). У больных ЛАГ снижена DLCO (40–80% от должных), умеренно уменьшены легочные объемы. Низкие показатели DLCO (<45% от должного) свидетельствуют о плохом прогнозе.

Рентгенологическая картина ХЛС складывается из признаков поражения легочной ткани, гипертензии малого круга кровообращения и гипертрофии или дилатации ПОС. Вначале отмечается умеренное выбухание конуса ЛА в прямой и правой косой проекции. Корни расширены за счет крупных ветвей ЛА, периферический сосудистый рисунок легких обеднен. Важным признаком стабильной ЛГ является увеличение диаметра правой нисходящей ветви ЛА более 15 мм. В терминальной стадии ХЛС можно выявить увеличение сердца в размерах преимущественно за счет ПОС с уменьшением ретростернального пространства.

На электрокардиограмме (ЭКГ) выявляются признаки гипертрофии ПП и косвенные или прямые признаки перегрузки ПЖ или ГПЖ. Гипертрофия или увеличение ПП проявляется на ЭКГ высокими (>2,5 мм) остроконечными зубцами *P* (P – pulmonale) в отведениях II, III, AVF (рис. 1). В правых грудных отведениях V_1–V_2 зубцы *P* часто двухфазны с высокой первой положительной фазой.

К основным («прямым») ЭКГ-критериям ГПЖ относятся:

1) R в V_1>7 мм;
2) S в V_{5-6}>7 мм;
3) RV_1+SV_5 или RV_1+SV_6>10,5 мм;
4) RV_5,V_6<5 мм;
5) отношение R/SV_1>1;
6) полная блокада правой ножки пучка Гиса при RV_1>15 мм;
7) неполная блокада правой ножки пучка Гиса при RV_1>10 мм;
8) отрицательный TV_1 и снижение STV_1, V_2 при RV_1>5 мм и отсутствии коронарной недостаточности.

При наличии 2 и более «прямых» ЭКГ-признаков диагноз ГПЖ считается достоверным.

Косвенные ЭКГ-признаки ГПЖ:

1) поворот сердца вокруг продольной оси по часовой стрелке (смещение переходной зоны влево);
2) $SV_{5-6}>RV_{5-6}$;
3) отклонение электрической оси сердца вправо, особенно если α>110;
4) увеличение времени активации ПЖ в V_1 более 0,03 с.

Три типа ГПЖ:

1) rSR′-тип ЭКГ: в отведении V_1 расщепленного комплекса *QRS* типа rSR′ и выявляется обычно при выраженной ГПЖ (рис. 2);
2) R-тип ЭКГ: в отведении V_1 комплекса *QRS* типа Rs или qR (рис. 3);
3) S-тип ЭКГ часто выявляют у больных ХОБЛ с эмфиземой легких. Его связывают со смещением гипертрофированного сердца кзади, что обусловлено эмфиземой легких. ЭКГ имеет вид rS, RS или Rs с выраженным зубцом *S* и в правых, и в левых грудных отведениях с V_1 по V_6. ЭКГ-критерии ГПЖ недостаточно специфичны. Нормальная ЭКГ не исключает наличие ХЛС, особенно у больных ХОБЛ, изменения ЭКГ надо сопоставлять с клинической картиной заболевания и данными эхокардиографии (ЭхоКГ).

Рис. 1. ЭКГ: «легочный» P с вертикальным положением оси P.

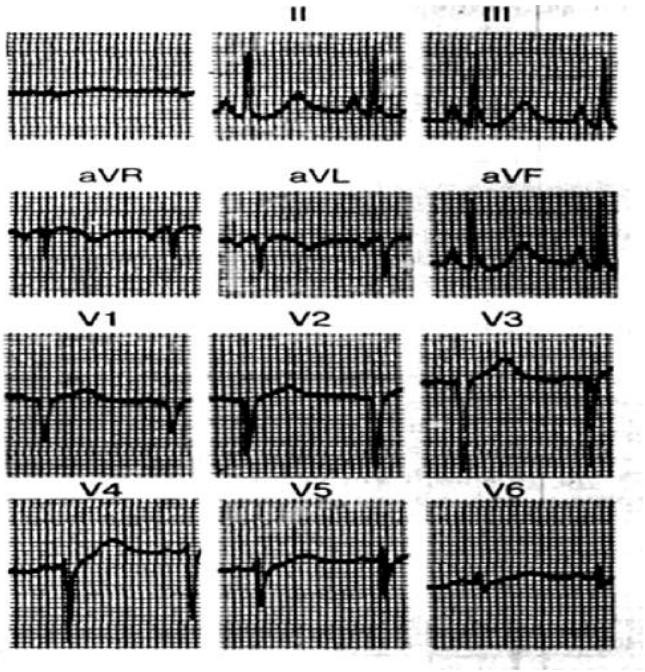

Примечание. Амплитуда комплексов *QRS* в отведении I мала, ось *QRS* во фронтальной проекции расположена под углом +90°. В прекордиальных отведениях наблюдается слабое нарастание зубца *R* с отношением *R/S* в отведениях V_5 и V_6 <1. Амплитуда комплексов *QRS* в V_6 также мала.

Рис. 2. P-pulmonale и rSr′-тип ГПЖ.

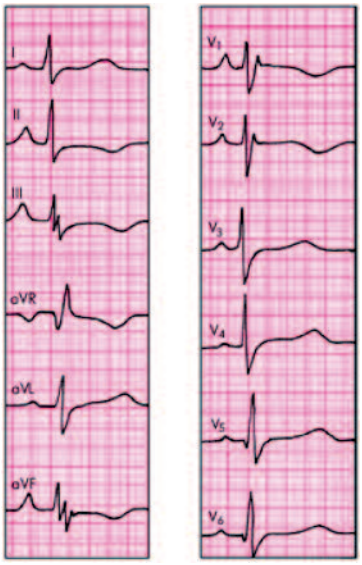

ЭхоКГ является ведущим неинвазивным методом для оценки легочной гемодинамики и диагностики ХЛС. Возможности трансторакального исследования у больных ХОБЛ могут быть ограничены из-за эмфиземы легких, также трудности диагностики обусловлены анатомическим расположением ПЖ и его формой, наличием тахикардии и нарушением ритма у больных с ХЛС [12–15]. У некоторых пациентов с ХОБЛ дисфункция ПЖ может наступать не только при наличии ЛГ, но и при ее отсутствии.

Проведение допплер-ЭхоКГ позволяет определить основные гемодинамические показатели: **ЛСС, систолическое (СДЛА), среднее и диастолическое ДЛА (ДДЛА)**; табл. 9.

ЛСС может быть несколько более точным отражением постнагрузки для ПЖ. Выделяют легкую (ЛСС 2–5 ед.), умеренную (ЛСС 5–10 ед.) и тяжелую (ЛСС>10 ед.) степень тяжести ЛГ. Принята оценка выраженности ДЛА в зависимости от цифровых значений (табл. 10).

У 90% больных ХОБЛ развивающаяся ЛГ не достигает высоких значений, а СДЛА чаще не выше 50 мм рт. ст. При выявлении более высокой степени ЛГ необходимо проводить диагностический поиск других возможных причин ее появления: тромбоэмболии ЛА (ТЭЛА), ЛАГ. Использование основных режимов ЭхоКГ позволяет выявить основные параметры ПОС (табл. 11).

На ранних стадиях формирования ХЛС возможно развитие ГПЖ с увеличением толщины его передней стенки более 0,5 см и диастолической дисфункции по гипертрофическому типу с нарушением процессов релаксации, снижением податливости миокарда ПЖ.

Таблица 11. Оценка структурно-функционального состояния ПОС

ЭхоКГ-параметры	Патологические значения
Размеры полостей сердца	
Размер ПЖ	>2,6 см
Толщина стенки ПЖ из субкостального доступа	>0,5 см
Диаметр дистального отдела выходящего тракта ПЖ из парастернального доступа по короткой оси	>2,7 см
Большой размер ПП	>5,0 см
Конечно-систолическая площадь ПП	>18 см^2
Систолическая дисфункция	
Систолическая экскурсия кольца трикуспидального клапана	<1,6 см
Систолическая скорость миокарда в латеральной зоне фиброзного кольца трикуспидального клапана по данным тканевой импульсно-волновой ЭхоКГ (Sa)	<10 см/с
Миокардиальный индекс по данным допплер-ЭхоКГ (Tei-индекс)	>0,40
Миокардиальный индекс по данным TDI (Tei-индекс)	>0,55
Диастолическая дисфункция	
Отношение максимальных скоростей потоков через трикуспидальный клапан в фазы раннего и позднего диастолического наполнения E/A	<0,8 или >2,1
Отношение скорости раннего диастолического наполнения E к максимальной скорости ранней диастолической волны движения трикуспидального кольца E/E′ – показатель повышения ДПП	>6
Время замедления раннего диастолического наполнения	<120 мс

Рис. 3. P-pulmonale и qR-тип ГПЖ.

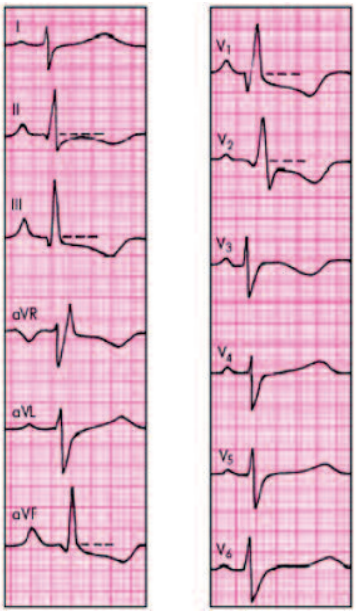

Рис. 4. ЭхоКГ больного с прекапиллярной ЛГ: дилатация ПОС, верхушка сердца образована ПЖ, признаки повышения центрального венозного давления, значительная трикуспидальная недостаточность.

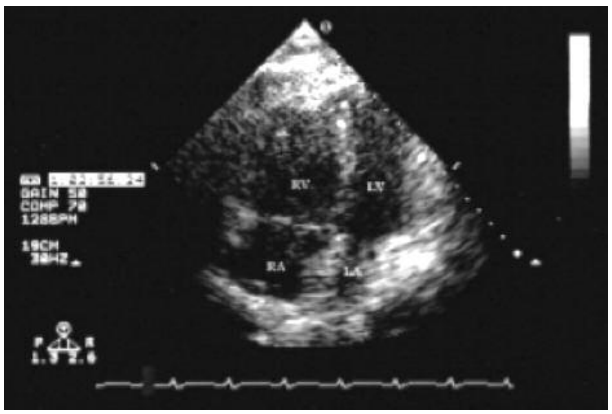

При стабильно повышенном ДЛА на фоне перегрузки объемом ПЖ **на этапе декомпенсации** развивается его дилатация с увеличением диастолического размера более 2,5 см и нарушается систоло-диастолическая функция со снижением фракции выброса ПЖ и ударного выброса (рис. 4).

При перегрузке ПЖ наблюдается изменение характера движения межжелудочковой перегородки – оно становится **парадоксальным**, т.е. в сторону ПЖ во время систолы и в диастолу в сторону ЛОС.

Исследование **нижней полой вены (НПВ)** позволяет объективизировать явления застоя крови в большом круге кровообращения, косвенно оценить уровень систолического ДПП, т.е. центрального венозного давления. У здорового человека при нормальном ДПП, равном обычно 5 мм рт. ст., диаметр НПВ<1,7 см, и он спадается после глубокого вдоха более чем на 50%. При наличии правожелудочковой недостаточности наблюдается затруднение притока крови к сердцу и коллабирование НПВ во время вдоха уменьшается, что свидетельствует о повышении ДПП (центрального венозного давления). Дилатация НПВ>1,7 см при нормальном респираторном коллапсе более 50% предполагает среднее увеличение ДПП (6–10 мм рт. ст.). Если респираторный коллапс менее 50%, ДПП составляет от 10 до 15 мм рт. ст. Наконец, дилатация НПВ без коллапса на вдохе предполагает значительное увеличение ДПП>15 мм рт. ст.

Дилатация полости ПП и ПЖ у больных с декомпенсацией часто сопровождается увеличением трикуспидальной регургитации, выявляемой с помощью допплеровского исследования (табл. 12).

В результате ЭхоКГ-заключения можно определить выраженность ЛГ, ее вид, величину ЛСС, показатели гемодинамики малого круга кровообращения, степень гипертрофии и/или дилатации ПОС, уровень центрального венозного давления и др. (табл. 13).

Данные комплексных инструментальных исследований выявляют гемодинамические изменения уже на ранних стадиях ХЛС, еще при транзиторных проявлениях ЛГ. **Магнитно-резонансная томография (МРТ)** позволяет визуализировать форму ПЖ и диагностировать увеличение размера, объема, массы миокарда ПЖ при ЛГ и точно оценить фракцию выброса ПЖ.

Таблица 12. Допплер-ЭхоКГ-диагноз ЛГ

ЭхоКГ-признаки	ЛГ нет	ЛГ возможная	ЛГ вероятная
Скорость трикуспидальной регургитации, м/с	≤2,8	2,9–3,4	>3,4
СДЛА, мм рт. ст.	≤36	37–50	>50
Класс рекомендаций	I	IIa	I
Уровень доказательности	B	C	B

Таблица 13. Стадии ХЛС

Стадия компенсации	Стадия декомпенсации
ГПЖ, дилатации нет	ГПЖ с дилатацией правого желудочка
ДПП<8,0 мм рт. ст.	ДПП > 15,0 мм. рт. ст.
Фракция выброса ПЖ>45%	Фракция выброса ПЖ<45%
Сердечный индекс ≥2,5 л/мин/м^2	Сердечный индекс <2,5 л/мин/м^2
НПВ не расширена, спадается на 50%	НПВ расширена и/или не спадается на 50%

Катетеризация ПОС и ЛА позволяет с наибольшей точностью измерить ДПП и ПЖ, ЛА, рассчитать сердечный выброс, ЛСС, определить уровень оксигенации смешанной венозной крови. **В силу достаточной инвазивности процедура катетеризации проводится только по определенным показаниям:** тяжелая ЛГ (более 50 мм рт. ст.), частые эпизоды недостаточности ПЖ, тяжелое обострение ХОБЛ, предоперационная подготовка больных к хирургической редукции легочного объема или трансплантации легких. Необходимо проведение катетеризации и в случае установления этиологии ЛАГ и степени ее тяжести. **Данная методика используется только в специализированных лечебных учреждениях** с проведением острой пробы с вазодилататорами и только при условии отсутствия повышенного давления наполнения левого желудочка или гемодинамической нестабильности.

К инструментальным методам исследования [16, 17], подтверждающим этиологию ЛГ и ХЛС, относятся **вентиляционно-перфузионная сцинтиграфия легких** для выявления долевых или сегментарных дефектов перфузии без нарушений легочной вентиляции при ХТЭЛГ, **спиральная компьютерная томография органов грудной клетки** для исключения эмболии легочных сосудов и интерстициального поражения легких **и ангиопульмонография** для

выявления обструкции дистальных сосудов, **проведение кардиопульмонального нагрузочного теста** для оценки вентиляции и газообмена во время физической нагрузки (индекс пикового потребления кислорода, анаэробный порог), оценка функционального статуса с помощью теста с 6-минутной ходьбой [18, 19].

Исследование уровня **N-терминального промозгового натрийуретического пептида** необходимо, поскольку его рассматривают как маркер ремоделирования системы ЛА и ПЖ [20, 21]. **Исследование свертывающей системы крови** проводят у больных с ХЛС на фоне хронической рецидивирующей тромбоэмболии мелких ветвей ЛА.

Крайне редко, в диагностически неясных случаях, а также у больных с тяжелой формой ЛГ используется **биопсия легкого**, которая позволяет верифицировать основное заболевание, приводящее к развитию ЛАГ и формированию ХЛС.

Таким образом, наличие стойких клинических и физикальных признаков ЛГ с целью проведения ее верификации диктует необходимость проведения врачом целого ряда инструментальных методов исследования для более полной оценки параметров гемодинамики малого круга кровообращения, установления этиологии ЛГ, выбора стратегии и тактики ведения данной группы больных.

Литература/References

1. *Tapson VF, Humbert M. Incidence and Prevalens of Chronic Thromboembolic Pulmonary Hypertension. Proc Am Thorac Soc 2006; 3: 564–7.*
2. *Benza RL, Miller DP, Gomberg-Maitland M et al. Predicting survival in pulmonary arterial hypertension: insights from the Registry to Evaluate Early and Long-Term Pulmonary Arterial Hypertension Disease Management (REVEAL). Circulation 2010; 122 (2): 164–72.*
3. *Pulido T, Adzerikho I, Channick RN et al. Macitentan and Morbidity and Mortality in Pulmonary Arterial Hypertension. N Engl J Med 2013; 369: 809–18.*
4. *Seeger W, Adir Y, Barbera JA et al. Pulmonary hypertension in chronic lung diseases. J Am Coll Cardiol 2013, 62: D109–116.*
5. *Galiè N, Humbert M, Vachiery JL et al. 2015 ESC/ERS Guidelines for the diagnosis and treatment of pulmonary hypertension: The Joint Task Force for the Diagnosis and Treatment of Pulmonary Hypertension of the European Society of Cardiology (ESC) and the European Respiratory Society (ERS): Endorsed by: Association for European Paediatric and Congenital Cardiology (AEPC), International Society for Heart and Lung Transplantation (ISHLT). Eur Heart J 2016; 37 (1): 67–119.*
6. *Naeije R, Vachiery JL, Yerly P, Vanderpool R. The transpulmonary pressure gradient for the diagnosis of pulmonary vascular disease. Eur Respir J 2013; 41: 217–23.*
7. *Simonneau G, Gatzoulis MA, Adatia I et al. Updated clinical classification of pulmonary hypertension. J Am Coll Cardiol 2013; 62 (Suppl. 25): D34–D41.*
8. *Seeger W, Adir Y, Barbera JA et al. Pulmonary hypertension in chronic lung diseases. J Am Coll Cardiol 2013; 62: D109–116.*
9. *Simonneau G, D'Armini AM, Ghofrani H-A et al. Riociguat for the treatment of chronic thromboembolic pulmonary hypertension: a long-term extension study (CHEST-2). Eur Respir J 2015; 45: 1293–302.*
10. *Ghofrani H-A, D'Armini AM, Grimminger F et al. Riociguat for the treatment of chronic thromboembolic pulmonary hypertension. N Engl J Med 2013; 369: 319–29.*
11. *Kim NH, Delcroix M, Jenkins DP et al. Chronic thromboembolic pulmonary hypertension. J Am Coll Cardiol 2013; 62: D92–99.*
12. *Galiè N, Humbert M, Vachiery J-L et al. 2015 ESC/ERS guidelines for the diagnosis and treatment of pulmonary hypertension. Eur Respir J 2015; 46: 903–75.*
13. *Van de Veerdonk MC, Marcus JT, Westerhof N et al. Signs of right ventricular deterioration in clinically stable patients with pulmonary arterial hypertension. Chest 2015; 147: 1063–71.*
14. *Hsu S, Houston BA, Tampakakis E et al. Right ventricular functional reserve in pulmonary arterial hypertension. Circulation 2016; 133: 2413–22.*
15. *Tedford RJ, Mudd JO, Girgis RE et al. Right ventricular dysfunction in systemic sclerosis-associated pulmonary arterial hypertension. Circ Heart Fail 2013; 6: 953–63.*
16. *Brewis MJ, Bellofiore A, Vanderpool RR et al. Imaging right ventricular function to predict outcome in pulmonary arterial hypertension. Int J Cardiol 2016; 218: 206–11.*
17. *Khan SS, Cuttica MJ, Beussink-Nelson L et al. Effects of ranolazine on exercise capacity, right ventricular indices, and hemodynamic characteristics in pulmonary arterial hypertension: a pilot study. Pulm Circ 2015; 5: 547–56.*
18. *Spruijt OA, de Man FS, Groepenhoff H et al. The effects of exercise on right ventricular contractility and right ventricular-arterial coupling in pulmonary hypertension. Am J Respir Crit Care Med 2015; 191: 1050–7.*
19. *Reesink HJ, Marcus JT, Tulevski II et al. Reverse right ventricular remodeling after pulmonary endarterectomy in patients with chronic thromboembolic pulmonary hypertension: utility of magnetic resonance imaging to demonstrate restoration of the right ventricle. J Thorac Cardiovasc Surg 2007; 133: 58–64.*
20. *Vonk Noordegraaf A, Westerhof N. Right ventricular ejection fraction and NT-proBNP are both indicators of wall stress in pulmonary hypertension. Eur Respir J 2007; 29: 622–3.*
21. *Mauritz G-J, Rizopoulos D, Groepenhoff H et al. Usefulness of serial N-terminal pro-B-type natriuretic peptide measurements for determining prognosis in patients with pulmonary arterial hypertension. Am J Cardiol 2011; 108: 1645–50.*