КТ-диагностика идиопатического легочного фиброза

Базовым методом в лучевой диагностике болезней легких является рентгенография, но в случае ИЛФ, особенно на начальных его проявлениях, метод мало информативен, и выявленные изменения по типу усиления легочного рисунка за счет интерстициального компонента у пациентов старшей возрастной категории в сочетании с фактом курения могут быть расценены как проявления диффузного бронхита курильщика (**рис. 1**). Поэтому трудно переоценить диагностическую ценность и высокую разрешающую способность компьютерной томографии (КТ); **рис. 2**.

КТ позволяет очень точно оценить состояние легочной ткани у пациентов с подозрением на ИЛФ, выявить наиболее характерные рентгенологические признаки заболевания, оценить распространенность процесса и наметить оптимальное место для биопсии.

Особенно важно проведение КТ при несоответствии рентгенологической и клинической картины заболевания: ретикулярные изменения при рентгенографии легких есть, а одышки нет, и наоборот.

Наиболее типичными КТ-признаками ИЛФ принято считать ретикулярные изменения и утолщения интралобулярных перегородок, формирование тракционных бронхо- и бронхиолоэктазов (**рис. 3**). С прогрессированием процесса характерны появление «сотового легкого» и постепенное уменьшение объема легких вследствие нарастания фиброзных изменений.

КТ-признаку «сотового легкого» (honeycombing) соответствует появление в органе воздушных полостей с толстыми фиброзными стенками, выстланными бронхиолярным эпителием (**рис. 4**).

Тракционные бронхоэктазы представляют собой неравномерное или цилиндрическое расширение просветов бронхов и бронхиол, вызванное сморщиванием легочной ткани в результате фиброза и растяжением (тракцией) стенок бронхов. Могут появляться зоны уплотнения легочной ткани по типу «матового стекла», но менее выраженные, чем ретикулярные изменения. Отличительным дифференциально-диагностическим признаком является кортикальная и наддиафрагмальная локализация процесса с распространением в субплевральных отделах легких (**рис. 5**). Ретикулярная трансформация при рентгеновском исследовании соотносится со скоплением фи-

Рис. 2. КТ, аксиальная проекция. ИЛФ. Двусторонние ретикулярные изменения; участки снижения пневматизации легочных полей по типу «матового стекла»; мелкоячеистая трансформация легочной ткани по типу «сотового легкого» (преимущественно в базальных отделах легких).

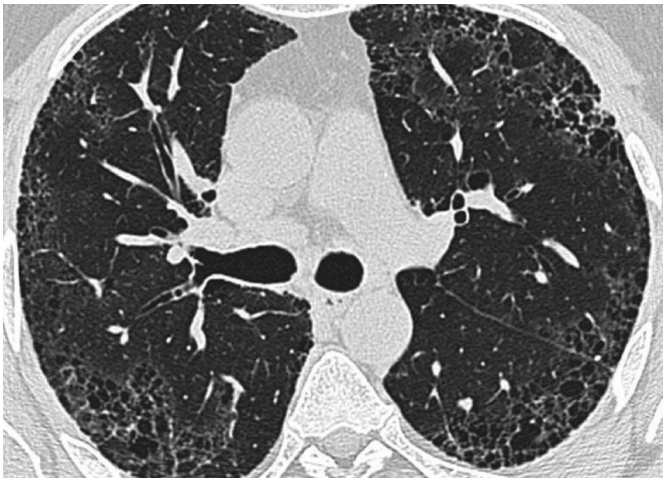

Рис. 1. Рентгенограмма органов грудной клетки в прямой проекции. Отмечаются усиление и сетчатая деформация легочного рисунка в кортикальных и базальных отделах и уменьшение объема легких.

Рис. 3. КТ, аксиальная проекция. Выраженные диффузные ретикулярные изменения в кортикальных и базальных отделах легких, на фоне которых видны тракционно расширенные просветы бронхов, утолщение интралобулярных перегородок, неравномерная пневматизация легочной ткани.

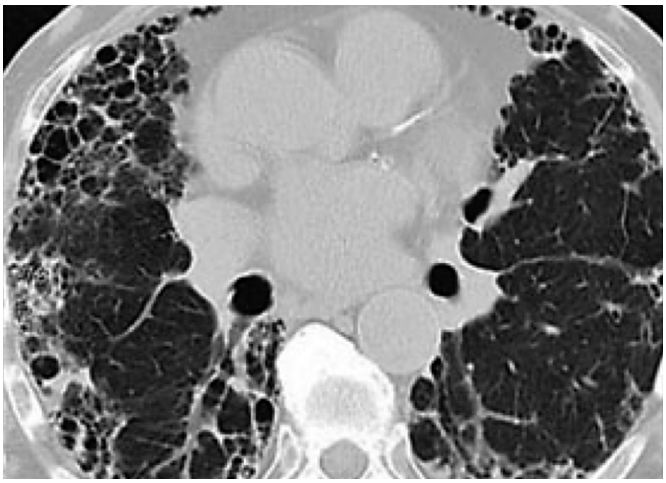

Рис. 4. КТ органов грудной клетки, аксиальная проекция. Диффузные ретикулярные изменения, обусловленные утолщением внутридолькового интерстиция, тракционные бронхо- и бронхиолоэктазы, «сотовое легкое», эмфизематозные буллы в верхних долях легких.

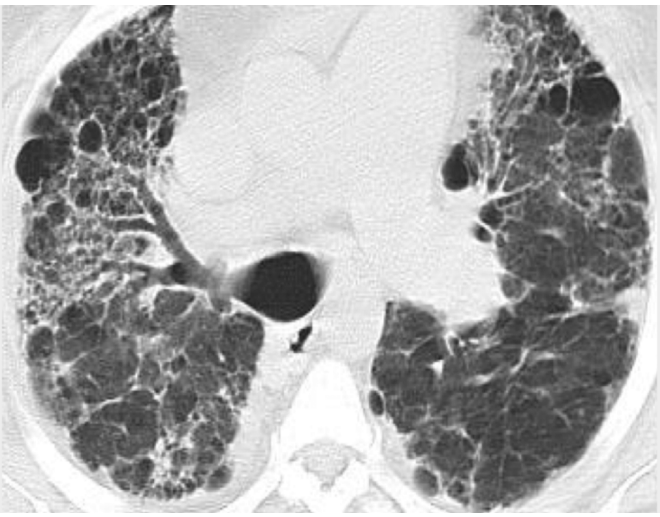

Рис. 5. КТ, аксиальная проекция. Визуализируются множественные тракционные бронхо- и бронхиолоэктазы, зоны «сотового легкого» в субплевральных зонах наддиафрагмальной локализации и уплотнение легочной ткани по типу «матового стекла».

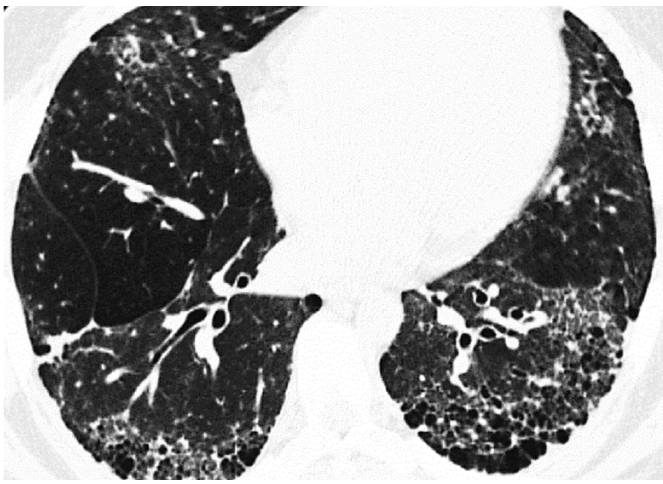

бробластов и незрелой соединительной ткани в легочном интерстиции. Чередование участков патологически измененной легочной ткани и зон относительно сохранной легочной паренхимы при КТ определяется фиброзными процессами разной давности и неравномерностью распространения участков фиброза.

В случае если ретикулярные изменения преобладают в верхних и средних отделах легких, распространяются перибронховаскулярно, выявляются не только участки «матового стекла», но и очаги, и зоны консолидации легочной ткани, а также признаки бронхиальной обструкции в виде «воздушных ловушек» (для ИЛФ характерны констриктивные изменения), то все это является признаками, противоречащими картине ИЛФ.

Трудности в интерпретации КТ-признаков ИЛФ обусловлены сложностями дифференциальной диагностики данного интерстициального процесса с сопутствующими ему заболеваниями и другими интерстициальными поражениями легких или их сочетаниями. Методика обследования пациентов с подозрением на интерстициальный процесс в легких требует выполнения тонких срезов, построения мультипланарных и трехмерных реконструкций (при необходимости), исследования пациента на спине и животе для исключения причины гиповентиляции легочной ткани вследствие гравитационного эффекта. Применение внутривенного контрастирования проводится только при подозрении на тромбоэмболию легочной артерии, оценке градиента накопления контрастного препарата в сомнительных участках легкого (подозрение на опухоль), оценке КТ-признаков вторичной легочной гипертензии, сопутствующей длительному течению фиброзного процесса.

Более подробно читайте на сайте OMNIDOCTOR.RU: Королева И.М. Идиопатический легочный фиброз. Размышления рентгенолога. Consilium Medicum. 2017; 19 (3): 8–13.