Эндоскопическая эндоназальная хирургия верхнечелюстной пазухи при планировании операций на верхней челюсти

С.А.Карпищенко✉, С.В.Баранская

ГБОУ ВПО Первый Санкт-Петербургский государственный медицинский университет им. акад. И.П.Павлова Минздрава России. 197022, Россия, Санкт-Петербург, ул. Льва Толстого, д. 6/8

Проведение дентальной имплантации и синус-лифтинга возможно после успешного лечения верхнечелюстного синусита. В статье описан вариант проведения санации верхнечелюстной пазухи. Рассмотрен эндоскопический эндоназальный подход к вскрытию верхнечелюстной пазухи.

Ключевые слова: *верхнечелюстная пазуха, эндоназальная эндоскопическая хирургия, дентальная имплантация, синус-лифтинг.*

✉*karpischenkos@mail.ru*

Для цитирования: *Карпищенко С.А., Баранская С.В. Эндоскопическая эндоназальная хирургия верхнечелюстной пазухи при планировании операций на верхней челюсти. Consilium Medicum. Хирургия (Прил.). 2015; 2: 21–24.*

Endoscopic endonasal surgery of the maxillary sinus in the planning of operations in the upper jaw

S.A.Karpishchenko✉, S.V.Baranskaia

I.P.Pavlov First Saint Petersburg State Medical University of the Ministry of Health of the Russian Federation. 197022, Russian Federation, Saint Petersburg, ul. L'va Tolstogo, d. 6/8

Carrying dental implantation and sinus lift possible after successful treatment of maxillary sinusitis. This article describes a variant of the rehabilitation of the maxillary sinus. Considered is an endoscopic endonasal approach to the opening of the maxillary sinus.

Key words: *maxillary sinus, endonasal endoscopic surgery, dental implants, sinus lifting.*

✉*karpischenkos@mail.ru*

For citation: *Karpishchenko S.A., Baranskaia S.V. Endoscopic endonasal surgery of the maxillary sinus in the planning of operations in the upper jaw-Consilium Medicum. Surgery (Suppl.). 2015; 2: 21–24.*

Заболевания верхнечелюстной пазухи благодаря тесной анатомической связи максиллярного синуса и зубочелюстной системы, находятся на пересечении двух специальностей, оториноларингологии и стоматологии [1]. Развитие и совершенствование методов дентального протезирования является показанием для диагностики состояний верхнечелюстных пазух. С этой целью широко применяются рентгенологические методы, в частности, компьютерная томография (КТ).

На протяжении последних лет ведущим методом исследования челюстно-лицевой зоны является конусно-лучевая КТ. Объемная КТ предоставляет возможность детально оценить форму, размеры, положение элементов челюстно-лицевой области за одно исследование. Трехмерная реконструкция позволяет изучить исследуемую зону в трех проекциях (сагиттальной, фронтальной и аксиальной), благодаря чему возможна детальная визуализация изображения, повышается информативность диагностики патологии челюстно-лицевой зоны [2–4].

Одним из наиболее распространенных заболеваний верхнечелюстных пазух являются кисты, которые составляют 3,9% от общей патологии ЛОР-органов и 12,6% от всех хронических поражений околоносовых пазух [5, 6]. Частота выявления кист при проведении рентгенографии и КТ здоровым лицам составляет по данным разных авторов от 8,7 до 9,6%, а при обследовании пациентов с патологией полости носа и околоносовых пазух – 18,1% [7]. Также существенная доля в структуре поражения верхнечелюстной пазухи приходится на патологические процессы воспалительного характера. К ним относятся острые и хронические синуситы, инородные тела, ретинированные зубы, оро-антральные фистулы [2].

Воспалительные изменения в максиллярном синусе являются противопоказанием к проведению дентальной имплантации и синус-лифтингу. Наличие локальных верхнечелюстных синуситов повышает риск развития гнойно-воспалительных осложнений при проведении вмешательств на верхней челюсти. При остром и обострении хронического синусита происходит деструкция эпителиальной выстилки с обсеменением подлежащих тканей, возникает инфицирование костно-пластического материала и дентальных имплантатов [8, 9].

Успешное проведение дентальной имплантации и синус-лифтинга возможно после полноценной терапии верхнечелюстных синуситов. Основным радикальным методом лечения хронических синуситов является хирургическое.

Существуют разные доступы при операциях на верхнечелюстной пазухе. Классический метод вскрытия верхнечелюстной пазухи через переднюю стенку предложен в 1893 г. Джорджем Калдвеллом, и в 1987 г. – Генри Люком [10]. Однако доступ к верхнечелюстной пазухе через переднюю стенку нередко сопровождается парестезиями, невралгией тройничного нерва, реактивным отеком мягких тканей лица, что значительно удлиняет сроки нахождения больных в стационаре [11]. Кроме того, выполнение имплантологического лечения после радикальной санирующей операции на максиллярном синусе технически сложнее, при этом существует высокий риск рубцового перерожде-

Рис. 1. На объемной КТ околоносовых пазух визуализируется затемнение левой верхнечелюстной пазухи с ровным четким выпуклым верхним контуром.



Рис. 2. На объемной КТ околоносовых пазух визуализируется затемнение правой верхнечелюстной пазухи с ровным четким выпуклым верхним контуром (киста).

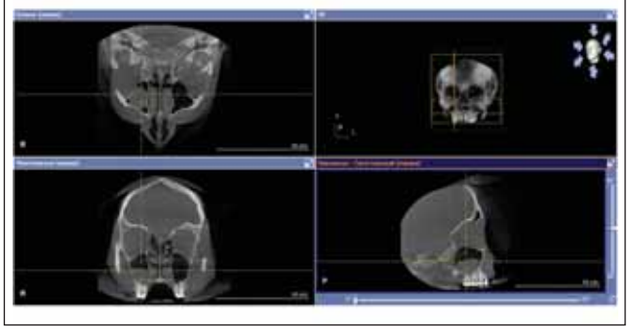

Рис. 3. На объемной КТ околоносовых пазух визуализируется инородное тело (имплантат) левой верхнечелюстной пазухи в области альвеолярной бухты.



Рис. 4. На объемной КТ околоносовых пазух визуализируется тотальное затемнение правой верхнечелюстной пазухи с наличием инородного тела (имплантат) в дистальных отделах пазухи.

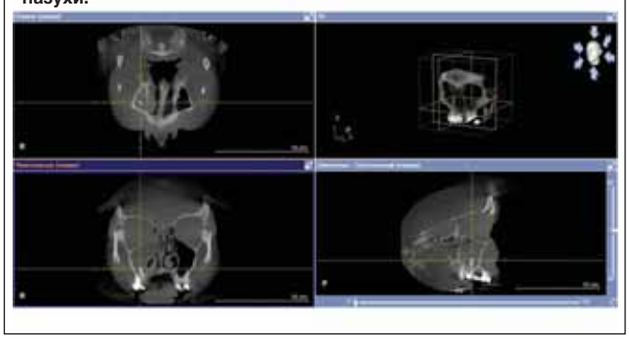

Рис. 5. На объемной КТ околоносовых пазух визуализируется затемнение левой верхнечелюстной пазухи в ее дистальном отделе с ровным четким выпуклым верхним контуром.

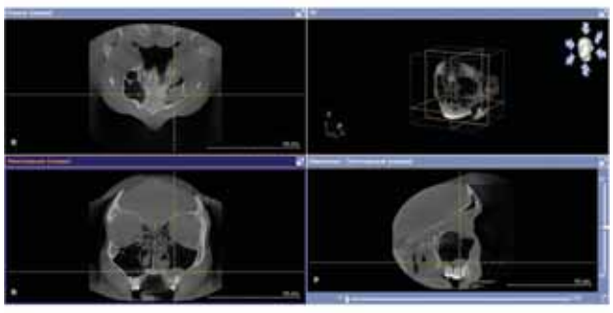

Рис. 6. На объемной КТ околоносовых пазух визуализируется затемнение левой верхнечелюстной пазухи с ровным четким выпуклым верхним контуром вокруг рентгенпозитивного инородного тела.

ния тканей, особенно при проведении закрытого синус-лифтинга. Вскрытие верхнечелюстной пазухи через переднюю стенку может вызвать формирование обширного костного дефекта и рубцового сращения между слизистой оболочкой полости рта и слизистой оболочкой пазухи в точке прокола передней стенки, что усложняет проведение синус-лифтинга из-за риска перфорации [8, 12, 13].

Развитие современной хирургии с применением микрохирургической и эндоскопической техник дало возможность получать объективную информацию о состоянии эпителиального покрова полостных образований без повреждения или с минимальным повреждением анатомических структур [12]. Эндоскопические методики исследования и лечения получили широкое распространение в оториноларингологии с конца 1980-х годов. В это время появилось понятие функциональной эндоскопической хирургии пазух (Functional Endoscopic Sinus Surgery – FESS) [10, 11]. Методика FESS включает в себя щадящие, минимально инвазивные эндоназальные вмешательства, направленные на максимальное сохранение анатомо-физиологических свойств оперируемой области [7].

По мнению А.А.Агафонова (2006 г.), А.В.Качаловой (2008 г.), Р.О.Даминова (2011 г.) и М.В.Солоп (2013 г.), проведение санации верхнечелюстной пазухи перед дентальной имплантацией предпочтительно эндоскопическим методом [8].

На протяжении длительного времени существовало мнение, что единственно правильным эндоскопическим подходом к эндоназальному вскрытию верхнечелюстной пазухи является расширение ее естественного соустья [1, 7, 11]. Эндоскопическое оборудование не всегда обеспечивает достаточный обзор полости верхнечелюстной пазухи через расширенное естественное соустье. Представляет определенную сложность визуализация зоны альвеолярной бухты и переднемедиальных отделов пазухи. На современном этапе эта проблема решается благодаря разработке угловых эндоскопов и эндоскопов с меняющимся углом обзора [14]. Однако даже при хорошей визуализации полости синуса технически не всегда возможно удаление патологического содержимого из дистальных отделов пазухи через средний носовой ход.

Материалы и методы

За период с января 2012 по январь 2014 г. в клинике оториноларингологии Первого СПбГМУ им. акад. И.П.Павлова эндоназальным эндоскопическим подходом было прооперировано 553 больных, из них 385 пациентам выполнялось вскрытие верхнечелюстных пазух. Исследуемая группа включала 176 (45,7%) мужчин и 209 (54,3%) женщин в возрасте от 18 до 77 лет. Средний возраст пациентов составил 48 лет.

Из всех 385 пациентов 98 (25,45%) были направлены стоматологами с целью санации околоносовых пазух перед плановым вмешательством на боковых отделах верхней челюсти. У данной категории пациентов при рентгенологическом обследовании выявлены патологические изменения в проекции верхнечелюстных пазух. Отмечались следующие варианты поражения максиллярных синусов: кисты, полипозный риносинусит, инородные тела (грибковое тело, пломбировочный материал, имплантаты).

Результаты

Основную группу составили пациенты с кистами верхнечелюстных пазух – 54 (55,1%) пациента (рис 1, 2, 5). Инородные тела верхнечелюстных пазух выявлены в 30 (30,6%) случаях (рис. 3, 4, 6), из них грибковые тела – в 18 (18,4%), имплантаты – в 3 (3,1%), фрагменты зубов – в 5 (5,1%), пломбировочный материал – в 4 (4,15) случаях. Полипозная дегенерация синуса отмечена в 14 (14,3%) случаях.

С целью санации очагов хронической инфекции всем пациентам выполнялось вскрытие верхнечелюстных пазух. Оперативное вмешательство производилось в условиях местной анестезии. Планирование доступа осуществлялось по результатам КТ.

При расположении патологического процесса в области альвеолярной бухты и отсутствии изменений в области среднего носового хода мы считали более предпочтительным доступ через нижний носовой ход, так как он исключал травматизацию зоны остиомеатального комплекса и в большинстве случаев позволял произвести наиболее адекватный обзор заинтересованной зоны. Вскрытие верхнечелюстной пазухи через нижний носовой ход производилось с формированием стойкого соустья или с использованием временного доступа.

Наш опыт показывает, что соустье целесообразно закрывать в случаях кистоподобных образований, инородных тел верхнечелюстной пазухи, не осложненных выраженным воспалительным процессом, а также в некоторых случаях обнаружения грибковых тел малого диаметра.

Формирование стойкого соустья в нижнем носовом ходе обеспечивает дополнительный дренаж и аэрацию полости пазухи, при необходимости позволяет проведение ирригационных процедур в послеоперационном периоде, а также упрощает ревизионную хирургию.

В послеоперационном периоде через 2 нед после вмешательства рекомендовалось выполнение контрольной КТ околоносовых пазух, после чего при отсутствии изменений в верхнечелюстных пазухах производились дентальное имплантирование и синуслифтинг.

Заключение

Эндоназальная эндоскопическая хирургия является современным методом санации хронического очага инфекции околоносовых пазух и может рассматриваться как подготовительный этап операций на верхней челюсти (дентальное имплантирование, синуслифтинг). КТ играет ключевую роль в диагностике патологии околоносовых пазух и позволяет планировать доступ при оперативном вмешательстве. При ло-

кализации патологического процесса в дистальных отделах верхнечелюстной пазухи – трансназальный эндоскопический доступ через нижний носовой ход позволяет адекватно произвести санацию околоносовых пазух.

Литература/References

1. *Patle BK, Umarji H. CT Scan Evaluation of the Maxillary Sinus Pathologies: Intrinsic and Extrinsic. J Indian Academy of Oral Medicine and Radiology 2010; 22 (1): 4–9.*
2. *Галецкий Д.В., Карпищенко С.А., Кишковская Е.А. Диагностика воспалительных заболеваний верхнечелюстной пазухи с использованием компьютерной томографии. X-Ray Art. 2014; 4 (1). / Galetskii D.V., Karpishchenko S.A., Kishkovskaia E.A. Diagnostika vospalitel'nykh zabolevanii verkhnecheliustnoi pazukhi s ispol'zovaniem komp'iuternoi tomografii. X-Ray Art. 2014; 4 (1). [in Russian]*
3. *Тойбахина А.А., Заусова О.В. Возможности дентального компьютерного томографа при диагностике заболеваний придаточных пазух носа. Stomatologiia (Mosk). 2011; 2: 2–18. / Toibakhina AA., Zausova O.V. Vozmozhnosti dental'nogo komp'iuternogo tomografa pri diagnostike zabolevanii pridatochnykh pazukh nosa. Stomatologiia (Mosk). 2011; 2: 2–18. [in Russian]*
4. *Карпищенко С.А. и др. Цифровая объемная томография в оториноларингологии. СПб.: Диалог, 2011. / Karpishchenko S.A. i dr. Tsifrovaia ob"emnaia tomografiia v otorinolaringologii. SPb.: Dialog, 2011. [in Russian]*
5. *Аллахвердиев С.А.О. Выбор оптимального хирургического доступа при кистах верхнечелюстных пазух. Автореф. дис. ... канд. мед. наук. М., 2011. / Allakhverdiev S.A.O. Vybor opitimal'nogo khirurgicheskogo dostupa pri kistakh verkhnecheliustnykh pazukh. Avtoref. dis. ... kand. med. nauk. M., 2011. [in Russian]*
6. *Карпищенко С.А., Аль-Акмар М.А., Иванов Ю.В. Диагностика и лечение одонтогенных кист верхней челюсти. Folia otorhinolaryngologica. 2009; 15 (2); с. 12–28. / Karpishchenko S.A., Al'-Akmar M.A., Ivanov Iu.V. Diagnostika i lechenie odontogennykh kist verkhnei cheliusti. Folia otorhinolaryngologica. 2009; 15 (2); s. 12–28. [in Russian]*
7. *Пискунов Г.З. и др. Заболевания носа и околоносовых пазух: эндомикрохирургия. М.: Коллекция «Совершенно секретно», 2003. / Piskunov GZ. i dr. Zabolevaniia nosa i okolonosovykh pazukh: endomikrokhirurgiia. M.: Kollektsiia «Sovershenno sekretno», 2003. [in Russian]*
8. *Солоп М.В. Анализ осложнений дентальной имплантации и синуслифтинга у пациентов с верхнечелюстными синуситами. Клинико-рентгенологическое исследование. Автореф. дис. ... канд. мед. наук. М., 2014. / Solop M.V. Analiz oslozhnenii dental'noi implantatsii i sinusliftinga u patsientov s verkhnecheliustnymi sinusitami. Kliniko-rentgenologicheskoe issledovanie. Avtoref. dis. ... kand. med. nauk. M., 2014. [in Russian]*
9. *Andri M. Endoscopic Surgery of Maxillary Sinuses in Oral Surgery and Implantology. Advances in endoscopic surgery. 2011: 444*
10. *Duncavage J, Becker S. The Maxillary Sinus: Medical and Surgical Management. Thieme. 2010: 272.*
11. *Kim E, Duncavage JA. Prevention and management of complications in maxillary sinus surgery. Otolaryngologic Clinics of North America 2010; 43 (4): 865–73.*
12. *Карпищенко С.А., Качалова А.В. Использование эндоскопической техники для оценки состояния верхнечелюстного синуса при синус-лифтинге. Stomatologiia (Mosk). 2009; 3: 62–5. / Karpishchenko S.A., Kachalova A.V. Ispol'zovanie endoskopicheskoi tekhniki dlia otsenki sostoianiia verkhnecheliustnogo sinusa pri sinus-liftinge. Stomatologiia (Mosk). 2009; 3: 62–5. [in Russian]*
13. *Карпищенко С.А. и др. Комплексный подход к лечению заболеваний ЛОР-органов и зубочелюстной системы. X-Ray Art. 2013; 3 (2): 40–2. / Karpishchenko S.A. i dr. Kompleksnyi podkhod k lecheniiu zabolevanii LOR-organov i zubocheliustnoi sistemy. X-Ray Art. 2013; 3 (2): 40–2. [in Russian]*
14. *Visvanathan V, McGarry GW. Endoscopic endonasal excision of fronto-ethmoid osteoma using the multi-angled Cyclops nasendoscope. Clin Otolaryngol 2012; 37 (3): 248–9.*

Сведения об авторах

Карпищенко Сергей Анатольевич – д-р мед. наук, проф., зав. каф. оториноларингологии ГБОУ ВПО Первый СПбГМУ им. акад. И.П.Павлова. E-mail: karpischenkos@mail.ru