Аллергический ринит: разбор клинических случаев

Разбор проводит доктор медицинских наук, профессор кафедры оториноларингологии лечебного факультета и профессор кафедры микробиологии и вирусологии педиатрического факультета ФГБОУ ВО «Российский национальный исследовательский медицинский университет им. Н.И. Пирогова» А.В. ГУРОВ.

В 2020 г. вышли клинические рекомендации (КР) по аллергическому риниту – АР (Аллергический ринит. Клинические рекомендации. РААКИ, НМАО, СПР, 2020), позволяющие врачам различных специальностей унифицировать подход к схожим проблемам. КР позволяют врачам различных специальностей унифицировать подход к схожим проблемам при курации пациента с АР с целью объективной оценки динамики выраженности патологического процесса на фоне проводимого лечения.

Клинический случай №1

Пациент 44 лет с периодически возникающими в течение 3 лет жалобами на отделяемое из носа слизистого характера, заложенность носа, затруднение носового дыхания. Больной постоянно пользуется сосудосуживающими каплями с временным эффектом. Работает в офисе. Отмечает раннюю дневную утомляемость. Курит более 20 лет. Слизистая оболочка с тусклым блеском, синюшными пятнами, выраженно инфильтрирована. Носовое дыхание незначительно затруднено с обеих сторон. На рентгенограмме околоносовых пазух – пристеночное утолщение слизистой оболочки.

Основываясь на данных анамнеза и осмотра, можно предположить наличие у больного персистирующей формы АР. Однако следует обратить внимание на 2 обстоятельства данного клинического примера: длительность курения (более 20 лет) и постоянное использование сосудосуживающих капель, оказывающих временный эффект, что может свидетельствовать о вазомоторном медикаментозном рините. При проведении передней риноскопии выявляются очевидные изменения слизистой оболочки, характерные для аллергического воспаления, его персистирующей формы (сероватый оттенок слизистой, наличие выраженной инфильтрации самой структуры слизистой, комочки слизи), пятна Воячека. Обращает на себя внимание и застойный синюшный цвет, наиболее выраженный в нижних носовых раковинах, что свидетельствует о наличии нейровегетативной формы вазомоторного ринита.

Окончательный диагноз: АР, персистирующая форма, нейровегетативная форма вазомоторного ринита.

В большом количестве обращений при выявлении выраженной назальной обструкции и отделяемого из носа врачи считают их проявлением симптомов АР, зачастую забывая уточнить, какие лекарства применяет пациент, в данном случае адреномиметики, которые способны вуалировать клиническую картину, симулируя характер аллергического воспаления. Нейровегетативная форма вазомоторного ринита проявляется той же симптоматикой: периодически возникающей назальной обструкцией, особенно в горизонтальном положении, и беспокоящим пациента отделяемым из носа. Определяя терапию, необходимо учитывать и наличие медикаментозного ринита, и длительного стажа курения. Алгоритм ведения пациента с АР, представленный в КР, помогает подобрать лечение в различных клинических ситуациях (**рис. 1**). В нем четко представлены показания при переходе на каждую ступень терапии, обозначены роли аллерголога и оториноларинголога.

В разделе КР «Дополнительная информация» указаны факторы, влияющие на исход заболевания, акцентируется внимание на необходимости исключения сопутствующей патологии, в том числе интраназальной (гипертрофический ринит, полипоз, изменения носовой перегородки), способной оказать влияние и на степень выраженности назальной обструкции, и характер отделяемого.

Однако ряд вопросов, касающихся препаратов, назначаемых на ступенях терапии АР, остается открытым.

1 ступень: неседативные H_1-гистаминовые блокаторы. В большинстве случаев обойтись без препаратов этой группы нельзя, но при их назначении важно учитывать ряд моментов. Например, в приведенном клиническом примере пациент на следующем после назначения терапии визите жаловался на сонливость, существенно снижающую его умственную активность (работник офиса), реакцию (водит автомобиль). Недооценивать эти факторы нельзя, поэтому необходимо искать альтернативу.

Интраназальные антигистаминные препараты. Для получения клинического эффекта необходима постоянная концентрация препарата на слизистой оболочке, однако нет ни одного исследования, убедительно доказывающего высокую начальную/конечную вязкость в условиях воспалительной реакции, позволяющую препарату надолго задерживаться на слизистой оболочке и оказывать эффект, сравнимый с эффектом системного антигистаминного препарата, в связи с чем их эффективность остается под вопросом.

Кромоглициевая кислота. В подавляющем большинстве случаев клиницисты не отмечают быстрого эффекта при ее применении. Существуют определенные группы пациентов (беременные, лица с отягощенным общесоматическим статусом, дети), которым можно ее назначать, но эффективность кромоглициевой кислоты несравнима с препаратами других групп.

Рис. 1. Алгоритм ведения пациента с АР.

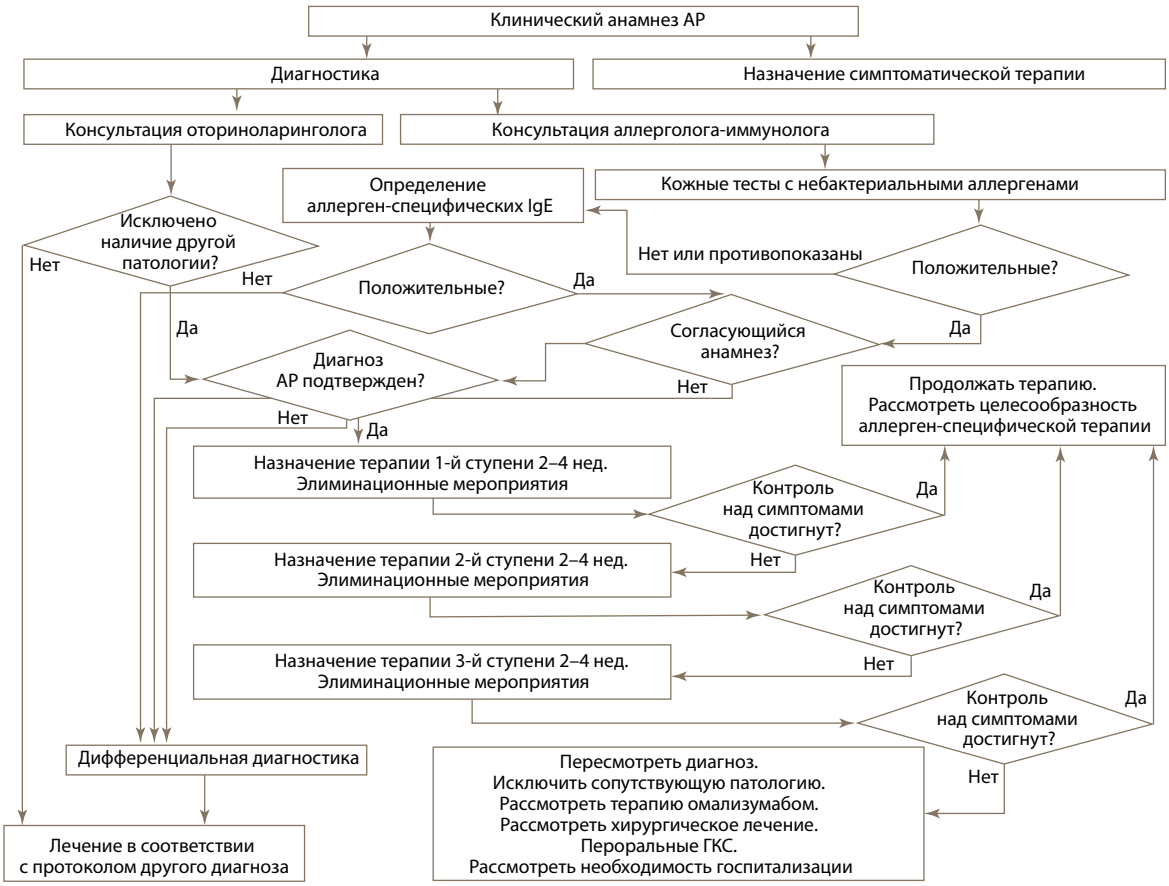

Вызывает недоумение отсутствие на 1-й ступени терапии АР **интраназальных глюкокортикостероидов** (**ИнГКС**), поскольку оказываемые ими эффекты реализуются как на ранней, так и на поздней фазах АР: угнетение всех симптомов аллергического воспаления без риска возникновения побочных реакций, свойственных ГКС системного действия, острого и хронического воспаления во всей совокупности проявлений, достоверные клинические результаты, демонстрируемые в условиях сезонной и круглогодичной форм заболевания.

Продолжительность терапии ИнГКС при лечении персистирующего АР в КР указана 3-6 мес, т.е. для того чтобы добиться желаемого надежного клинического результата, способного привести к стойкой ремиссии, необходимо не менее 3 мес. При интермиттирующем АР средняя продолжительность терапии ИнГКС - 1-3 мес (в среднем 2 мес), в любом случае не менее 1 мес.

О благоприятном профиле системной безопасности ИнГКС свидетельствуют результаты многочисленных исследований, в которых изучалось влияние ИнГКС на функцию гипоталамо-гипофизарно-надпочечниковой системы.

Антилейкотриеновая терапия. Степень выраженности воспаления при АР (и при бронхиальной астме) зависит в том числе от интенсивности выработки цистеиниловых лейкотриенов, поэтому сам факт необходимости назначения антилейкотриенов сомнения не вызывает. В представленном клиническом примере обращает на себя внимание длительный стаж курения - больше 20 лет. Известно, что степень выраженности воспаления у курильщиков выше, чем у некурящих, по этой причине они могут не давать адекватного ответа на стандартные дозировки ИнГКС.

Корреляция между выраженностью воспаления и длительностью курения, количеством выкуриваемых сигарет прямо пропорциональна. Та же зависимость выявляется и в отношении лейкотриенов: чем больше продолжительность курения, тем выше необходимость назначения этих препаратов.

На **рис. 2** представлено назначение ИнГКС и антагонистов лейкотриеновых рецепторов (АЛТР). С целью повышения комплаентности предпринимаются попытки комбинировать препараты ИнГКС с местными антагонистами гистаминовых рецепторов.

Следующий клинический пример не выделяется из потока обращений к оториноларингологу, он представлен именно по причине массовости, поскольку подобные случаи составляют львиную долю визитов к специалисту.

Клинический случай №2

Пациент С., 32 года, с жалобами на выраженную заложенность носа, отделяемое из носа слизистого характера, периодически возникающие приступы чиханья, ощущение дискомфорта в глазах, стекание жидкости по задней стенке глотки. Симптоматика усиливается в ночное время и в лежачем положении, активно пользуется сосудосуживающими каплями. Указанные симптомы беспокоят более 5 лет, интенсивность их варьирует.

Рис. 2. Диагностика и лечение АР.

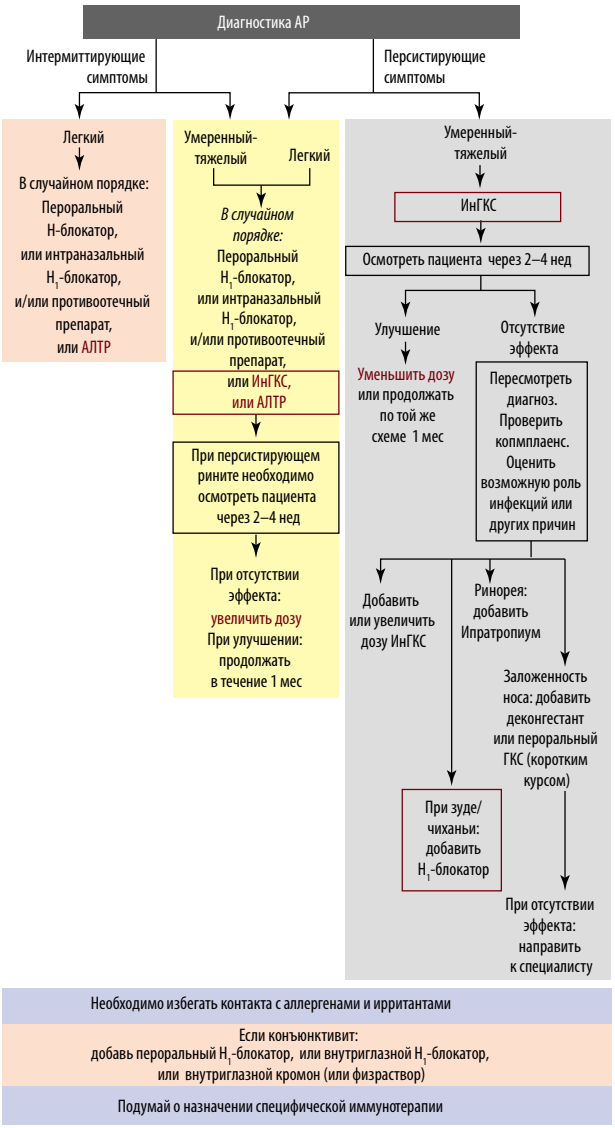

Далее 3 дня назад отметил повышение температуры до 38,4°С, интенсивность ринореи увеличилась.

При передней риноскопии: слизистая оболочка ярко-красная, отечная, слизистое отделяемое диффузно в полости носа, носовое дыхание резко затруднено с обеих сторон.

Очевидна картина классического аллергического воспаления, которое отмечается на слизистой оболочке, но безусловно обращает на себя внимание выраженность этих изменений и наличие гнойного отделяемого в полости носа.

Налицо ситуация, при которой развитие симптоматики происходит на фоне респираторно-вирусной инфекции. Безусловно, речь идет о классическом сочетании аллергического и бактериального/вирусного, т.е. инфекционного, воспаления, требующего особого подхода. Противовоспалительная терапия – кардинальный момент лечения, однако следует принять во внимание, что степень выраженности инфекционного воспаления в разы выше аллергического, поскольку играют роль не только бактериальные антигены, которые связаны с наличием морфологических элементов в структуре микроорганизмов, но и те факторы патогенности, которые они вырабатывают (экзотоксические субстанции, эндотоксины, ферменты), имеющие антигенную структуру. Возникающая двойная антигенная нагрузка в ряде случаев приводит к более выраженной воспалительной топической реакции, нередко приводящей к осложненному характеру течения. Аллергическое воспаление многократно потенцирует инфекционное. Необходимость назначения противовоспалительных препаратов объясняется воздействием антигенов, в том числе бактериальных и вирусных, что приводит к активации толл-подобных рецепторов слизистой оболочки, затем эпителиальных клеток и в результате – выработке цитокинов, обусловливающих совокупность той клинической картины, которую наблюдает врач.

В данной ситуации препараты выбора – ИнГКС, тем более что рекомендации EPOS 2020 г. четко говорят, что у пациентов с острым поствирусным риносинуситом ИнГКС имеют доказанную эффективность. Механизм действия ИнГКС объясняет необходимость назначения именно этой группы препаратов, однако с юридической точки зрения мометазона фуроат (МФ) – единственная молекула, которую можно назначать в условиях бактериального или вирусного воспаления (см. инструкцию по применению препарата Назонекс).

Учитывая усиление инфекционного воспаления под воздействием аллергического, дозировку МФ в данном клиническом примере повысили от базисной терапии (400 мкг/сут) до 800 мкг/сут для потенцирования эффекта на старте терапии с последующим снижением дозы по мере наступления клинического эффекта (см. инструкцию по применению препарата Назонекс «Вспомогательное лечение острого синусита или обострения хронического синусита»).

Длительность использования топических стероидов при остром риносинусите: курс лечения не должен быть короче 2 нед (для достижения максимально выраженной реакции со стороны слизистой оболочки и регресса клинической симптоматики, что может привести к относительно стойкой ремиссии), в некоторых случаях (затяжное, хроническое течение) – до 1 мес и более. Таким образом, МФ – препарат стартовой терапии и ни в коем случае не препарат долечивания.

Высокая скорость наступления эффекта (практически по прошествии 1 дня) в дальнейшем имела нарастающую тенденцию, что свидетельствовало о клинической эффективности препарата.

Более подробно читайте на сайте OMNIDOCTOR.RU: Аллергический ринит и бронхиальная астма: двойной удар по дыхательной системе. Как добиться контроля. Consilium Medicum. 2021; 23 (9): 451–459.