https://doi.org/10.26442/26586630.2020.1.200050

Оригинальная статья

Эффективность и безопасность эндохирургической биопсии у детей с хроническими болезнями печени

П.В. Хроленко✉[1], С.П. Яцык[1], Е.Ю. Дьяконова[1], А.Н. Сурков[1], Е.Л. Туманова[2], А.А. Гусев[1], К.А. Куликов[1]
[1]ФГАУ «Национальный медицинский исследовательский центр здоровья детей» Минздрава России, Москва, Россия;
[2]ФГАОУ ВО «Российский национальный исследовательский медицинский университет им. Н.И. Пирогова» Минздрава России, Москва, Россия
✉polinakhrolenko@gmail.com

Аннотация

Обоснование. Разнообразие патоморфологических проявлений хронических болезней печени (ХБП) у детей обусловливает необходимость достаточного для достоверной морфологической оценки размера гепатобиоптата. Выраженные фибротические изменения ткани печени и наличие высокой частоты встречаемости гемостатических нарушений увеличивают риск развития осложнений при проведении биопсии. Ввиду этого метод биопсии печени должен быть выбран в соответствии с необходимым для точной верификации диагноза количеством биопсийного материала, являясь максимально эффективным и в то же время наиболее безопасным относительно рисков развития осложнений как во время проведения биопсии, так и в послеоперационном периоде.

Материалы и методы. В проведенное одноцентровое двунаправленное (ретро- и проспективное) исследование были включены 175 пациентов с ХБП: 75 детям, составившим основную группу, биопсию печени проводили методом краевой резекции, и 100 пациентам с ХБП, включенным в группу сравнения, ранее была выполнена пункционная биопсия. Проводили сравнительный анализ длительности выполнения биопсии, наличия и характера осложнений, количества содержащихся портальных трактов в полученных образцах, числа фрагментированных и неинформативных биоптатов при поведении пункционной биопсии и краевой резекции ткани печени под лапароскопическим контролем.

Результаты. Проведение краевой резекции гепатобиоптата занимало в среднем 21,7 мин. Осложнений не отмечалось. Проведение пункционной биопсии занимало в среднем 19,4 мин. В 4 случаях отмечалось развитие осложнений (2 случая кровотечения из места пункции, однократно – нарушение целостности стенки желчного пузыря с развитием локального билиарного перитонита, развитие пневмоторакса вследствие повреждения легкого). Согласно критерию Манна–Уитни выявлены статистически достоверные различия количества портальных трактов в основной и группе сравнения (p=0,000). Количество портальных трактов при проведении краевой резекции гепатобиоптата составило в среднем 93, при проведении пункции – 5. Информативность биоптатов в основной группе составила 100%. Фрагментации биопсийного материала не отмечалось. В группе сравнения информативность биоптатов составила 86%, 20% биоптатов оказались фрагментированными.

Ключевые слова: хронические болезни печени, биопсия печени, дети.

Для цитирования: Хроленко П.В., Яцык С.П., Дьяконова Е.Ю. и др. Эффективность и безопасность эндохирургической биопсии у детей с хроническими болезнями печени. Педиатрия. Consilium Medicum. 2020; 1: 77–81. DOI: 10.26442/26586630.2020.1.200050

Original Article

Efficacy and safety of endosurgical biopsy in children with chronic liver disease

Polina V. Khrolenko✉[1], Sergei P. Yatsyk[1], Elena Yu. D'yakonova[1], Andrei N. Surkov[1], Elena L. Tumanova[2], Aleksei A. Gusev[1], Kirill A. Kulikov[1]
[1]National Medical Research Center of Children's Health, Moscow, Russia;
[2]Pirogov Russian National Research Medical University, Moscow, Russia
✉polinakhrolenko@gmail.com

Abstract

Background. A variety of pathomorphological manifestations of chronic liver diseases (CLD) in children necessitates a sufficient size for a reliable morphological assessment of the size of the hepatobioptate. Marked fibrotic changes in liver tissue and the presence of a high incidence of hemostatic disorders increase the risk of complications during a biopsy. In view of this, the liver biopsy method should be selected in accordance with the amount of biopsy material necessary for an accurate verification of the diagnosis, being the most effective and at the same time the safest with respect to the risks of complications both during the biopsy and in the postoperative period.

Materials and methods. The one-center bi-directional (retro- and prospective) study included 175 patients with CLD: 75 children who made up the main group had a liver biopsy by edge resection, and 100 patients with CLD included in the comparison group had previously undergone a biopsy. A comparative analysis of the duration of the biopsy, the presence and nature of the complications, the number of portal tracts contained in the obtained samples, the number of fragmented and uninformative biopsy samples during the behavior of the puncture biopsy and marginal resection of the liver tissue under laparoscopic control was performed.

Results. Hepatobioptate marginal resection took an average time of 21.7 minutes. No complications were noted. A puncture biopsy took an average of 19.4 minutes. In four cases, the development of complications was noted (two cases being the bleeding from the puncture site, one case being a violation of the integrity of the gallbladder wall with the development of local biliary peritonitis, the development of pneumothorax due to lung damage). According to the Mann – Whitney criterion, statistically significant differences in the number of portal tracts in the main and comparison groups were revealed (p=0.000). The number of portal tracts during the regional resection of the hepatobioptate averaged 93, while those happened during the puncture averaged 5. The information content of the biopsy samples in the main group was 100%. Fragmentation of biopsy material was not noted. In the comparison group, the informative value of biopsy samples was 86%, 20% of biopsy samples were fragmented.

Key words: chronic liver disease, liver biopsy, children.

For citation: Khrolenko P.V., Yatsyk S.P., D'yakonova E.Yu. et al. Efficacy and safety of endosurgical biopsy in children with chronic liver disease. Pediatrics. Consilium Medicum. 2020; 1: 77–81. DOI: 10.26442/26586630.2020.1.200050

Введение

Разнообразие патоморфологических проявлений хронической болезни почек (ХБП) у детей обусловливает необходимость достаточного для достоверной гистологической оценки размера гепатобиоптата. Ввиду этого метод биопсии печени должен быть выбран в соответствии с необходимым для точной верификации диагноза количеством биопсийного материала и в первую очередь количеством портальных трактов [1].

Основной способ получения гистологического материала – пункционная биопсия печени, при проведении которой следует учитывать возможность так называемых «ошибок попадания», связанных с прохождением биопсийной иглы через неинформативные участки печени [2]. В некоторых случаях фрагментация биопсийного материала [3], а также отсутствие должного количества портальных трактов, необходимого для точной оценки наличия воспалительных и фибротических изменений ткани печени [4], затрудняет установление диагноза и оценку степени выраженности патологических изменений [5, 6].

Альтернативный метод получения гистологического материала – краевая резекция гепатобиоптата. По данным некоторых авторов, при проведении биопсии данным способом возможно получение фрагментов ткани печени с более тяжелым склеротическим процессом, чем в других ее участках, что может ставить под вопрос достоверность оценки выраженности фиброза [3]. Однако выполнение краевой резекции позволяет получать биоптаты значительно большего размера, чем при пункции, что существенно повышает их информативность ввиду достаточного количества портальных трактов [4].

Необходимо учитывать, что для верификации диагноза у детей с некоторыми формами ХБП необходимо проведение дополнительных методов диагностики (вирусологическое исследование, определение количества меди и железа, дополнительные методы окраски гепатобиоптатов), что требует наличия значительного количества гистологического материала [7]. Это обстоятельство следует учитывать при выборе метода биопсии печени, поскольку одномоментное получение двух и более гепатобиоптатов методом пункции приводит к возрастанию риска возникновения осложнений [8].

Материалы и методы

В проведенное одноцентровое двунаправленное (ретро- и проспективное) исследование были включены 175 пациентов с ХБП: 75 детям, составившим основную группу, биопсию печени проводили методом краевой резекции, и 100 пациентам с ХБП, включенным в группу сравнения, ранее была выполнена пункционная биопсия.

Все исследования выполнялись после получения информированного согласия законных представителей ребенка на участие в исследовании.

Проводили сравнительный анализ длительности выполнения биопсии, наличия и характера осложнений, числа содержащихся портальных трактов в полученных образцах, количества фрагментированных и неинформативных биоптатов при проведении пункционной биопсии и краевой резекции ткани печени под лапароскопическим контролем.

В основной группе детей ХБП были представлены следующими нозологическими формами (рис. 1): аутоиммунный гепатит (АИГ) 1 и 2-го типов – 21 (26,7%), первичный склерозирующий холангит (ПСХ) – 20 (26,5%), Overlap-синдром (АИГ+ПСХ) – 22 (29,4%), вирусные гепатиты (гепатит С, герпес-вирусные гепатиты) – 7 (10%), гликогеновая болезнь – 3 (4%), неалкогольная жировая болезнь печени (НАЖБП) – 2 (3%) пациентов.

В группе сравнения распределение по нозологическим формам было представлено следующим образом (см. рис. 1): АИХ 1 и 2-го типов – 21 (21%), ПСХ – 16 (16%), Overlap-синдром (АИГ+ПСХ) – 20 (20%), вирусные гепатиты (гепатит С, герпес-вирусные гепатиты) – 26 (26%), гликогеновая болезнь – 7 (7%), НАЖБП – 5 (5%), болезнь Вильсона–Коновалова – 5 (5%) пациентов.

Лабораторная диагностика

Стандартный объем лабораторных методов обследования включал в себя клинический анализ крови, оценку показателей биохимического анализа крови. Учитывая высокий риск развития гемостатических нарушений у детей с ХБП, оценивали показатели гемостаза (протромбин по Квику, протромбиновое время, международное нормализованное отношение, тромбиновое время, активированное частичное тромбопластиновое время, фибриноген).

Пункционная биопсия

Проведение пункционных биопсий осуществляли межреберным доступом по Менгини с применением полуавтоматических игл Quick-Care series (Cook Medical, США) диаметром 16G. Биопсии проводили под общим обезболиванием в положении больного на спине, между передней и средней подмышечными линиями в

Рис. 1. Распределение пациентов основной группы (n=75) и группы сравнения (n=100) в зависимости от нозологических форм ХБП.

Fig. 1. Distribution of patients of the main group (n=75) and the comparison group (n=100) depending on the nosological forms of CLD.

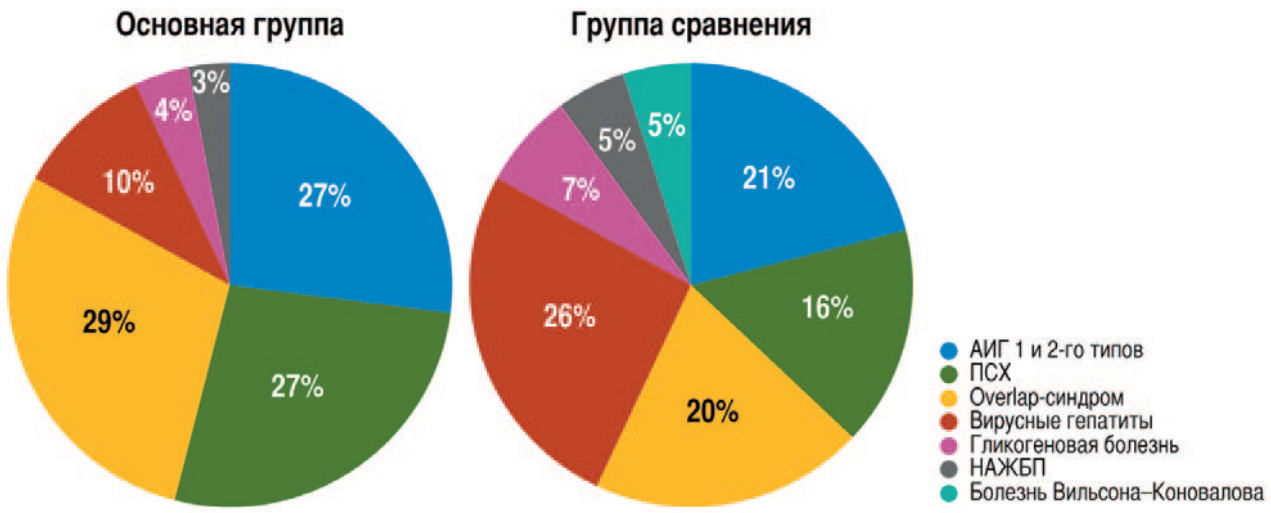

области VIII–IX межреберья, после определения границ печеночной тупости и проведения ультразвукового исследования на предмет наличия крупных сосудов в предполагаемом месте пункции. Полученные столбики печеночной ткани погружали в 10% раствор формалина и, при необходимости дополнительных методов исследования, – в сухую среду.

Краевая резекция гепатобиоптата

Для проведения инцизионных лапароскопических биопсий печени использовали лапароскопическую стойку EndoAlpha Evis Exera III (Olympus, Япония), включающую в себя 19-дюймовый монитор с разрешением 1080p, видеоблок с камерой, источник света, источник энергии. Применяли угловой (30°) оптический лапароскоп диаметром 10 мм, к которому присоединяли головку камеры Olympus OTV (Olympus, Япония) с тремя раздельными матрицами для красного, синего и зеленого спектров света, разрешением 19201080 пикселей, что позволяло получать изображение формата full HD. Инсуффляцию углекислого газа осуществляли с помощью инсуффлятора Olympus UHI-3 (Olympus, Япония) с функцией подогрева инсуффлируемого воздуха, что снижало риск запотевания камеры. Целевые значения давления в брюшной полости составляли 12 мм рт. ст.

Инструментарий для проведения резекции фрагмента печени состоял из троакаров 5 мм для инструментов и 10 мм для введения лапароскопа, изогнутого тупоконечного диссектора, ультразвукового скальпеля Harmonic (Ethicon, США).

Проведение эксплоративной лапароскопии включало оценку макроскопических характеристик печени: размера, цвета, поверхности капсулы, сосудистого рисунка, однородности структуры. Далее при помощи ультразвукового скальпеля и изогнутого зажима проводили краевую резекцию фрагмента левой доли печени. Полученный гепатобиоптат извлекали из брюшной полости, погружали в 10% раствор формалина и, при необходимости, в сухую среду.

Морфологическое исследование

Гистологическое исследование гепатобиоптатов включало анализ серии ультратонких срезов методом световой микроскопии. С целью адекватной оценки степени выраженности фибротических изменений ткани печени препараты окрашивали пикрофуксином по методу Ван Гизона. При необходимости проводили иммуногистохимические и вирусологические исследования, определение количества меди и железа в ткани печени, дополнительные окраски.

Основными критериями информативности гепатобиоптатов являлись количество портальных трактов и отсутствие фрагментации биопсийного материала. Количество портальных трактов определяли методом визуального подсчета при проведении световой микроскопии. Степень фиброзирования определяли по шкале METAVIR: F0 – отсутствие фиброза, F1 – портальный фиброз без обнаружения ложных долек, F2 – портальный фиброз с обнаружением ложных долек, F3 – выраженный фиброз без цирроза, F4 – цирроз.

Статистический анализ

Статистическую обработку материала проводили с использованием пакета статистических программ SPSS v. 22.0 (IBM SPSS Statistics, США). При обнаружении статистически значимых различий проводили попарные сравнения с применением критерия Манна–Уитни. Статистически значимыми считали различия при $p<0,05$. Описательные статистические данные представлены как абсолютные и долевые значения, медианы с интерквартильным размахом. Анализ корреляции двух количественных признаков осуществляли непараметрическим методом ранговой корреляции по Спирмену.

Результаты

Лабораторная характеристика пациентов

У 62 (82,7%) из 75 пациентов основной группы отмечалось наличие изменений по результатам лабораторных анализов. Так, снижение уровня гемоглобина менее 120 г/л имело место в 16 (21,4%) случаях, количества тромбоцитов менее 150×10^9/л – в 20 (25,7%), удлинение протромбинового времени более 15 с – 39 (52,0%), удлинение тромбинового времени более 21 с – 3 (4,0%), удлинение активированного частичного тромбопластинового времени свыше 36 с – 20 (26,7%), повышение значения международного нормализованного отношения более 1,18 – 17 (22,7%), снижение уровня фибриногена менее 2 г/л – в 29 (38,7%) случаях.

У пациентов группы сравнения наличие изменений по результатам лабораторных анализов отмечалось в 20 (20,0%) случаев. Снижение уровня гемоглобина менее 120 г/л имело место у 9 (9,0%) детей, количества тромбоцитов менее 150 109/л – 8 (8,0%), удлинение протромбинового времени более 15 с – 4 (4,0%), удлинение тромбинового времени более 21 с – 1 (1,0%), удлинение активированного частичного тромбопластинового времени свыше 36 с – 7 (7,0%), повышение значения международного нормализованного отношения более 1,18 – 6 (6,0%), снижение уровня фибриногена менее 2 г/л – у 5 (5,0%) пациентов.

Особенности проведения пункционной биопсии и краевой резекции гепатобиоптата под лапароскопическим контролем

Проведение пункционной биопсии занимало от 17 до 22 мин, в среднем – 19,4 (16,8–20,2) мин. Осложнения отмечены в 4 (4,0%) случаях. Так, в 2 случаях отмечалось развитие обильного кровотечения из места пункции, в одном случае купировавшееся посредством консервативной терапии, в другом – потребовавшее проведения лапаротомии с последующей остановкой кровотечения. В одном случае отмечалось нарушение целостности стенки желчного пузыря пункционной иглой с развитием локального билиарного перитонита, потребовавшее проведения лапароскопической холецистэктомии, дренирования брюшной полости. Еще в одном – проведение пункции осложнилось развитием пневмоторакса вследствие повреждения легкого.

Проведение краевой резекции гепатобиоптата занимало от 14 до 25 мин, в среднем 21,7 (17,2–22,4) мин. Осложнений не отмечалось ни во время проведения биопсии, ни в послеоперационном периоде. В 5 случаях при проведении эксплоративной лапароскопии выявлено наличие подпаянных к висцеральной поверхности печени петель кишечника, что могло послужить причиной перфорации кишечной стенки при проведении биопсии методом пункции (рис. 2, *а*). В одном случае выявлено наличие крупных подкапсульных гематом у пациента с аневризматическим расширением левой ветви воротной вены, что создавало высокий риск развития выраженного кровотечения при попадании пункционной иглы в область кровоизлияния (рис. 2, *б*).

Данные морфологических исследований гепатобиоптатов

Количество портальных трактов при проведении краевой резекции гепатобиоптатов колебалось от 21,0 до 165,6, составляя в среднем 93,1 (62,1–100,3). Количество портальных трактов при проведении пункции колебалось от 0 до 20 и в среднем составляло 5,0 (4,0–7,8). Согласно критерию Манна–Уитни, выявлены статистически достоверные различия количества портальных трактов в основной и группе сравнения (p=0,000).

Информативность биоптатов в основной группе составила 100%. Фрагментации биопсийного материала не отмечалось. В группе сравнения информативность биоптатов составила 86%, поскольку 14% биоптатов оказались непригодными к проведению гистоморфо-

Рис. 2. Эксплоративная лапароскопия, макроскопическая оценка ткани печени (собственные наблюдения):
а – к поверхности печени и желчного пузыря подпаяны участок сальника и петля тонкого кишечника; *б* – поверхность печени темно-бурого цвета, крупнобугристая, имеет выраженный сосудистый рисунок с очагами обширных подкапсульных кровоизлияний.

Fig. 2 Exploratory laparoscopy, macroscopic assessment of liver tissue (based on our own observations):
a – a portion of the omentum and a loop of the small intestine are soldered to the surface of the liver and gallbladder; *b* – the surface of the liver is dark brown, coarse, has a pronounced vascular pattern with foci of extensive subcapsular hemorrhage.

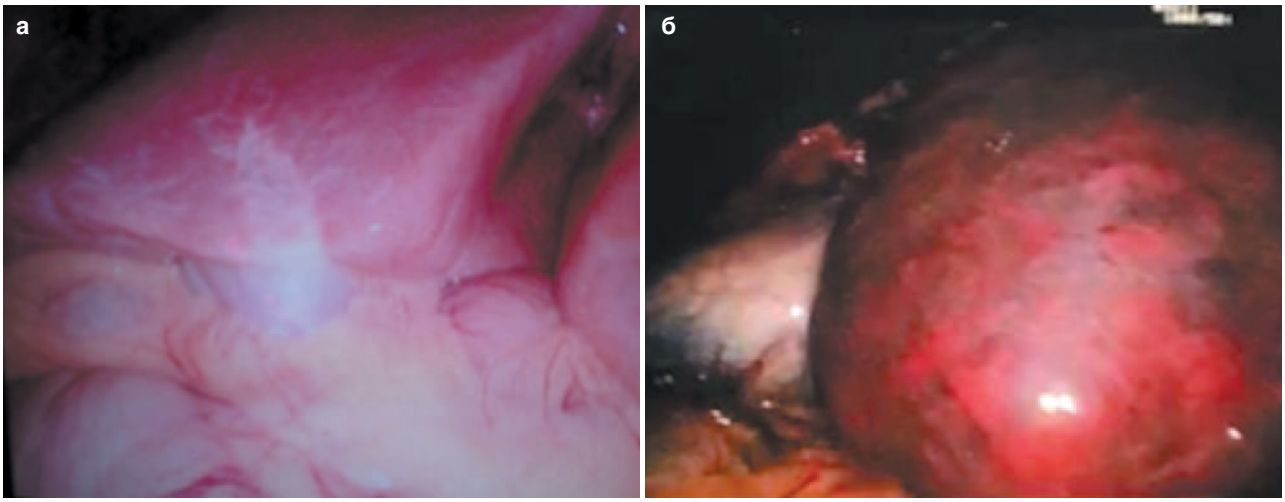

логического исследования ввиду низкого качества биопсийного материала. Кроме того, в 20% случаев отмечалась фрагментация биоптата, что значительно затрудняло оценку выраженности патологических изменений по шкале METAVIR.

Обсуждение

Несмотря на то, что пункционная биопсии печени – наиболее широко распространенный метод получения гистологического материала, ее проведение не исключает развития жизнеугрожающих осложнений и получения низко- и неинформативных биоптатов. Неинформативность гепатопунктатов у детей с ХБП в большинстве случаев связана с высокой степенью фиброзирования ткани печени, что приводит к выраженной фрагментации гистологического материала, а иногда и полному отсутствию гепатоцитов в исследуемом материале ввиду невозможности адекватного прохождения биопсийной иглы через выраженно измененную ткань печени [9, 10]. Патологические нарушения системы гемостаза у данной категории пациентов, обусловленные нарушением функционального состояния печени, повышают риск развития кровотечения при проведении биопсии [11].

Необходимо учитывать, что течение таких ХБП, как ПСХ и Overlap-синдром, в некоторых случаях сопряжено с развитием воспалительных заболеваний кишечника [12, 13]. Это может провоцировать формирование спаечного процесса в брюшной полости, который является фактором риска перфорации стенки кишечника при проведении пункционной биопсии.

Краевая биопсия ткани печени под лапароскопическим контролем – более сложный с технической точки зрения способ получения гистологического материала, позволяющий, однако, по результатам нашего исследования, избежать развития осложнений и получить максимально информативный гепатобиоптат.

Выявленные нами лабораторные изменения у 82,7% пациентов диктуют необходимость персонифицированного подхода к методу выбора способа биопсии. Сравнительные данные относительно числа и характера осложнений позволяют судить о том, что детям с ХБП перед выполнением биопсии необходимо проведение тщательного обследования, в том числе оценки состояния системы гемостаза.

Статистически достоверное различие числа портальных трактов, количества информативных гепатобиоптатов, фрагментированного биопсийного материала у пациентов основной группы и группы сравнения позволяет сделать вывод касательно информативности пункционной гепатобиопсии и краевой резекции ткани печени под лапароскопическим контролем. Сравнительный анализ количества и характера осложнений может свидетельствовать об относительном превосходстве лапароскопической биопсии печени перед пункционной биопсией, особенно у пациентов с коагулопатией.

Заключение

Таким образом, результаты лабораторных методов исследования, в частности оценка состояния гемостаза, степень выраженности фибротической трансформации, наличие сопутствующей патологии, являются наиболее важными факторами выбора метода биопсии печени.

Результаты нашего исследования позволили получить сравнительные характеристики информативности гепатобиоптатов, количества и характера осложнений, сопровождавших проведение биопсии методом пункции и краевой резекции ткани печени.

Имеющиеся данные подчеркивают необходимость тщательного выбора метода биопсии печени. Проведение краевой резекции ткани печени под лапароскопическим контролем представляется нам наиболее безопасным и эффективным методом получения образца ткани печени у детей с ХБП.

Конфликт интересов. Авторы заявляют об отсутствии конфликта интересов.

Conflict of interests. The authors declare that there is not conflict of interests.

Литература/References

1. Colloredo G, Guido M, Sonzogni A, Leanardo G. Impact of liver biopsy size on histological evaluation of chronic viral hepatitis: the smaller the sample, the milder disease. J Hepatol 2003; 39 (2): 239–44. DOI: 10.1016/s0168-8278(03)00191-0
2. Sheriff S, Cammel G, Carey WD et al. The role of liver biopsy in chronic hepatitis C. Hepatology 2001; 33 (1): 196–200. DOI: 10.1053/jhep.2001.20534
3. Imamura H, Kawasaki S, Bandai Y et al. Comparison between wedge and needle biopsies for evaluating the degree of cirrhosis. J Hepatol 1993; 17 (2): 215–9. DOI: 10.1016/S0168-8278(05)80041-8
4. Kalambokis G, Manousou P, Vibhakorn S et al. Transjugular liver biopsy – indications, adequacy, quality of specimens, and complications – a systematic review. J Hepatol 2007; 47 (2): 284–94. DOI: 10.1016/j.jhep.2007.05.001
5. Nousbaum JB, Cadranel JF, Bonnemaison G et al. [Clinical practice guidelines on the use of liver biopsy. (In French).] Gastroenterol Clin Biol 2002; 26 (10): 848–78.

6. Ovchinsky N, Moreira RK, Lefkowitch JH, Lavine JE. Liver biopsy in modern clinical practice: a pediatric point-of-view. Adv Anat Pathol 2012; 19 (4): 250–62. DOI: 10.1097/PAP.0b013e31825c6a20
7. Волынец Г.В., Потапов А.С., Полякова С.И. и др. Определение степени нарушения функции печени у детей. Вопросы современной педиатрии. 2013; 12 (4): 47–51. PMID: 26281158
[Volynets G.V., Potapov A.S., Poliakova S.I. et al. Opredelenie stepeni narusheniia funktsii pecheni u detei. Voprosy sovremennoi pediatrii. 2013; 12 (4): 47–51. PMID: 26281158 (in Russian).]
8. Маев И.В., Чарный А.М., Вьючнова Е.С. и др. Биопсия печени. Учебно-методическое пособие. М.: Издательство ИТРК, 2002.
[Mayev I.V., Charny A.M., Vyuchnova E.S. et al. Liver biopsy. Teaching aid. Moscow: Publishing house ITRK, 2002 (in Russian).]
9. Pokorska-Śpiewak M, Kowalik-Mikołajewska B, Aniszewska M et al. Is liver biopsy still needed in children with chronic viral hepatitis? World J Gastroenterol 2015; 21 (42): 12141–9. DOI: 10.3748/wjg.v21.i42.12141
10. Пинцани М. Эволюция фиброза печени: от гепатита к циррозу. Рос. журн. гастроэнтерологии, гепатологии, колопроктологии. 2002; 12 (5): 4.
[Pintsani M. Evoliutsiia fibroza pecheni: ot gepatita k tsirrozu. Ros. zhurn. gastroenterologii, gepatologii, koloproktologii. 2002; 12 (5): 4 (in Russian).]
11. Gagner M, Rogula T, Selzer D. Laparoscopic liver resection: benefits and controversies. Surgl Clin North Am 2004; 84 (2): 451–62. DOI: 10.1016/j.suc.2003.11.002
12. Moy L, Levine J. Autoimmune Hepatitis: A Classic Autoimmune Liver Disease. Cur Probl Ped Adolescent Health Care 2014; 44 (11): 341–6. DOI: 10.1016/J.Cppeds.2014.10.005
13. Александрова Е.А., Бурневич Э.З., Арион Е.А. Системные проявления первичного склерозирующего холангита. Клиническая медицина. 2013; 4: 38–42.
[Aleksandrova E.A., Burnevich E.Z., Arion E.A. Sistemnye proiavleniia pervichnogo skleroziruiushchego kholangita. Klinicheskaia meditsina. 2013; 4: 38–42 (in Russian).]

Информация об авторах / Information about the authors

Хроленко Полина Владимировна – аспирант ФГАУ «НМИЦ здоровья детей». E-mail: polinakhrolenko@gmail.com; ORCID: http://orcid.org/0000-0001-9814-6275

Яцык Сергей Павлович – чл.-кор. РАН, д-р мед. наук, проф., рук. института детской хирургии ФГАУ «НМИЦ здоровья детей». E-mail: prof.yatsyk@yandex.ru; ORCID: https://orcid.org/0000-0002-8876-6232

Дьяконова Елена Юрьевна – д-р мед. наук, глав. врач ФГАУ «НМИЦ здоровья детей». E-mail: dyakonova@nczd.ru; ORCID: https://orcid.org/0000-0002-8563-6002

Сурков Андрей Николаевич – д-р мед. наук, зав. гастроэнтерологическим отд-нием с гепатологической группой ФГАУ «НМИЦ здоровья детей». E-mail: surkov@nczd.ru; ORCID: https://orcid.org/0000-0002-3697-4283

Туманова Елена Леонидовна – д-р мед. наук, проф., зав. каф. патологической анатомии и клинической патологической анатомии педиатрического фак-та ФГАОУ ВО «РНИМУ им. Н.И. Пирогова». E-mail: rsmu@rsmu.ru; ORCID: https://orcid.org/0000-0002-6193-9834

Гусев Алексей Андреевич – канд. мед. наук, зав. хирургическим отд-нием с неотложной и плановой помощью ФГАУ «НМИЦ здоровья детей». E-mail: gusev@nczd.ru; ORCID: https://orcid.org/0000-0002-2029-7820

Куликов Кирилл Алексеевич – зав. патологоанатомической лаб. ФГАУ «НМИЦ здоровья детей». E-mail: kulikov@nczd.ru; ORCID: https://orcid.org/0000-0002-1107-8693

Polina V. Khrolenko – Graduate Student, National Medical Research Center of Children's Health. E-mail: polinakhrolenko@gmail.com; ORCID: http://orcid.org/0000-0001-9814-6275

Sergei P. Yatsyk – D. Sci. (Med.), Prof., Corr. Memb. RAS, National Medical Research Center of Children's Health. E-mail: prof.yatsyk@yandex.ru; ORCID: https://orcid.org/0000-0002-8876-6232

Elena Yu. D'yakonova – D. Sci. (Med.), National Medical Research Center of Children's Health. E-mail: dyakonova@nczd.ru; ORCID: https://orcid.org/0000-0002-8563-6002

Andrei N. Surkov – D. Sci. (Med.), National Medical Research Center of Children's Health. E-mail: surkov@nczd.ru; ORCID: https://orcid.org/0000-0002-3697-4283

Elena L. Tumanova – D. Sci. (Med.), Prof., Pirogov Russian National Research Medical University. E-mail: rsmu@rsmu.ru; ORCID: https://orcid.org/0000-0002-6193-9834

Aleksei A. Gusev – Cand. Sci. (Med.), National Medical Research Center of Children's Health. E-mail: gusev@nczd.ru; ORCID: https://orcid.org/0000-0002-2029-7820

Kirill A. Kulikov – head patology of laboratory, National Medical Research Center of Children's Health. E-mail: kulikov@nczd.ru; ORCID: https://orcid.org/0000-0002-1107-8693

Статья поступила в редакцию / The article received: 02.12.2019
Статья принята к печати / The article approved for publication: 02.04.2020