Клиническая задача

Пациент АВС, 22 года, обратился к терапевту в поликлинику по месту жительства с жалобами: перебои в работе сердца, эпизоды сердцебиения сопровождающиеся общей слабостью.

Анамнез болезни. Заболевания сердечно-сосудистой системы ранее не диагностировались. Адаптирован к артериальному давлению 120/80 мм рт. ст. Регулярной терапии не получает.

Считает себя больным со 2 декабря 2013 г., когда на фоне физической нагрузки (чистил снег около гаража) отметил перебои в работе сердца, эпизоды сердцебиения, сопровождающиеся общей слабостью.

Анамнез жизни. Рост и развитие соответствуют возрасту. Не работает, инвалидности нет.

Перенесенные заболевания: тонзилэктомия (2001 г.), аппендэктомия (2002 г.).

Вредные привычки: не курит, алкоголь не употребляет.

На момент осмотра: состояние средней тяжести. Кожа бледная. Отеков нет. Температура тела 36,5°С. В легких везикулярное дыхание, хрипов нет, частота дыхательных движений (ЧДД) 14 в минуту. Ритм сердца неправильный, частота сердечных сокращений (ЧСС) 100 уд/мин, артериальное давление 90/60 мм рт. ст., шумы в сердце не выслушиваются. Живот мягкий, безболезненный. Печень по Курлову 11×10×9 см. Симптомов раздражения брюшины нет. Область почек не изменена. Синдром поколачивания – отрицательный. Мочеиспускание свободное. Очаговой и менингеальной симптоматики нет.

Результаты дополнительных обследований

1. Общий анализ крови (03.12.13)

Показатель	Результат	Норма	Показатель	Результат	Норма
Гемоглобин	144	130–160 г/л	Эозинофилы	–	0,5–5
Эритроциты	5,3	3,9–5,0	Базофилы	–	0–1
Лейкоциты	8,7	4,0–9,0	Лимфоциты	24	19–37
Палочкоядерные	2	1–6	Моноциты	3	3–11
Сегментоядерные	71	47–72	Тромбоциты	345	180–320
			СОЭ	5	

Примечание. СОЭ – скорость оседания эритроцитов.

2. Общий анализ мочи (03.12.13)

Показатель	Результат	Показатель	Результат
Цвет	Желтая	Эпителий	–
Прозрачность	Полная	Лейкоциты	0–1 п/з
Относительная плотность	1018	Эритроциты	0–2 п/з
Реакция	5	Цилиндры	–
Белок	–	Слизь	Немного
Глюкоза	–	Бактерии	–

3. Биохимический анализ крови (03.12.13)

Показатель	Результат	Норма	Показатель	Результат	Норма
Общий белок	82	64–83 г/л	Креатинин	79	60–130 ммоль/л
Мочевина	6,4	2,5–8,3 ммоль/л	АЛТ	21	До 70 ед/л
Мочевая кислота	113	70–415 мкмоль/л	АСТ	22	До 50 ед/л
Билирубин	18	5–20,5 мкмоль/л	Глюкоза	4,0	ммоль/л
Холестерин	4,2	3,2–5,2 ммоль/л	Калий	3,6	3,5–5,0 ммоль/л
КФК	100	Ед/л	Натрий	138	135–150 мкмоль/л
Триглицериды	2,2	-2,2 ммоль/л	Щелочная фосфатаза	121	40–130 Ед/л

Примечание. КФК – креатинфосфокиназа, АЛТ – аланинаминотрансфераза, АСТ – аспартатаминотрансфераза.

4. ЭКГ (03.12.13)

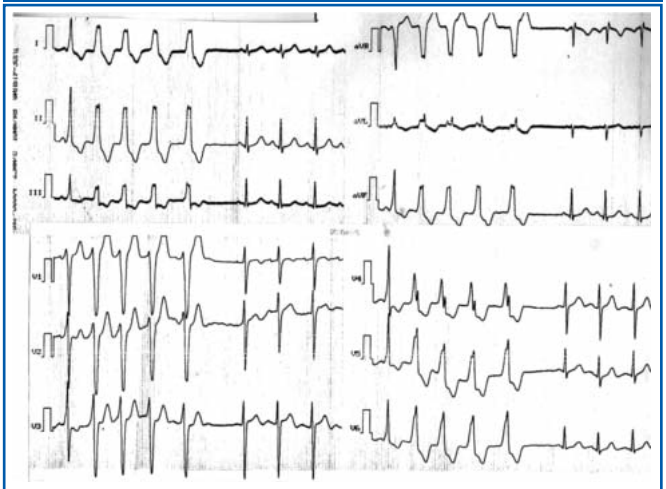

Рис. 1. Чередование синусового ритма (ЧСС 100 уд/мин) с пробежками «широкой тахикардии» (ЧСС 150 уд/мин).

5. ЭхоКГ (03.12.13). Аорта 2,8 см, левое предсердие 3,2 см (56 мл), правое предсердие 42 мл, правый желудочек (ПЖ) 4,3 см. Легочная артерия 1,8 см, давление легочной артерии 22 мм рт. ст., межжелудочковая перегородка 9 мм, задняя стенка левого желудочка (ЛЖ) 9 мм, конечно-диастолический объем ЛЖ 103 мл, конечно-систолический объем ЛЖ 37 мл, фракция выброса 64%. Нижняя полая вена 1,7 см, спадается на вдохе более 50%. Аорта не расширена. Створки аортального и митрального клапанов подвижные. Гипертрофии миокарда не выявлено. Полости не расширены. Локальная и глобальная сократимость ЛЖ не нарушена. Диастолическая функция нарушена по 1-му типу.

Вопросы

1. Ваше заключение по ЭКГ?
2. Какие дополнительные обследования необходимо сделать пациенту для уточнения диагноза и коррекции терапии?
3. С какими нарушениями ритма сердца необходимо проводить дифференциальный диагноз данной аритмии?
4. Сформулируйте диагноз.

Ответ на с. 68.

Ответ на задачу на с. 50

1. Активирование пучка Кента–Паладино.

Синдром WPW (синдром Вольфа–Паркинсона–Уайта, синдром преждевременного возбуждения желудочков, синдром ускоренной проводимости, антесистолия, преэксцитация) – проведение импульса из предсердий к желудочкам по дополнительному пучку Кента–Паладино, минуя нормальную проводящую систему сердца (рис. 2).

Терминология

Скрытый синдром WPW: проведение импульсов по пучку Кента–Паладино осуществляется ретроградно – от желудочков к предсердиям (ретроградный дополнительный путь). Поэтому предвозбуждения желудочков у таких больных быть не может.

Манифестирующий синдром WPW: проведение импульсов по пучку Кента–Паладино осуществляется антероградно и ретроградно.

Преходящий синдром WPW: проведение импульсов по пучку Кента–Паладино осуществляется антероградно – от предсердий к желудочкам. Дополнительный пучок начинает функционировать только после замедления проведения в АВ-соединении и существенно не зависит от провокационных воздействий (массаж каротидного синуса, прием препаратов: антагонисты кальция, β-адреноблокаторы, аденозинтрифосфат – АТФ).

Латентный синдром WPW: проведение импульсов по пучку Кента–Паладино осуществляется антероградно – от предсердий к желудочкам. Дополнительный пучок начинает функционировать только после специальных воздействий (массаж каротидного синуса, введение антагонистов кальция, β-адреноблокаторов, АТФ).

Антидромная тахикардия при синдроме WPW: циркуляция импульса осуществляется из предсердий в желудочки по дополнительному пути (пучок Кента–Паладино), а из желудочков в предсердия – по нормальному пути (через АВ-соединение).

Ортодромная тахикардия при синдроме WPW: циркуляция импульса осуществляется из предсердий в желудочки по нормальному пути (через АВ-соединение), а из желудочков в предсердия – по дополнительному пути (ретроградному дополнительному пути).

ЭКГ-критерии синдрома WPW:

1. Укороченный интервал *PQ* до 0,08–0,11с.
2. Δ-Волна – дополнительная волна в начале комплекса *QRS*, обусловлена возбуждением «неспециализированного» миокарда желудочков. Δ-Волна направлена вверх, если в комплексе *QRS* преобладает зубец *R*, и вниз, если начальная часть комплекса *QRS* отрицательная (преобладает зубец *Q* или *S*), кроме WPW-синдрома типа С.
3. Блокада ножки пучка Гиса (уширение комплекса *QRS*>0,1 с). При *синдроме WPW тип А* проведение импульса из предсердий к желудочкам осуществляется по левому пучку Кента–Паладино, по этой причине возбуждение ЛЖ начинается раньше ПЖ и на ЭКГ фиксируется блокада правой ножки пучка Гиса. При *синдроме WPW тип В* импульс из предсердий к желудочкам проводится по правому пучку Кента–Паладино, по этой причине возбуждение ПЖ начинается раньше ЛЖ и на ЭКГ фиксируется блокада левой ножки пучка Гиса. При *синдроме WPW тип С* импульс из предсердий к боковой стенке ЛЖ идет по левому пучку Кента–Паладино, что ведет к возбуждению ЛЖ раньше ПЖ и на ЭКГ фиксируются блокада правой ножки пучка Гиса и отрицательная Δ-волна в отведениях V_5–V_6.

Рис. 2. Путь проведения импульса и ЭКГ при активации пучка Кента–Паладино.

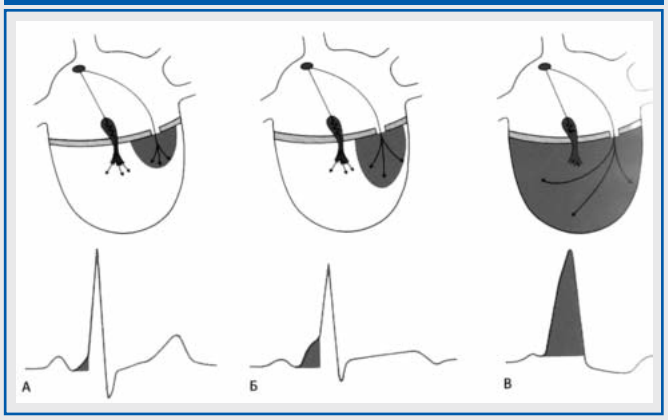

Рис. 3. ЭКГ при синдроме WPW (тип А и тип В).

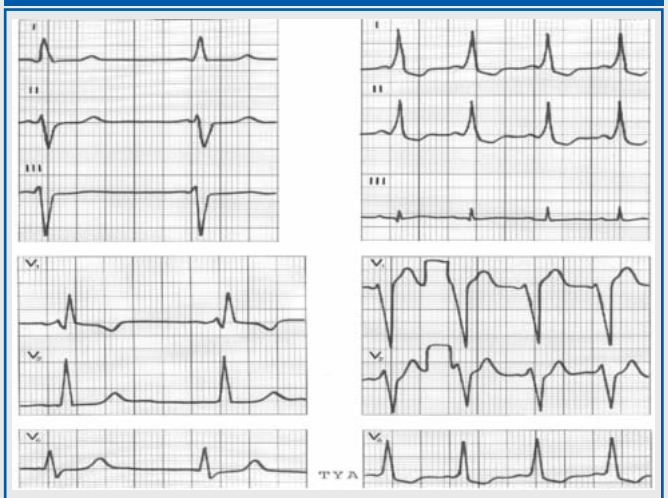

А: WPW-синдром тип А (активация левого пучка Кента): укороченный интервал PQ<0,12 с, наличие Δ-волны (Δ-волна отчетливо видна в отведениях II, III, V_1), блокада правой ножки пучка Гиса.
Б: WPW-синдром тип В (активация правого пучка Кента): укороченный интервал PQ<0,12 с, наличие Δ-волны (Δ-волна отчетливо видна в отведениях I, II, V_6), блокада левой ножки пучка Гиса.
**WPW-синдром тип С (активация левого пучка Кента): укороченный интервал PQ<0,12 с, наличие Δ-волны (отрицательная Δ-волна в отведениях V_5–V_6), блокада правой ножки пучка Гиса.*

4. Зубец *P* нормальной формы и продолжительности.
5. Склонность к приступам суправентрикулярной тахиаритмии (рис. 3).

2. Дополнительные методы исследования:

- Суточное мониторирование ЭКГ.
- Электрофизиологическое исследование сердца (чреспищеводное или эндокардиальное).
- Консультация аритмолога, кардиохирурга-аритмолога.

3. Дифференциальный диагноз:

- Желудочковая экстрасистолия.
- Предсердная тахикардия.
- Мерцание предсердий.
- Трепетание предсердий.

4. Диагноз. Синдром WPW. Пароксизмальная форма узловой тахикардии. Неустойчивые пароксизмы от 03.12.13.

А.А.Ялымов[1], А.М.Щикота[1], Г.Г.Шехян[1], Т.Ю.Веденикин[1], С.И.Варенцов[2], П.А.Бонкин[2], А.И.Фришберг[2]
[1]ГБОУ ВПО МГМСУ им. А.И.Евдокимова Минздрава России;
[2]ГБУЗ ГКБ №11 г. Москвы