Полученные данные об опыте применения комбинированного иммунотропного препарата «Кипферон®, суппозитории для вагинального или ректального введения» у детей с нарушением количественного и качественного состава микрофлоры кишечника дают основание шире рекомендовать этот препарат детям с заболеваниями органов пищеварения и дисбактериозом, в том числе характеризующимся устойчивым персистированием в кишечнике грибов рода *Candida*.

Использованная литература
1. Бондаренко В.М., Мацулевич Т.В. Дисбактериоз кишечника как клинико-лабораторный синдром: современное состояние проблемы. М., 2007.
2. Интерфероновый статус, препараты интерферона в лечении и профилактике инфекционных заболеваний и реабилитации больных. Под ред. С.С.Афанасьева, Г.Г.Онищенко, В.А.Алешкина и др. М., 2005.
3. Лаврова А.Е., Борисова Е.Ю., Толкачева Н.И. Современные комбинированные иммунотропные препараты в терапии функциональных нарушений желудочно-кишечного тракта у детей на фоне пищевой аллергии. РМЖ. 2009; 11 (2): 1–5.
4. Лазарева Т.С., Щеплягина Л.А., Лукушкина Е.Ф. и др. Кипферон в лечении хронической диареи у детей. РМЖ. 2009; 17 (4): 312–6.
5. Лобзин Ю.В., Захаренко С.М., Плотников К.П. Дисбактериоз, или Полезны ли антибиотики. СПб., 2002.
6. Маянский А.Н. Лекции по иммунологии. 2-е изд. Н.Новгород, 2005.
7. Нарушение микрофлоры кишечника у детей (клиническое значение, диагностика, факторы риска, новые технологии в лечении. Лекция для врачей. М., 2008.
8. Римарчук Г.В., Васечкина Л.И., Тюрина Т.К. и др. Иммунонаправленная терапия детей с хроническими заболеваниями органов пищеварения. Лечащий врач. 2009; 6: 74–6.
9. Филюшкин Ю.Н., Машков А.Е. Опыт применения Кипферона у детей с хроническими запорами. Cons. Med. Хирургия. 2009; 1: 56–9.
10. Хавкин А.И. Микрофлора пищеварительного тракта. М., 2006.
11. Хаитов Р.М. Физиология иммунной системы. М., 2001.
12. Шендеров В.А. Микрофлора пищеварительного тракта – важнейший фактор поддержания микроэкологического гомеостаза хозяина. Клинич. питание. 2005; 2: 2–5.
13. Щеплягина Л.А., Круглова И.В., Лазарева Т.С. Дисбактериоз кишечника у детей: новые возможности терапии. Cons. Med. Педиатрия. 2009; 2: 15–8.

Болезнь Гоше у детей

О.С.Гундобина
Научный центр здоровья детей РАМН, Москва

Болезнь Гоше (БГ) – генетическое заболевание, обусловленное дефектом лизосомного фермента β-D-глюкозидазы. Врожденная недостаточность этого фермента ведет к накоплению глюкоцереброзида в клетках ретикулоэндотелиальной системы, особенно в печени, селезенке и костном мозге.

Эпидемиология

Частота БГ в общей популяции 1:40 000. Среди евреев-ашкенази (выходцев из Восточной Европы) частота встречаемости этого заболевания является более высокой: до 1 на 450 человек.

Классификация

В зависимости от клинического течения выделяют 3 типа БГ:
- тип 1 – ненейронопатический (самый частый);
- тип 2 – инфантильный, или острый нейронопатический;
- тип 3 – подострый нейронопатический.

При типах 2 и 3 в патологический процесс вовлекается нервная система, поэтому их называют нейронопатическими.

Этиология и патогенез

БГ наследуется по аутосомно-рецессивному типу. Ген β-глюкоцереброзидазы картирован на хромосоме (1q21). Описано около 200 различных мутаций, приводящих к дефекту фермента (снижению его стабильности или активности) и связанных с широким полиморфизмом клинических симптомов БГ.

Фермент β-D-глюкозидазы находится внутри лизосом и отвечает за расщепление сложного липида – глюкоцереброзида на глюкозу и церамид. В результате недостаточной активности лизосомной β-D-глюкозидазы не происходит полного расщепления глюкоцереброзидов и они накапливаются в макрофагах и моноцитах. Эти «нагруженные» липидами клетки и называются клетками Гоше.

Клинические признаки и симптомы

Клинические проявления **БГ типа 1** разнообразны. Возраст манифестации заболевания варьирует от 0 до 60 лет. БГ типа 1 имеет хроническое течение. Клиническая картина характеризуется прогрессирующим увеличением паренхиматозных органов (печени и селезенки), панцитопенией и патологией трубчатых костей скелета.

Основные клинические симптомы БГ типа 1:
- гепатоспленомегалия;
- геморрагический синдром;
- костные боли (костные кризы);
- нарушение подвижности в суставах, обусловленное асептическим некрозом;
- патологические переломы;
- задержка физического и полового развития;
- астенический синдром.

Характерна своеобразная гиперпигментация кожных покровов в области коленных и локтевых суставов. Спленомегалия является постоянным и наиболее ранним признаком БГ, при пальпации селезенка имеет плотную консистенцию. Гепатомегалия при БГ выражена в меньшей степени, чем спленомегалия, и развивается, как правило, в более поздние сроки. При прогрессировании БГ может развиться портальная гипертензия.

У большинства больных наблюдаются хронические боли в костях. При прогрессировании болезни могут быть патологические переломы, деформация головки бедренной кости, укорочение нижней конечности и нарушение походки. Характерны костные кризы, сопровождающиеся мучительными болями в костях, гиперемией и болезненностью в области суставов, резким снижением двигательной активности, лихорадкой, ознобом, полной утратой дееспособности. На пике криза отмечаются высокий лейкоцитоз и повышенная скорость оседания эритроцитов. Продолжительность кризов составляет от 12–36 ч до 5–15 дней. У большинства больных костные кризы развиваются спонтанно, в 15–40% случаев кризы могут наблю-

даться после перенесенной вирусной или других инфекций. Кризы могут быть обусловлены инфарктами в трубчатых костях (часто в дистальных отделах бедренных, проксимальных отделах большеберцовых и плечевых костей), а в других случаях могут развиваться и без клинически выраженного остеонекроза. Клиническая картина костного криза при БГ подобна картине остеомиелита. В тяжелых случаях БГ наблюдаются разрушения тел позвонков с последующим компрессионным переломом и образованием углового горба.

Основные симптомы заболевания при **БГ типа 2** возникают в первые 6 мес жизни. Клинический симптомокомплекс включает признаки поражения нервной системы и внутренних органов. На ранних стадиях заболевания отмечаются мышечная гипотония, задержка и регресс психомоторного развития. По мере прогрессирования болезни появляются спастичность с характерной для типа 2 ретракцией шеи, сгибанием конечностей, глазодвигательные нарушения с развитием сходящегося косоглазия, ларингоспазм и дисфагия. Характерны бульбарные нарушения с частыми аспирациями, приводящие к смерти больного от апноэ, аспирационной пневмонии или дисфункции дыхательного центра головного мозга. Тонико-клонические судорожные приступы, как правило, возникают на поздних стадиях болезни и резистентны к назначаемой противосудорожной терапии. Течение заболевания – быстро прогрессирующее с летальным исходом на 1–2-м году жизни.

Главной особенностью клинических проявлений **БГ типа 3** является то, что наряду с поражением паренхиматозных органов (спленомегалия, гепатомегалия) наблюдаются и неврологические проявления. Неврологические симптомы возникают, как правило, в возрасте от 6 до 15 лет и позже. Характерный симптом – парез мышц, иннервируемых глазодвигательным нервом, который длительное время может быть единственным неврологическим проявлением. Могут быть миоклонии, генерализованные тонико-клонические судороги. Постепенно прогрессирует экстрапирамидная ригидность, снижение интеллекта, тризм, лицевые гримасы, дисфагия, ларингоспазм. Интеллектуальные нарушения варьируют от незначительных изменений до тяжелой деменции. Возможно развитие мозжечковых нарушений, а также расстройства речи и письма, поведенческие изменения, эпизоды психоза. В большинстве случаев течение заболевания медленно прогрессирующее. Летальный исход наступает при тяжелых поражениях легких и печени. Продолжительность жизни больных при БГ типа 3 составляет 12–17 лет, но были описаны случаи выживания до 30–40 лет.

Диагноз и рекомендуемые клинические исследования

В настоящее время диагностика БГ складывается из ряда последовательных этапов:

- обнаружение характерных клинических признаков заболевания;
- измерение активности β-D-глюкозидазы в лейкоцитах;
- молекулярно-генетический анализ.

Помимо специфической диагностики существуют определенные изменения, выявляемые рутинными лабораторно-инструментальными методами.

У большинства пациентов с БГ отмечаются тромбоцитопения, лейкопения и анемия как проявления гиперспленизма.

При ультразвуковом исследовании (УЗИ) и магнитно-резонансной томографии печени и селезенки определяются очаги как с повышенной, так и с пониженной интенсивностью сигнала. Эти очаги являются зонами ишемии и фиброза из-за повышенной инфильтрации клетками Гоше.

У больных с нейронопатическими типами БГ изменения, выявляемые при электроэнцефалографии, неспецифичны.

На рентгенограммах при БГ выявляют: истончение надкостницы, эндостальную зубчатость и пониженную трабекулярность костной ткани. Дистальные метафизы бедра вздуваются в виде булавы или колбы, которые также известны в литературе как «колбочки Эрленмейера». У детей отмечено продольное расслоение коркового вещества и

Рис. 1. Проекции печени и селезенки (2006 г.).

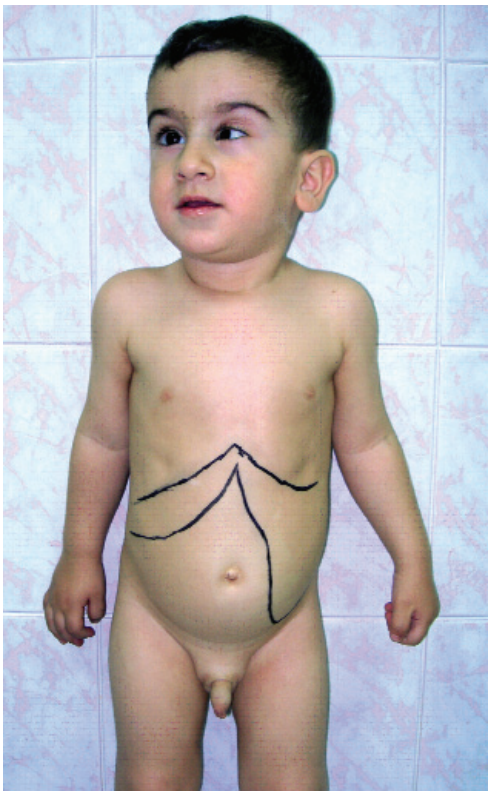

Рис. 2. Неврологические глазные симптомы пациента (2006 г.).

линейные костные периостальные отложения на поверхности диафизов трубчатых костей. Тяжесть поражения трубчатых костей различная – от наличия классических деформаций метафизов трубчатых костей до тяжелых патологических переломов, очагов литической деструкции и асептических некрозов головок бедренных костей.

Наиболее чувствительным методом выявления сниженной минеральной плотности костной ткани является денситометрия. При БГ она актуальна как для ранней диагностики системной остеопении, так и для мониторинга эффективности лечения.

Гистологическая картина структур нервной системы при БГ характеризуется дегенеративными изменениями в тельцах Ниссля, потерей паренхимы в глубоких слоях коры, таламусе, базальных ядрах и в мозжечке. При световой микроскопии обнаруживается небольшое количество клеток Гоше вокруг кровеносных сосудов. Ганглиоциты отечны и деформированы. Внутриклеточные отложения липидов отсутствуют в отличие от других болезней накопления. В нейронах не определяется отложение глюкоцереброзида.

Молекулярно-генетический анализ – точный метод диагностики болезни, а также гетерозиготных носителей мутаций в гене β-D-глюкозидазы. Выявление гетерозигот наиболее актуально для проведения пренатальной диагностики и генетического консультирования.

Пренатальная диагностика возможна путем определения активности β-D-глюкозидазы в культуре амниоцитов, биоптате и культуре хориона и методами ДНК-диагностики.

Дифференциальный диагноз. Для БГ типа 1 в зависимости от вида манифестации – разнообразные экзогенные и наследственные заболевания, сопровождающиеся висцеромегалией, острыми болями в костях, кровоточивостью (вирусный гепатит, остеомиелит, костный туберкулез, гемофилии, сфинголипидозы). Для БГ типа 2 и 3 – все инфантильные формы сфинголипидозов с гепатоспленомегалией (болезнь Ниман-Пика, типы A, C), GM1-ганглиозидоз, галактосиалидоз, болезнь Вольмана, болезнь Фарбера (атипичные формы), а также врожденная окуломоторная апраксия.

Патогенетическая терапия

Ферментозаместительная терапия является единственным эффективным методом лечения БГ, который купирует основные клинические проявления заболевания, улучшая качество жизни больных и не оказывая выраженных побочных эффектов. Имиглюцераза является аналогом β-D-глюкозидазы и производится с помощью ДНК-рекомбинантной технологии. Под действием имиглюцеразы происходит гидролиз гликолипида глюкоцереброзида до глюкозы и церамида по обычному пути метаболизма мембранных липидов. Имиглюцераза показана для длительной заместительной ферментотерапии у больных с подтвержденным диагнозом БГ без поражения нервной системы (тип 1) или с хроническим поражением нервной системы (тип 3), у которых имеются клинически значимые неневрологические проявления заболевания.

В связи с гетерогенностью БГ доза препарата для каждого пациента должна подбираться индивидуально и может повышаться или снижаться в зависимости от успешности достижения терапевтических целей на основании оценки клинических проявлений. Первоначальная доза имиглюцеразы составляет 30–60 ЕД/кг при БГ типа 1 и 120 ЕД/кг при БГ типа 3. Препарат вводится внутривенно капельно медленно 1 раз в 14 дней.

Симптоматическая терапия

Комплексная терапия проявлений остеопороза направлена на замедление и прекращение потери костной массы, повышение ее прочности, предотвращение переломов костей и включает назначение бисфосфонатов, альфакальцидола, солей кальция, остеогенона. Симптоматическая терапия скелетных осложнений БГ типа 1: анальгетики во время костных кризов, антибактериальная терапия. При хирургических вмешательствах существует повышенный риск кровотечения и инфицирования.

Методы эффективной терапии для типа 2 не описаны.

Оценка эффективности лечения

Контроль за течением заболевания у детей на фоне терапии проводится в соответствии с рекомендациями по ми-

нимально необходимому мониторингу состояния больных при БГ типа 1, разработанных Объединенной международной группой по изучению БГ (ICGG). При этом контроль за анализами крови необходимо проводить 1 раз в 3 мес, за размерами паренхиматозных органов (по данным УЗИ) 1 раз в 6 мес, а также при изменении дозировки или значительных клинических осложнениях. Контроль за состоянием костной ткани проводится 1 раз в год. Особую роль при проведении мониторинга в процессе патогенетического лечения БГ приобретает определение хитотриазидазы, которая синтезируется макрофагами и является маркерным ферментом лизосомных болезней. Показано определение активности хитотриазидазы на фоне ферментозаместительной терапии БГ 1 раз в 4 мес.

Осложнения и побочные эффекты лечения

У небольшого числа больных на фоне проведения ферментозаместительной терапии наблюдались нежелательные побочные эффекты, связанные с путем введения препарата: дискомфорт, зуд, жжение, отек в месте венепункции. Примерно у 3% больных были побочные эффекты, связанные с гиперчувствительностью, которые могут быть успешно преодолены снижением скорости инфузии или превентивным назначением антигистаминных препаратов.

Строго противопоказана ранее широко применявшаяся спленэктомия.

Прогноз

Прогноз при БГ типа 1 и 3 зависит от выраженности клинических проявлений. Назначение патогенетической терапии на ранних стадиях заболевания определяет благоприятный прогноз и улучшает качество жизни детей с БГ, предотвращая их инвалидизацию.

При БГ типа 2 прогноз крайне неблагоприятный (летальный исход на 1–2-м году жизни).

Рис. 3. Эхограмма правой доли печени (косое сканирование из правого подреберья).

Рис. 4. Эхограмма селезенки (косое сканирование по межреберьям).

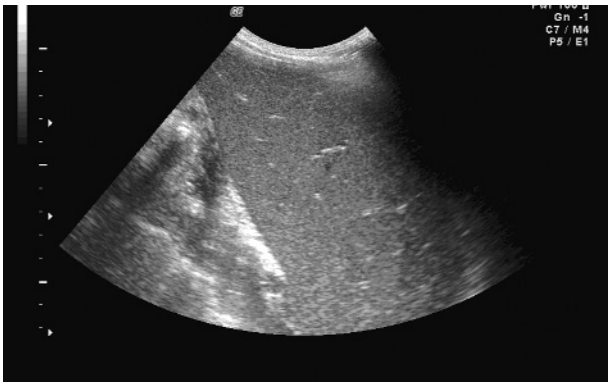

Клинический случай

Представляем описание клинического наблюдения течения БГ типа 3 на фоне проведения ферментозаместительной терапии.

Ребенок Артем Г., 1 год 6 мес, впервые поступил в отделение стационарозамещающих технологий (ОСЗТ) Научного центра здоровья детей (НЦЗД) РАМН 18 апреля 2006 г.

Анамнез жизни. Известно, что мальчик от 1-й физиологически протекавшей беременности, I срочных родов. Масса тела при рождении – 3330 г, длина – 54 см. Перенесенные заболевания: атопический дерматит, дисбактериоз кишечника, острая респираторная вирусная инфекция (ОРВИ). Семейный анамнез: отец и мать практически здоровы.

Анамнез болезни. С рождения наблюдается невропатологом по месту жительства по поводу перинатальной энцефалопатии. В возрасте 2 мес у ребенка впервые отмечено снижение уровня Hb до 106 г/л. По данным УЗИ, проведенного по месту жительства, – спленомегалия. Дальнейшего обследования не проводили. Получил 2 курса препаратов Fe (мальтофер, феррум-лек) без существенного эффекта. В 1 год 3 мес – Hb 99 г/л. Ребенок был госпитализирован в Морозовскую ДГКБ по поводу ОРВИ 01.2006 г. При обследовании выявлена гепатоспленомегалия. Проведена стернальная пункция и в пунктате обнаружены клетки Гоше. При исследовании активности лизосомных ферментов в Медико-генетическом научном центре РАМН (МГНЦ) от 21.02.2006 г.: отмечается снижение β-D-глюкозидазы до 1,8 нМ/мг/ч (норма 4,7–19) и повышение уровня хитотриазидазы до 9516 нМ/мл/час (норма 4,5–198). В результате проведенного обследования мальчику поставлен диагноз: БГ.

При поступлении в клинику состояние ребенка тяжелое. Вес 10,0 кг при росте 79 см. Отмечаются выраженная слабость, носовые кровотечения, влажный кашель, гепатоспленомегалия: печень выступает из-под реберья на +3,5–4,5 см, плотная; селезенка резко увеличена (до левой подвздошной области) +20 см из-под края реберной дуги, плотной консистенции (рис. 1). В неврологическом статусе: задержка темпов моторного развития, экспрессивная речь отсутствует, симптом Грефе, учащенное моргание, ограничение движения глазных яблок, альтернирующее сходящееся косоглазие; миатонический синдром, более выраженный в нижних конечностях; снижение сухожильных рефлексов (рис. 2).

При обследовании: снижение уровня Hb до 90 г/л, тромбоцитов до 114 тыс, в биохимии крови – аспартатаминотрансфераза 48 ЕД, креатинин 44 мкмоль/л, α-амилаза 99 ЕД, остальные показатели в норме. В МГНЦ проведен анализ гена β-D-глюкозидазы: выявлена мутация L444P в гомозиготном состоянии (характерна для БГ типа 3).

По данным УЗИ от 18.04.2006 г. (рис. 3, 4): желчный пузырь – размер 52×17 мм; стенки тонкие, форма правильная, просвет эхонегативен; поджелудочная железа изменена, смещена вправо, 7×6×8 мм, эхогенность паренхимы повышена за счет гиперэхогенных включений, резко неоднородная; печень увеличена: левая доля – 69 мм, I сегмент 25 мм (>25% от левой доли); правая доля – 100 мм, контур ровный, край несколько закруглен; паренхима – повышенной эхогенности, диффузная неоднородность за счет мелких гиперэхогенных включений, сосудистый рисунок умеренно обеднен; диаметр ствола воротной вены – 7 мм; селезенка: резко увеличена 180×90 мм, верхний полюс оттесняет поджелудочную железу вправо, паренхима – значительно повышенной эхогенности, мелкоочаговая диффузная неоднородность; ствол селезеночной вены – до 8 мм (расширен), кровоток при цветном доплеровском картировании и импульсной допплерометрии (ИД) в правильном направлении, скорость кровотока до 25–27 см/с (ускорена).

Рис. 5. Пациент при поступлении в 2008 г.

а *б*

Рис. 6. Эхограмма правой доли печени (на фоне проведения ФЗТ).

Рис. 7. Эхограмма селезенки.

На рентгенограмме бедренных костей: колбовидное расширение дистальных метафизов бедренных костей с истончением коркового слоя. Расширение и уплотнение зон препараторного обызвествления. Костных деструктивных изменений не выявлено.

Рентгенография органов грудной полости в прямой проекции: рентгенологические признаки диффузных интерстициальных изменений. Заключение пульмонолога: диффузные интерстициальные изменения в легких связаны с основным заболеванием. Консультация офтальмолога: косоглазие сходящееся альтернирующее частично-паретическое (парез отводящих глазодвигательных нервов на OU); ангиопатия сетчатки OU с дистонусом сосудов.

В связи с наличием неврологической симптоматики, ребенок консультирован психоневрологом. Заключение: Синдром ликвородинамических нарушений на резидуально-органическом фоне. БГ, тип 3.

С 18.04.06 г. проводится ферментозаместительная терапия (ФЗТ): имиглюцераза внутривенно капельно в дозе 400 ЕД (40 ЕД/кг) в ОСЗТ НЦЗД РАМН. С 07.2006 г. ребенок регулярно получает ФЗТ в Морозовской ДГКБ. Учитывая наличие неврологической симптоматики, выраженную гепатоспленомегалию, доза препарата была постепенно повышена до 1200 ЕД (120 ЕД/кг) 1 раз в 14 дней.

При поступлении в ОСЗТ 10.2006 г.: вес 11,5 кг, рост 81 см; печень +2,0+2,5+в/3 см, плотная; селезенка увеличена +12 см из-под края реберной дуги, плотной консистенции. В общем анализе крови – Hb 121 г/л; тромбоциты 214 тыс, в биохимии крови – все показатели в норме. При УЗИ отмечалась положительная динамика в виде сокращения линейных размеров печени [левая доля (ЛД) – 61 мм, правая доля (ПД) – 85 мм, I сегмент – 18 мм] и селезенки (135x45 мм). Эхокардиография от 25.10.06 г. Морфометрические и функциональные параметры сердца в пределах нормы. Крупные сосуды, клапаны не изменены, открытое овальное окно 2–3 мм, фальшхорда. *Анализ крови на хитотриазидазу от 12.2006 г.: 896 нМ/мл/ч.*

В Морозовской ДГКБ продолжена ФЗТ в дозе 1200 ЕД 1 раз в 14 дней – регулярно.

Контрольное обследование в ОСЗТ НЦЗД РАМН 03.2007 г.: вес 13 кг, рост 84 см; печень +2,0+2,5+в/3 см, плотная; селезенка +9 см из-под края реберной дуги, плотной консистенции. В общем анализе крови – Hb 125 г/л; тромбоциты 213 тыс., в биохимии крови – без патологии. По данным УЗИ: умеренная положительная динамика, характеризующаяся дальнейшим сокращением размеров селезенки до 127×43 мм.

Рентгенография грудного отдела позвоночника от 27.02.07 г.: на рентгенограмме отклонение оси позвоночника влево на уровне S1 (=7°), кифоз грудного отдела позвоночника =34° (при норме до 30°.), Т5 клиновидной формы, высота межпозвонковых пространств не снижена. Заключение: дисплазия позвоночника, кифосколиоз.

Анализ крови на хитотриазидазу от 06.06.2007 г.: 527,50 нМ/мл/ч.

При обследовании в клинике 08.2007 г.: состояние средней тяжести по заболеванию. Вес 14 кг. Объективно: печень +1,5–2 см, плотная, селезенка +8 см из-под края реберной дуги, плотная. В общем и биохимическом анализах крови – все показатели в норме. По УЗИ – без существенной динамики по сравнению с предыдущим обследованием (от 02.2007 г.).

С 08.2007 г. (в связи с ростом ребенка и увеличением массы тела) доза препарата была повышена до 1400 ЕД 1 раз в 14 дней.

На амбулаторном приеме в КДЦ НЦЗД РАМН ребенок был 01.2008 г. (3 года 4 мес) (рис. 5, а, б). Объективно: состояние средней степени тяжести. Вес 15,0 кг. Рост 95 см. Катаральных явлений нет. Кожные покровы смуглые, чистые. В легких дыхание проводится во все отделы, хрипов нет. Сердечные тоны звучные, ритмичные. Частота сердечных сокращений 90 уд/мин. Живот не увеличен, при пальпации мягкий, безболезненный. Печень +1,5–2,0 см, уплотнена. Селезенка умеренно увеличена до +3,5–4,0 см из подреберья, плотной консистенции. Стул – регулярный, оформленный. В неврологическом статусе: улучшение координаторных и двигательных навыков, нарастание мышечного тонуса.

По данным УЗИ (рис. 6, 7): желчный пузырь среднего размера, правильной формы, стенки тонкие, просвет эхонегативен; поджелудочная железа 12×8×13 мм, эхогенность повышена, неоднородная; печень: ЛД 60 мм, I сегмент 14 мм, ПД 94 мм, контур ровный, край острый; паренхима повышенной эхогенности, мелкоочаговая диффузная неоднородность, сосудистый рисунок незначительно обеднен; ствол воротной вены 7 мм; печеночные вены не изменены; селезенка 118×41 мм, па-

Рис. 8. Общий анализ крови в динамике.

Дата	Hb, г/л	Эритроциты, 10^{12}/л	Лейкоофилы, циты, 10^{9}/л	Эозинофилы, %	Базофилы, %	Нейтрофилы, %	Лимфоциты, %	Моноциты, %	Тромбоциты, 10^{9}/л	СОЭ, мм/ч
18.04.06	90	4,48	5,5	0,4	0,7	47,7	43,5	7,7	114	10
29.05.06	94	4,248	6,3	0,3	0,7	48,5	43,8	6,7	125	15
17.10.06	121	4,59	6,0	2,2	0,3	38,4	51,2	7,9	214	11
27.02.07	125	4,58	5,9	1,6	0,5	44,1	46,5	7,3	213	10
08.08.07	125	4,49	5,9	1,3	–	41,0	50,6	7,1	219	4

ренхима повышенной эхогенности, мелкоочаговая диффузная неоднородность, ствол селезеночной вены 6 мм, скорость кровотока при ИД до 12–13 см/с (норма).

За время наблюдения (в течение 20 мес) у пациента с БГ типа 3, получающего ФЗТ в высоких дозах (120 ЕД/кг 1 раз в 14 дней), характер клинической картины был следующим: ребенок вырос на 16 см, прибавил в весе 5 кг, при пальпации живот уменьшился в объеме, значительно сократились размеры селезенки и печени, нормализовались гематологические показатели (рис. 8), резко снизился уровень хитотриозидазы до 527,5 нМ/мл/ч, значительно улучшилась и картина УЗИ (сократились линейные размеры селезенки и печени, восстановилось соотношение I сегмента и левой доли печени, нормализовались допплерографические показатели портального кровотока, характер сосудистого рисунка печени стал более выраженным).

Отмечается выраженная положительная динамика со стороны центральной нервной системы в виде исчезновения симптома Грефе, нарастания мышечного тонуса, улучшения координаторных и двигательных навыков, идет активная наработка словарного запаса (более 50 слов).

Таким образом, регулярное проведение ФЗТ у данного ребенка привело к постепенному регрессу патологических изменений пораженных органов и восстановлению их функций. Кроме того, на фоне терапии было отмечено значительное улучшение показателей физического развития, снижение числа интеркуррентных заболеваний.

Список литературы

1. Baldellou A, Andria G, Campbell PE et al. Paediatric non-neuronopathic Gaucher disease: recommendations for treatment and monitoring. Eur J Pediatr 2004; 163 (2): 67–75.

2. Charrow J, Andersson HC, Kaplan P et al. Enzyme replacement therapy and monitoring for children with type 1 Gaucher disease: consensus recommendations. J Pediatr 2004; 144 (1): 112–20.

3. Charrow J, Esplin JA, Gribble TJ et al. Gaucher disease: recommendations on diagnosis, evaluation, and monitoring. Arch Intern Med 1998; 158 (16): 1754–60.

4. Grabowski GA, Hopkin RJ. Enzyme therapy for lysosomal storage disease: Principles, practice, and prospects. Annu Rev Genomics Hum Genet 2003; 4: 403–36.

5. Grabowski GA, Horowitz M. Gaucher's disease: molecular, genetic, and enzymological aspects. Baillieres Clin Haematol 1997; 10: 635–56.

6. Meikle PJ, Hopwood JJ, Clague AE, Carey WF. Prevalence of lysosomal storage disorders. JAMA 1999; 281: 249–54.

7. Pastores GM, Barnett NL, Bathan P et al. A neurological symptom survey of patients with type 1 Gaucher disease. J Inherit Metab Dis 2003; 26: 641–5.

8. Pastores GM, Weinreb NJ, Aerts H et al. Therapeutic goals in the treatment of Gaucher disease. Supp Semin Hematol 2004; 41 (4): 4–14.

9. Vellodi A, Bembi B, Villemeur TB et al. Neuronopathic Gaucher disease task force of the European working group on Gaucher disease. Management of neuronopathic Gaucher disease: a European consensus. J Inherit Metab Dis 2001; 24: 319–27.

10. Weinreb NJ, Deegan P, Kacena KA et al. Life expectancy in Gaucher disease type 1. Am J Hematol 2008; 83: 896–900.

*