Consilium4(2008).qxd 5/14/08 3:40 PM Page 9

Ортотопическая кишечная цистопластика после радикальной цистэктомии

М.И.Коган, О.Н.Васильев, А.В.Мариков
Кафедра урологии Ростовского государственного медицинского университета, Ростов-на-Дону

Радикальная цистэктомия (РЦЭ) является стандартным методом лечения инвазивного рака и второй линией терапии поверхностного рака мочевого пузыря [1]. Первичная цель радикальной хирургии рака мочевого пузыря (РМП) – излечение, поэтому чтобы уменьшить вероятность местного рецидива опухоли во время цистэктомии обязательна максимально широкая резекция паравезикальных тканей. Однако достижение этой цели может быть потенциально поставлена под угрозу хирургическими манипуляциями, направленными на максимальное сохранение органа или механизма потенции [2]. Кроме того, поражение опухолью шейки мочевого пузыря и простатической стромы считается значительным фактором риска развития уретрального рецидива [3]. К настоящему времени разработаны разные виды деривации мочи после цистэктомии, однако ортотопическая неоцистопластика лучше всего моделирует врожденный мочевой пузырь, обеспечивая адекватную емкость созданного резервуара, функцию его опорожнения и лучшее качество жизни пациентов [4]. Имеются сообщения о безопасности и отдаленной надежности данного вида деривации мочи [5, 6], а также об его преимуществах перед инконтинентными методиками (отмечается улучшение качества жизни), хотя этот вопрос остается предметом дискуссии [7–9]. Описываются несколько методик ортотопической кишечной цистопластики в разных модификациях, однако самыми популярными являются методики Studer'a, Hautmann'a и сигмоцистопластика [1, 4].

Мы наблюдали за пациентами, перенесшими РЦЭ с ортотопической кишечной цистопластикой. Определяли вероятность и структуру рецидивирования заболевания, оценивали выживаемость с учетом патогистологической стадии заболевания, исследовали послеоперационные ранние и отдаленные осложнения, качество жизни пациентов.

Материалы и методы

С 1995 по 2008 г. пролечено 192 больных РМП стандартным хирургическим подходом в виде РЦЭ, расширенной тазовой лимфаденэктомии и деривации мочи.

Ортотопическая кишечная цистопластика произведена 99 пациентам, гетеротопическая – 39 и альтернативные методы деривации мочи выполнены 54 больным. Распределение больных по стадиям в соответствии с классификацией TNM, видам произведенной цистэктомии и ортотопической цистопластики представлено в табл. 1.

Всем пациентам с позитивными лимфатическими узлами проводилась вторая линия лечения – системная химиотерапия (10 случаев) и лучевая терапия (2 случая).

Ортотопическую неоцистопластику выполняли пациентам с дооперационными показателями креатинина крови менее 200 мкмоль/л, Hb не менее 100 г/л, нормальной дооперационной функцией кишечника.

Все пациенты в дооперационном периоде были оценены при помощи трансуретральной резекции для исключения инвазии опухоли в параколликулярную зону уретры. Послеоперационные осложнения были определены как ранние (в течение 30 дней после хирургического вмешательства) и отдаленные (более чем 30 дней после хирургического вмешательства). Нами проанализированы случаи послеоперационной летальности, определенные как смерть в течение 30 дней после хирургического вмешательства. Структура начального рецидива болезни была оценена как первичный отдаленный или местный признак, подтвержденный лучевыми методами диагностики. Канцерспецифическую выживаемость оценивали с помощью кривых Kaplan–Meier. Качество жизни (дневная и ночная континенция мочи, эректильная функция, социальная адаптация пациента) исследовали с помощью анкети-

Таблица 1. Распределение больных в соответствии с классификацией TNM

Признак	Тонкая кишка – Studer		Толстая кишка – сигмоцистопластика	
	абс.	%	абс.	%
T1, Tis. Первичная РЦЭ – 11. Вторичная РЦЭ – 11	18	18,1	5	5,1
T2 – 4. Первичная РЦЭ – 53. Вторичная РЦЭ – 24	43	43,4	33	33,3
Гистопатологическая стадия				
T1	16	26,2	5	13,1
Tis	1	1,6	–	
T2	32	52,4	20	52,6
T3a	4	6,5	4	10,5
T3в	3	4,9	3	7,85
T4a	4	6,5	6	15,7
T4в	1	1,6	–	
G1	1	1,6	1	2,6
G2	28	45,9	14	36,9
G3	25	41	21	55,3
G4	7	11,5	2	5,2
Cis+	9	14,7	4	10,5
N+	8	13,1	2	5,2
РПЖ+	7	11,4	5	13,1
РПЖ-	54	88,6	33	86,9

Consilium4(2008).qxd 5/14/08 3:40 PM Page 10

Таблица 2. Ранние послеоперационные осложнения у пациентов, перенесших хирургическое вмешательство

Осложнение	Число больных	
	абс.	%
Желудочно-кишечное кровотечение	2	7,4
Острая тонкокишечная непроходимость	2	7,4
Острая толстокишечная непроходимость	1	3,7
Несостоятельность межкишечного анастомоза	10	37
Несостоятельность уретерорезервуароанастомоза	4	14,8
Перитонит, эвентерация	2	7,4
Сепсис	3	11,2
Пневмония	2	7,4
Тромбоз артерий нижних конечностей	1	3,7
Всего...	27	100

Таблица 3. Отдаленные послеоперационные осложнения

Осложнение	Число больных	
	абс.	%
Острый инфаркт миокарда	2	12,5
Тромбофлебит нижних конечностей	1	6,25
Рак лоханки правой почки	1	6,25
Легочное кровотечение	1	6,25
Перитонит	1	6,25
Хроническая почечная недостаточность	1	6,25
Стриктура уретерорезервуароанастомоза	6	37,5
Стриктура уретерорезервуароанастомоза	1	6,25
Камень резервуара	1	6,25
Послеоперационная вентральная грыжа	1	6,25
Всего...	16	100

Таблица 4. Канцерспецифические результаты у больных с ортопедической цистопластикой

Канцерспецифические результаты	Число случаев	Случаи смерти
МР	5	4
Отдаленные метастазы	9	9
Всего...	14 (14,1%)	13 (13,1%)
Средний срок после операции до момента развития МР, метастазов или смерти, мес	29,2 (6–72)	27,2 (6–72)

Примечание. МР – местный рецидив.

рования пациентов (модифицированная нами стандартная анкета MOS-SF-36).

Результаты исследования

Среди 192 пациентов ортотопическая цистопластика проведена в 99 случаях (у 96 мужчин и у 3 женщин). Средний возраст пациентов, подвергнутых РЦЭ и ортотопической кишечной цистопластике составил 57 лет (диапазон 38–76). Ранние послеоперационные осложнения отмечены у 27 (27,2%) пациентов (табл. 2).

Преобладали инфекционно-септические осложнения, 80% из которых были отмечены в период (1995–1997 гг.) освоения техники операции и ведения послеоперационного периода. Повторное хирургическое вмешательство по поводу данных осложнений потребовалось в 50% случаев. Послеоперационная летальность за 1995–2008 гг. составила 7%. Следует отметить, что совершенствование технических навыков и внедрение новых технологических приемов РЦЭ с ортотопической цистопластикой и ведением послеоперационного периода в последние 5 лет способствовали значительному снижению послеоперационной смертности до 2%, что соответствует лучшим мировым результатам [10, 11]. Отдаленные послеоперационные осложнения представлены в табл. 3.

Наиболее частым осложнением являются стриктуры уретерорезервуароанастомозов, которые потребовали во всех случаях выполнения трансуретральной резекции, что привело к восстановлению адекватного пассажа мочи по нижним мочевым путям у всех пациентов.

Канцерспецифические результаты у больных с ортотопической цистопластикой представлены в табл. 4.

Возникновение местного рецидива (МР) опухоли и отдаленного метастазирования отмечается в большинстве случаев в ближайшие 2 года после операции.

Пятилетняя канцерспецифическая летальность составила 13,1%. Структура летальности в зависимости от стадии TNM представлена в табл. 5.

Возникновение МР после ортотопической кишечной цистопластики отмечается преимущественно у пациентов с местно-распространенным РМП, тогда как при поверхностном и локальном мышечно-инвазивном раке превалирующей причиной летального исхода является отдаленное метастазирование. Статистической зависимости возникновения отдаленного метастазирования от патогистологической стадии заболевания не выявлено (p<0,05).

Пятилетняя канцерспецифическая выживаемость у пациентов с поверхностным РМП (T1) составила 89%, тогда как у пациентов с мышечно-инвазивным (T2) и местно-распространенным (T3–T4) раком данные показатели ранжировались от 71 до 37% (см. рисунок).

При оценке качества жизни больных полная континенция мочи в дневное время отмечена у 78 (68,7%) пациентов из 99 и еще у 5 (5,1%) имели место редкие эпизоды недержания мочи (при перерастяжении неоциста), что требовало периодического применения прокладок. Полная ночная континенция выявлена в 43% случаев, что соответствует данным мировых исследований [12]. У 45 (46,8%) мужчин из 96 удалось сохранить эректильную функцию, что обеспечивало полную социальную и семейную адаптацию.

Выводы

Продолжают совершенствоваться и внедряются новые методы дерива-

Таблица 5. Структура летальности

Число пациентов	TNM-стадия	Продолжительность жизни после РЦЭ, мес	Причина смерти	
			Mts	MP
1	pT1N0M0G3	72	+	–
1	pT1N1M0G3	31	+	–
1	pT2aN0M0G2	6	+	–
1	pT2aN0M0G3	24	+	–
1	pT2bN0M0G3	28	–	+
4	pT2bN0M0G3	28, 30, 16, 22	+	–
1	pT2bN0M0G3+CIS	10	+	–
1	pT3aN0M0G3	24	–	+
1	pT3bN0M0G3	16	–	+
1	pT4aN0M0G3	72	–	+

Consilium4(2008).qxd 5/14/08 3:40 PM Page 11

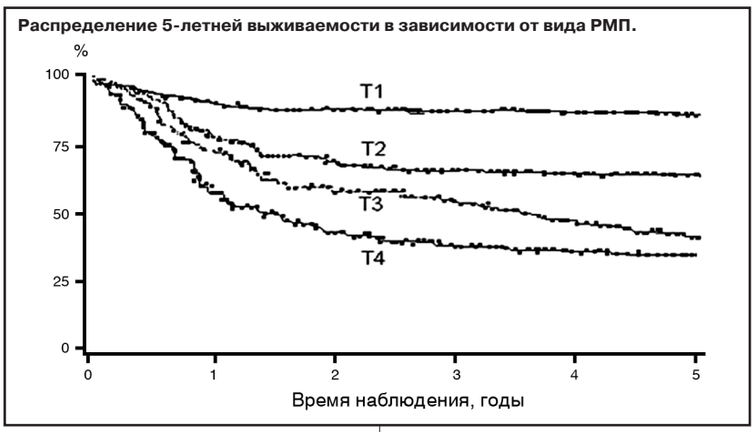

ции мочи, однако не существует идеального способа замены врожденного мочевого пузыря. Однако результаты собственных исследований и данные литературы позволяют утверждать, что ортотопическая цистопластика может быть выполнена эффективно и безопасно, с низким уровнем осложнений и хорошими отдаленными функциональными результатами. Развитие МР отмечается преимущественно у пациентов с местно-распространенным РМП. Тем не менее, учитывая хорошую 5-летнюю выживаемость в данной группе пациентов, выполнение ортотопической кишечной цистопластики у пациентов с Т3–Т4 оправдано. Ортотопическая цистопластика, по данным мониторинга, обеспечивает хорошее качество жизни больных в отдаленные сроки после цистэктомии. Около 50% больных нашей клиники получают ортотопический мочевой резервуар после цистэктомии и мы предпочитаем этот метод существующим способам деривации мочи.

Литература
1. Kim HL, Steinberg GD. The current status of bladder preservation in the treatment of muscle invasive bladder cancer. J Urol 2000; 164: 627.
2. Stenzl A, Jarolim L, Coloby P et al. Urethra-sparing cystectomy and orthotopic urinary diversion in women with malignant pelvic tumors. Cancer 2001; 92: 1864.
3. Stein JP, Esrig D, Freeman JA et al. Prospective pathologic analysis of female cystectomy specimens: risk factors for orthotopic diversion in women. Urology 1998; 51: 951.
4. Benson MC, Olsson CA. Continent urinary diversion. In: Campbell's Urology, 7th ed. Ed. P.C.Walsh, A.B.Retik, E.D.Vaughan, Jr., A.J.Wein. Philadelphia: W.B.Saunders Co. 1998; 3 (chapt. 103): 3190–245.
5. Hautmann RE, de Petriconi R, Gottfried HW et al. The ileal neobladder: complications and functional results in 363 patients after 11 years of followup. J Urol 1999; 161: 422.
6. Grossfeld GD, Carroll PR. Orthotopic urinary diversion with the ileal neobladder. Tech Urol 2006; 7: 196.
7. Gburek BM, Lieber MM, Blute ML. Comparison of Studer ileal neobladder and ileal conduit urinary diversion with respect to perioperative outcome and late complications. J Urol 1998; 160: 721.
8. Parekh DJ, Gilbert WB, Smith JAJr. Functional lower urinary tract voiding outcomes after cystectomy and orthotopic neobladder. J Urol 2000; 163: 56.
9. McGuire MS, Grimaldi G, Grotas J, Russo P. The type of urinary diversion after radical cystectomy significantly impacts on the patient's quality of life. Ann Surg Oncol 2000; 7:4.
10. Rosario DJ, Becker M, Anderson JB. The changing pattern of mortality and morbidity from radical cystectomy. BJU Int 2000; 85: 427.
11. Stein JP, Lieskovsky G, Cote R et al. Radical cystectomy in the treatment of invasive bladder cancer: long-term results in 1,054 patients. J Clin Oncol 2001; 19: 666.
12. Kyung Seop Lee, Montie JE, Dunn RL, Lee CT. Hautmann and Studer orthotopic neobladders: a contemporary experience. J Urol 2003; 169: 2188–91.

Применение ботулинического токсина типа А у больных с идиопатической детрузорной гиперактивностью

Е.Б.Мазо, Г.Г.Кривобородов, А.В.Васильев
Кафедра урологии ГОУ ВПО РГМУ Росздрава, Москва

Введение

По определению Международного общества по удержанию мочи, синдром гиперактивного мочевого пузыря включает в себя ургентность (повелительное, императивное мочеиспускание) без или с недержанием мочи, а также часто в сочетании с учащенным мочеиспусканием и ноктурией.

Проведенные эпидемиологические исследования показали, что гиперактивный мочевой пузырь входит в десятку самых распространенных заболеваний, опережая такие хорошо известные болезни, как сахарный диабет, язвенная болезнь желудка и двенадцатиперстной кишки. Значимость указанного заболевания определяется не только его высокой частотой, но и существенным снижением качества жизни больных. В основе гиперактивного мочевого пузыря лежит гиперактивность детрузора нейрогенного или идиопатического характера. Нейрогенная детрузорная гиперактивность является следствием неврологических заболеваний. Идиопатическая детрузорная гиперактивность означает, что причина непроизвольных сокращений не известна. Именно эта форма гиперактивного мочевого пузыря чаще встречается в клинической практике [1].

Методы лечения больных с идиопатической детрузорной гиперактивностью включают биологическую обратную связь, поведенческую терапию и использование медикаментов антихолинергического механизма действия. Несмотря на определенные успехи этих видов лечения, многие больные не удовлетворены их результатами. В последние годы для лечения такой категории больных используют инъекции ботулинического токсина типа А (БТ-А) в детрузор. Механизм действия БТ-А заключается в пресинаптической блокаде освобождения ацетилхолина, что приводит к хемоденервации гладкомышечных волокон детрузора [2]. Клиническим эффектом такого механизма действия является уменьшение ургентности и урежение мочеиспусканий.

Материалы и методы

Введение БТ-А в детрузор выполнено 8 больным (3 мужчин и 5 женщин) с идиопатической детрузорной гиперактивностью. Средний