Consilium4(2008).qxd 5/14/08 3:40 PM Page 11

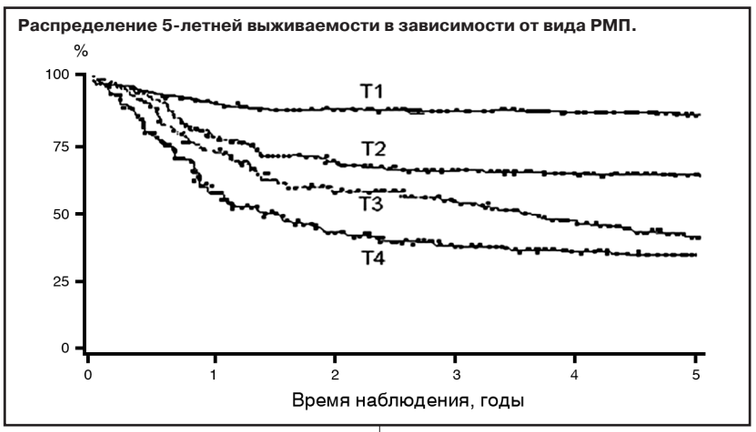

ции мочи, однако не существует идеального способа замены врожденного мочевого пузыря. Однако результаты собственных исследований и данные литературы позволяют утверждать, что ортотопическая цистопластика может быть выполнена эффективно и безопасно, с низким уровнем осложнений и хорошими отдаленными функциональными результатами. Развитие МР отмечается преимущественно у пациентов с местно-распространенным РМП. Тем не менее, учитывая хорошую 5-летнюю выживаемость в данной группе пациентов, выполнение ортотопической кишечной цистопластики у пациентов с Т3–Т4 оправдано. Ортотопическая цистопластика, по данным мониторинга, обеспечивает хорошее качество жизни больных в отдаленные сроки после цистэктомии. Около 50% больных нашей клиники получают ортотопический мочевой резервуар после цистэктомии и мы предпочитаем этот метод существующим способам деривации мочи.

Литература
1. Kim HL, Steinberg GD. The current status of bladder preservation in the treatment of muscle invasive bladder cancer. J Urol 2000; 164: 627.
2. Stenzl A, Jarolim L, Coloby P et al. Urethra-sparing cystectomy and orthotopic urinary diversion in women with malignant pelvic tumors. Cancer 2001; 92: 1864.
3. Stein JP, Esrig D, Freeman JA et al. Prospective pathologic analysis of female cystectomy specimens: risk factors for orthotopic diversion in women. Urology 1998; 51: 951.
4. Benson MC, Olsson CA. Continent urinary diversion. In: Campbell's Urology, 7th ed. Ed. P.C.Walsh, A.B.Retik, E.D.Vaughan, Jr., A.J.Wein. Philadelphia: W.B.Saunders Co. 1998; 3 (chapt. 103): 3190–245.
5. Hautmann RE, de Petriconi R, Gottfried HW et al. The ileal neobladder: complications and functional results in 363 patients after 11 years of followup. J Urol 1999; 161: 422.
6. Grossfeld GD, Carroll PR. Orthotopic urinary diversion with the ileal neobladder. Tech Urol 2006; 7: 196.
7. Gburek BM, Lieber MM, Blute ML. Comparison of Studer ileal neobladder and ileal conduit urinary diversion with respect to perioperative outcome and late complications. J Urol 1998; 160: 721.
8. Parekh DJ, Gilbert WB, Smith JAJr. Functional lower urinary tract voiding outcomes after cystectomy and orthotopic neobladder. J Urol 2000; 163: 56.
9. McGuire MS, Grimaldi G, Grotas J, Russo P. The type of urinary diversion after radical cystectomy significantly impacts on the patient's quality of life. Ann Surg Oncol 2000; 7:4.
10. Rosario DJ, Becker M, Anderson JB. The changing pattern of mortality and morbidity from radical cystectomy. BJU Int 2000; 85: 427.
11. Stein JP, Lieskovsky G, Cote R et al. Radical cystectomy in the treatment of invasive bladder cancer: long-term results in 1,054 patients. J Clin Oncol 2001; 19: 666.
12. Kyung Seop Lee, Montie JE, Dunn RL, Lee CT. Hautmann and Studer orthotopic neobladders: a contemporary experience. J Urol 2003; 169: 2188–91.

Применение ботулинического токсина типа А у больных с идиопатической детрузорной гиперактивностью

Е.Б.Мазо, Г.Г.Кривобородов, А.В.Васильев
Кафедра урологии ГОУ ВПО РГМУ Росздрава, Москва

Введение

По определению Международного общества по удержанию мочи, синдром гиперактивного мочевого пузыря включает в себя ургентность (повелительное, императивное мочеиспускание) без или с недержанием мочи, а также часто в сочетании с учащенным мочеиспусканием и ноктурией.

Проведенные эпидемиологические исследования показали, что гиперактивный мочевой пузырь входит в десятку самых распространенных заболеваний, опережая такие хорошо известные болезни, как сахарный диабет, язвенная болезнь желудка и двенадцатиперстной кишки. Значимость указанного заболевания определяется не только его высокой частотой, но и существенным снижением качества жизни больных. В основе гиперактивного мочевого пузыря лежит гиперактивность детрузора нейрогенного или идиопатического характера. Нейрогенная детрузорная гиперактивность является следствием неврологических заболеваний. Идиопатическая детрузорная гиперактивность означает, что причина непроизвольных сокращений не известна. Именно эта форма гиперактивного мочевого пузыря чаще встречается в клинической практике [1].

Методы лечения больных с идиопатической детрузорной гиперактивностью включают биологическую обратную связь, поведенческую терапию и использование медикаментов антихолинергического механизма действия. Несмотря на определенные успехи этих видов лечения, многие больные не удовлетворены их результатами. В последние годы для лечения такой категории больных используют инъекции ботулинического токсина типа А (БТ-А) в детрузор. Механизм действия БТ-А заключается в пресинаптической блокаде освобождения ацетилхолина, что приводит к хемоденервации гладкомышечных волокон детрузора [2]. Клиническим эффектом такого механизма действия является уменьшение ургентности и урежение мочеиспусканий.

Материалы и методы

Введение БТ-А в детрузор выполнено 8 больным (3 мужчин и 5 женщин) с идиопатической детрузорной гиперактивностью. Средний

Consilium4(2008).qxd 5/14/08 3:40 PM Page 12

возраст больных составил 36,5 года (от 18 до 58 лет). Больные предъявляли жалобы на учащенное мочеиспускание в течение дня и ночи, ургентные позывы и эпизоды ургентного недержания.

Все больные получали холинолитики не менее 3 мес, однако эти препараты не были эффективными. Каждый пациент был информирован о процедурах обследования и особенностях лечения и подписал информированное согласие.

Обследование включало микроскопическое и культуральное исследование мочи, ультрасонографию почек, мочевого пузыря и предстательной железы у мужчин с определением объема остаточной мочи, экскреторную урографию, цистоскопию и комплексное уродинамическое обследование. Оценивали следующие уродинамические параметры: максимальную цистометрическую емкость, максимальное детрузорное давление, объем жидкости, вызывающий первое непроизвольное сокращения детрузора, и амплитуду максимального непроизвольного сокращения детрузора. Число мочеиспусканий, объем мочеиспускания, число ургентных позывов и эпизодов ургентного недержания мочи регистрировали на основании дневника мочеиспусканий не менее чем за 72 ч. Уродинамическое исследование выполняли согласно стандартам, рекомендованным Международным обществом по удержанию мочи [3]. Для исключения неврологических заболеваний как причины ургентного мочеиспускания больные были осмотрены неврологом и по показаниям им выполняли специальные методы исследования (компьютерную или магнитно-резонансную томографию головного и спинного мозга, соматосенсорные вызванные потенциалы и др.).

У всех больных использовали 100 ЕД БТ-А, который разводили в 20 мл физиологического раствора. Раствор вводили в 20 точек, за исключением зоны треугольника Льетто, под эпидуральной анестезией во время цистоскопии (см. рисунок). В каждый участок вводили по 1 мл раствора (5 ЕД) с помощью эндоинжектора с дистальной иглой (N-DO Physion) №4 по Шарьеру на глубину 0,2–0,4 см. Перед процедурой выполняли однократную инъекцию антибиотика цефалоспоринового ряда. После процедуры мочевой пузырь дренировали катетером Folly в течение 1 сут.

Эффективность лечения оценивали через 1 и 3 мес на основании дневника мочеиспусканий. Уменьшение симптомов ургентного и учащенного мочеиспускания на 75% и более от исходных значений оценивали как хороший результат, снижение симптомов более чем на 50% и менее чем на 75% – как удовлетворительный, снижение симптомов менее чем на 50% – как отсутствие эффекта от лечения. Качество жизни оценивали на основании шкалы Quality of life анкеты I-PSS. Уродинамические параметры определяли через 1 мес после введения БТ-А. На протяжении 1 мес после лечения проводили мониторинг остаточной мочи с периодичностью 2 раза в неделю.

Динамика клинических симптомов до и после внутридетрузорных инъекций БТ-А у больных с идиопатической детрузорной гиперактивностью

Показатель	До лечения	После лечения	
		через 1 мес	через 3 мес
Число мочеиспусканий в сутки	18,9±4,3	7,0±1,4*	7,1±1,6*
Число ургентных позывов и эпизодов ургентного недержания мочи	4,6±2,1	0,9±0,98	1,1±0,48
Индекс качества жизни	4,3±0,92	1,25±0,6*	2,1±1,0*

Примечание. *p<0,05 по сравнению с показателем до лечения.

Схема введения БТ-А в детрузор.

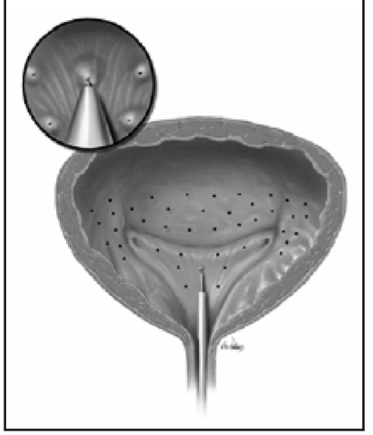

Результаты

Через 1 мес после инъекции БТ-А в детрузор у всех больных отмечен положительный результат. Так, 3 больных имели улучшение симптомов более чем на 75% от исходных значений (хороший результат). Улучшение симптомов более чем на 50%, но менее 75% (удовлетворительный результат) от исходных значений имело место у 5 больных. Через 3 мес хороший результат отмечен у 3 больных, у 4 – удовлетворительный и у 1 – рецидив симптомов идиопатической детрузорной гиперактивности.

Через 1 мес после лечения среднее число мочеиспусканий в сутки уменьшилось с 18,9±4,3 (15–25) до 7,0±1,4 (5–10) и через 3 мес составило 7,1±1,6 (5–12). Среднее число ургентных позывов и эпизодов ургентного недержания мочи через 1 мес после лечения сократилось с 4,6±2,1 (2–8) до 0,9±0,98 (0–2) и через 3 мес составило 1,1±0,48 (от 0 до 2). Среднее значение показателя качества жизни до лечения составило 4,3±0,92 (от 3 до 6), через 1 мес 1,25±0,6 (от 0 до 2) и через 3 мес 2,1±1,0 (от 1 до 4; см. таблицу). У всех больных через 1 мес после введения БТ-А отмечена положительная динамика уродинамических показателей. Все больные после введения БТ-А в детрузор удерживали мочу и мочились без остаточной мочи. Побочных эффектов, связанных со специфическим действием БТ-А, не отмечено.

Обсуждение

Идиопатическая детрузорная гиперактивность представляет собой одну из форм гиперактивного мочевого пузыря и является относительно распространенным клиническим состоянием, проявляющимся ургентным и учащенным мочеиспусканием. Несмотря на доброкачественный характер заболевания, симптомы идиопатической детрузорной гиперактивности резко ухудшают качество жизни больных, оказывая негативное влияние на их эмоциональное и психологическое состояние, социальную и трудовую активность, и в связи с этим ухудшают экономическое положение больных.

Предполагают, что причиной идиопатической детрузорной гиперактивности являются изменения в миоцитах детрузора с нарушением межклеточных соединений, выступающих в качестве проводящих путей. Спонтанные или спровоцированные сокращения отдельных миоцитов могут вызвать синхронное сокращение значительного числа мышечных клеток, что приводит к непроизвольным сокращениям детрузора в фазу наполнения мочевого пузыря [4, 5].

Большинству больных с идиопатической детрузорной гиперактивностью назначают медикаментозное лечение. Основной группой лекарственных средств, применяемых для лечения идиопатической детрузорной гиперактивности, являются антихолинергические препараты. Эти препараты блокируют М-холинорецепторы с разной степенью

Consilium4(2008).qxd 5/14/08 3:40 PM Page 13

органной специфичности и избирательности в отношении разных подтипов этих рецепторов.

Медикаментозная терапия М-холиноблокаторами является основным направлением при лечении идиопатической детрузорной гиперактивности [6]. Однако неэффективность применения препаратов данной группы и в ряде случаев высокая частота последующего рецидивирования заболевания позволяют говорить о рефрактерной к М-холиноблокаторам идиопатической детрузорной гиперактивности.

Всем больным, участвовавшим в данном исследовании, первоначально проводилась медикаментозная терапия М-холиноблокаторами в течение 90 дней, однако несмотря на длительное лечение, оно оказалось неэффективным. Поэтому у этих больных с рефрактерной к М-холиноблокаторам идиопатической детрузорной гиперактивностью внутридетрузорные инъекции БТ-А были последним методом медикаментозного лечения.

БТ-А – один из наиболее сильно действующих биологических токсинов, продуцируемый *Clostridium botulinum*. По своей структуре БТ-А состоит из нейротоксина и нетоксичных белков. В результате внутримышечной инъекции БТ-А возникает временная хемоденервация и расслабление мышцы. Кроме того, имеются данные о том, что БТ-А снижает афферентную импульсацию от мышечных веретен, тем самым непосредственно подавляя нервную активность, приводящую к спастичности [7]. Общая продолжительность временного расслабления и денервации скелетных мышц до полного восстановления мышечной силы составляет 3–6 мес. В гладких мышцах этот эффект сохраняется дольше, что обусловливает перспективность применения данного вида лечения у больных с идиопатической детрузорной гиперактивностью.

P.Radziszewski и соавт. первыми описали применение БТ-А у 7 больных с идиопатической детрузорной гиперактивностью и ургентным недержанием мочи. Предварительное лечение антихолинергическими препаратами оказалось неэффективным у всех больных. В 10–15 участков детрузора, избегая треугольник мочевого пузыря, вводили 300 ЕД БТ-А. Число мочеиспусканий за 1 сут уменьшилось с 13,7 до 6,4. Все больные удерживали мочу и мочились без остаточной мочи [8].

Нередко после введения в детрузор 300 ЕД БТ-А больные имеют остаточную мочу и вынуждены опорожнять мочевой пузырь с помощью интермиттирующей катетеризации мочевого пузыря. Поэтому в последние годы изучают возможность применения 100 ЕД БТ-А у больных с идиопатической детрузорной гиперактивностью в отношении степени выраженности и длительности положительного эффекта, а также побочных эффектов.

Наш опыт внутридетрузорных инъекций 100 ЕД БТ-А у больных с идиопатической детрузорной гиперактивностью свидетельствует о высокой эффективности и хорошей переносимости этого метода лечения. Анализируя результаты лечения 8 больных, следует отметить, что через 1 мес у всех пациентов отмечено уменьшение симптомов ургентного и учащенного мочеиспускания более чем на 50%. При этом число мочеиспусканий в течение 1 сут и индекс качества жизни достигли значений статистической достоверности. Важно отметить, что при уродинамическом исследовании, выполненном через 1 мес после лечения, детрузорная гиперактивность отсутствовала у всех больных. Мониторинг не выявил наличия остаточной мочи. При наблюдении до 3 мес рецидив симптомов ургентного и учащенного мочеиспускания отмечен только у 1 больной.

Мы не наблюдали каких-либо осложнений во время инъекций БТ-А в детрузор и в раннем периоде после его введения.

Таким образом, внутридетрузорные инъекции 100 ЕД БТ-А являются эффективным методом лечения больных с рефрактерной к М-холиноблокаторам идиопатической детрузорной гиперактивностью. Важными преимуществами метода являются простая техника введения, хороший терапевтический эффект препарата и отсутствие побочных эффектов.

Литература

1. Milsom I, Abrams P, Cardozo L et al. How widespread are the symptoms of an overactive bladder and how are they managed? A population-based prevalence study. BJU Int 2001; 87: 760–6.

2. Schurch B, Stohrer M, Kramer G et al. Botulinum toxin-A for treating detrusor hyperreflexia in spinal cord injured patients: a new alternative to anticholenergic drugs. J Urol 2000; 164: 692–7.

3. Abrams P, Cardozo L, Fall M et al. The Standardisation of Terminology of lower urinary tract function: Report from the Standardisation Sub-committee of the International Continence Society. Neurourol Urodynam 2002; 21: 167–78.

4. Brading AF. A myogenic basis for the overactive bladder. Urology 1997; 50 (suppl. 6A): 55.

5. Boone TB, Payne CK, Gormlrey. Diagnosis and treatment of urge incontinence. AUA News 2000; 5 (6): 9–10.

6. Appell RA, Diokno A, Antoci J et al. One-year, prospective, open-label trial of controlled-release oxybutinin for overactive bladder in a community-based population [abstract]. Neurourol Urodyn 2000; 19: 526.

7. Frenkl TL, Rackley RR. Injectable neuromodulatory agents: botulinum toxin therapy. Urol Clin N Am 2005; 32: 89–99.

8. Radziszewski P, Dobronski A, Borkowski A. Treatment of the non-neurogenic storage and voiding disorders with the chemical denervation caused by botulinum toxin type A – a pilot study [abstract]. Neurourol Urodyn 2001; 20: 410–12.

*