Место наружной терапии при ведении детей с экссудативно-катаральным диатезом

Т.Е.Привалова✉
[1]ГБОУ ВПО Российский национальный исследовательский медицинский университет им. Н.И.Пирогова Минздрава России. 117997, Россия, Москва, ул. Островитянова, д. 1;
[2]ФГБУ Научный центр здоровья детей Минздрава России. 119991, Россия, Москва, Ломоносовский пр-т, д. 2, стр. 1

В статье приведены принципы ведения детей первого года жизни с экссудативно-катаральным диатезом и результаты клинического наблюдения за детьми, получающими наружную терапию D-пантенолом.
Ключевые слова: пищевая аллергия, диатез, дети первого года жизни, пеленочный дерматит, D-пантенол, наружная терапия, уход за кожей.
✉privalova-tatyana@yandex.ru
Для цитирования: Привалова Т.Е. Место наружной терапии при ведении детей с экссудативно-катаральным диатезом. Педиатрия. 2015; 4: 40–42.

Place of external therapy in the management of children with exudative-catarrhal diathesis

T.E.Privalova✉
[1]N.I.Pirogov Russian National Research Medical University of the Ministry of Health of the Russian Federation. 117997, Russian Federation, Moscow, ul. Ostrovitianova, d. 1;
[2]Scientific center of children's health. 119991, Russian Federation, Moscow, Lomonosovskii pr-t, d. 2, str. 1

The paper presents the principles of infants with exudative-catarrhal diathesis, and the results of clinical observations of children receiving topical treatment of D-panthenol.
Key words: food allergies, diathesis, children of the first year of life, diaper dermatitis, D-panthenol, external therapy, skin care.
✉privalova-tatyana@yandex.ru
For citation: Privalova T.E. Place of external therapy in the management of children with exudative-catarrhal diathesis. Consilium Medicum. Pediatrics (Suppl.). 2015; 4: 40–42.

Аномалия конституции (диатез) – свойственное детям первых лет жизни наследуемое, врожденное или приобретенное состояние неустойчивого равновесия нейроэндокринной регуляции, обменных процессов и других функций детского организма, которое может привести к необычным, патологическим реакциям на обычные воздействия [1].

Понятие «диатезы», или «аномалии конституции», было введено в клиническую педиатрию в конце XIX – начале XX в. Термин «диатез» соответствует понятию «наследственная предрасположенность». Введение термина «диатезы» было обусловлено недостаточными сведениями о наследственности, генетических и молекулярных механизмах развития заболеваний, недостаточным развитием лабораторных и других методов диагностики. В настоящее время учение о диатезах представляет собой своеобразную дань традиции и сохранилось исключительно в отечественной педиатрии. В зарубежной литературе и медицинской практике диатезы не выделяют, не предусмотрены они и в Международной классификации болезней 10-го пересмотра [1].

Следует четко представлять, что диатез – не отдельная нозологическая форма и, строго говоря, даже не синдром. Это совокупность клинических и параклинических признаков, которые могут быть обусловлены многими причинами, но так или иначе способствуют формированию определенных заболеваний в старшем возрасте. Тем не менее выделение диатезов у детей грудного и раннего возраста целесообразно, так как это позволяет выделить диспансерную группу детей, требующих специального ведения врачом-педиатром. Ведение таких детей на педиатрическом участке включает в себя следующие аспекты: работа с родителями и разъяснение организации ухода и питания таких детей, планирование лечебных и профилактических мероприятий.

В настоящее время выделяют 17 групп диатезов, но по сути три из них встречаются у детей младших возрастных групп: экссудативно-катаральный, лимфатико-гипопластический и нейроартритический. Они являются возрастно-специфическими дисфункциями созревания, перенапряжения в определенных системах, а значит, это те состояния, которые требуют от врача-педиатра как врача первого контакта правильной организации работы для профилактики формирования хронических заболеваний, прежде всего аллергических [1].

Наиболее часто у детей первого года жизни встречается экссудативно-катаральный диатез. Его распространенность в популяции до 60%. Экссудативно-катаральный диатез – это своеобразное состояние организма ребенка, сопровождающееся склонностью кожи и слизистых оболочек к возникновению инфильтративно-десквамативных процессов, лимфоидной гиперплазией, лабильностью водно-солевого обмена, склонностью к аллергическим реакциям, воспалительным и инфекционным заболеваниям [1]. Современные знания об этиопатогенезе экссудативно-катарального диатеза позволяют считать данную аномалию конституции псевдоаллергической, но именно этот диатез может стать фоном для развития атопического дерматита. Основным предрасполагающим фактором к экссудативно-катаральному диатезу является отягощенный семейный анамнез по аллергическим заболеваниям. Однако из популяционного исследования Bousquet (1983 г.) известно, что даже при отсутствии аллергических заболеваний в семье риск развития аллергии у современных детей составляет 5–15%, увеличиваясь, если брат/сестра ребенка имеют аллергические проявления, до 40%, если аллергию имеет один из родителей – до 60%, до 80% – если оба родителя имеют одинаковое аллергическое заболевание [1, 2].

А значит, правильное ведение ребенка с экссудативно-катаральным диатезом позволит снизить риск формирования хронических аллергических заболеваний, в том числе атопического дерматита. Основными клиническими проявлениями данного диатеза являются воспалительные изменения со стороны кожи – себорейные чешуйки на голове, температурозависимое покраснение и мелкочешуйчатое шелушение кожи щек (молочный струп), высыпания на коже конечностей и туловища, стойкие опрелости и явления перианального дерматита. Это именно те дети, у которых чаще всего развивается пеленочный дерматит.

Лечение детей с экссудативно-катаральным диатезом должно быть комплексным [1, 2]. Если мы говорим о лечении, значит, проявления диатеза, в том числе со

Рис. 1. Ситуации, в которых назначалась мазь с декспантенолом.

стороны кожи, уже есть, поэтому комплекс лечебных мероприятий включает в себя следующее:

1. Если ребенок на грудном вскармливании, то мама ребенка должна вести пищевой дневник и употреблять в пищу только гипоаллергенные продукты и блюда. Если ребенок получает заменители грудного молока, то назначаются лечебные высокогидролизные или аминокислотные смеси (так же, как при ведении детей с атопическим дерматитом). Частой ошибкой является назначение гипоаллергенных смесей (на основе частичного гидролиза белка коровьего молока) или низко- и безлактозных смесей (хотя основной аллерген – это белок коровьего молока, а не лактоза) [1].
2. Наблюдение за регулярностью и характером стула, его коррекция при необходимости.
3. При упорной клинике – назначение антигистаминных средств II поколения или их активных метаболитов на срок до 6 мес.
4. По показаниям – полиферментные препараты. Однако назначать их надо осторожно, так как некоторые произведены на основе поджелудочной железы крупного рогатого скота и дают перекрестную аллергическую реакцию к белкам коровьего молока. Поэтому целесообразно назначать препараты, полученные на основе поджелудочной железы свиньи.
5. Одно из важных мест в ведении детей с экссудативно-катаральным диатезом занимают наружная терапия и уход за кожей. На этом поподробнее мы остановимся в этой статье.

Кожа грудного ребенка имеет свои анатомо-физиологические особенности, которые и предрасполагают к возникновению воспалительных заболеваний: она более тонкая, легкоранимая, высоковаскуляризирована, имеет физиологический паракератоз, который проявляется шелушением, pH ближе к нейтральной (у взрослых pH – кислая), что создает условия для размножения бактерий. Незрелый клеточный и гуморальный иммунитет увеличивает чувствительность детей к инфицированию различными микроорганизмами, проникающими через поврежденный эпидермальный барьер. А высокая всасывающая способность кожи резко возрастает при воспалительных процессах, что может привести к интоксикации всего организма [3–6]. Все это необходимо учитывать при назначении наружной терапии грудным детям.

Наружная терапия начинается с ухода и очищения. Ежедневные купания должны проводиться в воде с температурой не выше 37°С без использования мочалки моющими средствами с pH 5,5. После купания ребенка промакивают (а не вытирают) пеленкой, обязательно нанести увлажняющее средство. При воспалительных высыпаниях необходимо нанесение противовоспалительных топических средств, стероидных или нестероидных, что определяется тяжестью кожного процесса.

Материалы и методы

Под нашим наблюдением в течение года с ежемесячным осмотром находились 47 младенцев. Из них 70,2% (33 ребенка) наблюдались с момента выписки из роддома, 12,7% (6 человек) – с 1 мес жизни, 17,1% (8 человек) – с 3-месячного возраста. У всех детей в возрасте 1–4 мес отмечались явления экссудативно-катарального диатеза. В 66% случаев (31 человек) дети были отнесены в группу высокого риска (40–60%) по развитию аллергии, так как у них выявлен отягощенный семейный анамнез по аллергическим заболеваниям (атопический дерматит, поллиноз, бронхиальная астма).

По характеру вскармливания дети распределились следующим образом: на грудном вскармливании находились до 1 мес – 3 (6,4%) человека, остальные 44 ребенка получали грудное молоко: по 11 (23,4%) человек – до 3 , 4 , 6 мес и до 1 года соответственно. При возникновении потребности в заменителях грудного молока 36 (76,6%) детей получали гипоаллергенную смесь (на основе частичного гидролиза белков коровьего молока), 6,4% – базовую смесь, остальные 8 (17%) человек в смеси не нуждались. Прикорм гипоаллергенный введен с 4 мес – у 72,3% детей, с 4,5 мес – 17,1%, с 5 мес – 10,6%.

При необходимости назначения антигистаминных препаратов использовали цетиризина дигидрохлорид в возрастной дозировке, так как он разрешен к применению у детей первого года жизни.

Всем детям в зависимости от цели – уход за кожей, профилактика или лечение проявлений дерматита – рекомендовались для длительного применения крем и/или мазь с декспантенолом. Для профилактики пеленочного дерматита под подгузник наносилась мазь с декспантенолом; для ухода за кожей, склонной к сухости, – крем с декспантенолом. При возникновении проявлений экссудативно-катарального диатеза с целью наружной терапии на участки высыпаний наносились крем и мазь с декспантенолом в лечебной дозировке, форма выбиралась в зависимости от стадии кожного процесса (рис. 1).

Выбор препарата обоснован тем, что эффективность декспантенола подтверждена многочисленными исследованиями [3–8]. Декспантенол – провитамин пантотеновой кислоты (витамин B_5). Декспантенол химически более стабилен и легче проникает через кожные покровы по сравнению с пантотеновой кислотой. В процессе перемещения через эпителиальный слой он быстро превращается в пантотеновую кислоту. Пантотеновая кислота входит в состав коэнзима А (CoA) и поэтому играет важную роль в метаболизме клеток организма. CoA принимает участие в разных биохимических процессах, один из которых – цикл Кребса – вы-

Рис. 2. Пример эффективности мази с декспантенолом.

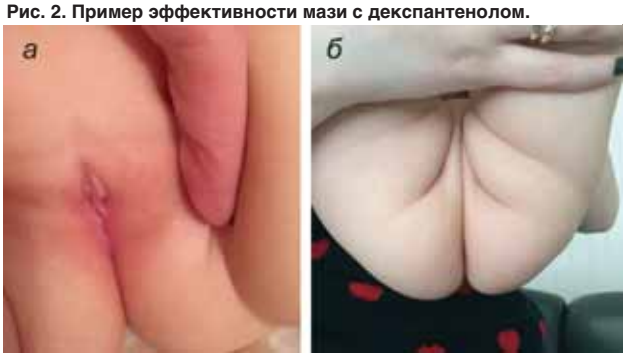

полняет энергетическую функцию. Энергия накапливается в клетках в виде аденозинтрифосфата и затем используется для деления фибробластов и синтеза коллагена, а также пролиферации эпидермальных клеток. Таким образом, пантотеновая кислота помогает поддерживать нормальное состояние кожи и удовлетворяет возрастающие энергетические потребности пролиферирующих клеток в процессе заживления ран.

Следует отметить, что CoA играет еще одну не менее важную роль, специфичную для кожи. Он участвует в синтезе холестерина и различных липидов, незаменимых для осуществления защитной функции наружных слоев эпидермиса.

Поэтому пантотеновая кислота как составная часть CoA поддерживает состояние кожи двумя путями. С одной стороны, она помогает сохранять влагу в коже, участвуя в сохранении целостности липидного барьера. С другой – с ее помощью поддерживается синтез коллагеновых и эластических волокон фибробластами, что обеспечивает коже плотность и упругость. Но для препаратов наружной терапии важны не только действующее вещество, но и наполнители, обеспечивающие доставку его в слои кожи.

Форма мази в контексте обсуждаемой темы интересна тем, что на поверхности кожи она создает дополнительный слой, защищающий кожу от повреждающих факторов – мочи, кала, трения. Также декспантенол обеспечивает нормальную регенерацию. Пленка мази, с одной стороны, усиливает возможности кожи сохранять воду, с другой – ланолиновая основа мази сохраняет процессы кожного дыхания.

Полученные результаты

За время наблюдения пеленочного дерматита не было зарегистрировано ни у одного ребенка, периодически возникающие явления перианального дерматита после нарушения диеты отмечались у 89,4% детей, у 40,4% – умеренно выраженные проявления диатеза, которые купировались регуляцией питания и дополнительным нанесением крема или мази с декспантенолом (рис. 2). У 3 (6,4%) человек в возрасте 4 мес определялись выраженные явления диатеза с высыпаниями на волосистой части головы, лице и туловище, которые были купированы приемом антигистаминных средств, нанесением мази с декспантенолом на участки высыпания, в том числе на волосистую часть головы, в виде монотерапии.

Начиная с 5–6-месячного возраста проявления со стороны кожи регистрировались в виде эпизодических ограниченных высыпаний на коже щек, туловища, которые купировались нанесением крема с декспантенолом.

Выводы

Учитывая анатомо-физиологические особенности кожи детей грудного возраста, а именно повышенную ранимость, высокую резорбтивную способность, необходимость нанесения наружных средств на большую поверхность, а также фармакологическое действие крема и мази с декспантенолом, эти препараты являются препаратом выбора для наружной терапии при ведении детей с экссудативно-катаральным диатезом и могут использоваться в виде монотерапии.

Литература/References

1. Шабалов Н.П. Детские болезни. Учебник для вузов. В 2 т. СПб.: Питер, 2008. / Shabalov N.P. Detskie bolezni. Uchebnik dlia vuzov. V 2 t. SPb.: Piter, 2008. [in Russian]
2. Баранов А.А., Намазова-Баранова Л.С., Боровик Т.Э., Макарова С.Г. Диагностика и лечение аллергии к белкам коровьего молока у детей грудного и раннего возраста: практические рекомендации. 2014. / Baranov A.A., Namazova-Baranova L.S., Borovik T.E., Makarova S.G. Diagnostika i lechenie allergii k belkam korov'ego moloka u detei grudnogo i rannego vozrasta: prakticheskie rekomendatsii. 2014. [in Russian]
3. Галлямова Ю.А. Пеленочный дерматит и травматизация кожи у детей. Лечащий врач. 2013; 9: 1–4. / Galliamova Iu.A. Pelenochnyi dermatit i travmatizatsiia kozhi u detei. Lechashchii vrach. 2013; 9: 1–4. [in Russian]
4. Коровина Н.А. Защита от пеленочного дерматита. Участковый педиатр. 2013; 5: 25. / Korovina N.A. Zashchita ot pelenochnogo dermatita. Uchastkovyi pediatr. 2013; 5: 25. [in Russian]
5. Коровина Н.А., Захарова И.Н., Овсянникова Е.М. Профилактика и лечение пеленочного дерматита у детей. РМЖ. Дерматология. 2004; 18: 3–6. / Korovina N.A., Zakharova I.N., Ovsiannikova E.M. Profilaktika i lechenie pelenochnogo dermatita u detei. RMZh. Dermatologiia. 2004; 18: 3–6. [in Russian]
6. Тамразова О.Б., Заплатников А.Л. Атопический дерматит у детей: бережная терапия и успешное ведение (взгляд дерматолога и педиатра). РМЖ. Педиатрия. 2013; 5: 1–4. / Tamrazova O.B., Zaplatnikov A.L. Atopicheskii dermatit u detei: berezhnaia terapiia i uspeshnoi vedenie (vzgliad dermatologa i pediatra). RMZh. Pediatriia. 2013; 5: 1–4. [in Russian]
7. Putet G и др. Эффективность мази Бепантен в профилактикие пеленочного дерматита у недоношенных и доношенных детей: открытое пилотное исследование. Realities Pediatrique 2000; 52: 1–7. / Putet G i dr. Effektivnost' mazi Bepanten v profilaktikie pelenochnogo dermatita u nedonoshennykh i donoshennykh detei: otkrytoe pilotnoe issledovanie. Realities Pediatrique 2000; 52: 1–7. [in Russian]
8. Vidal. Справочник лекарственных средств. 2012. / Vidal. Spravochnik lekarstvennykh sredstv. 2012. [in Russian]

Сведения об авторе

Привалова Татьяна Евгеньевна – канд. мед. наук, доц. каф. факультетской педиатрии №1 педиатрического фак-та ГБОУ ВПО РНИМУ им. Н.И.Пирогова, ст. науч. сотр. ФГБУ НЦЗД. E-mail: privalova-tatyana@yandex.ru