10. Rose PG. Phase I study of paclitaxel, carboplatin, and liposomal doxorubicin in ovarian, peritoneal, and tubal carcinoma: A GOG study. Proc Am Soc Clin Oncol 2000; 19: 1531a.
11. Rothenberg ML, Liu PY, Wilczynski S et al. Phase II trial of oral altretamine for consolidation of clinical complete remission in women with stage III epithelial ovarian cancer: a Southwest Oncology Group trial (SWOG-9326). Gynecol Oncol 2001; 82: 317–22.
12. Alberts DS, Jiang C, Liu PY et al. Long-term follow-up of a phase II trial of oral altretamine for consolidation of clinical complete remission in women with stage III epithelial ovarian cancer in the Southwest Oncology Group. Int J Gynecol Cancer 2004; 14: 224–8.
13. Rose PG, Maxson JH, Fusco N et al. Liposomal doxorubicin in ovarian, peritoneal, and tubal carcinoma: a retrospective comparative study of single-agent dosages. Gynecol Oncol 2001; 82: 323–8.
14. Thigpen JT, Aghajanian CA, Alberts DS et al. Role of pegylated liposomal doxorubicin in ovarian cancer. Gynecol Oncol 2005; 96: 10–8.

Пути улучшения непосредственных результатов хирургического лечения юкстакардиального рака

Р.А.Хвастунов, А.Ю.Шерешков, А.И.Иванов, А.Ю.Мудрый
Кафедра онкологии с курсом онкологии ФУВ Волгоградского государственного медицинского университета, Областной клинический онкологический диспансер, Волгоград

Хирургия юкстакардиального рака в настоящее время является актуальной научной проблемой и притягательной хирургической задачей, поскольку, с одной стороны, результаты лечения и сегодня являются небезупречными, с другой – расположение опухолей на стыке брюшной и плевральной полостей открывает широкие перспективы для неординарных решений и хирургических импровизаций. Так как хирургический метод занимает основное место в лечении этой патологии [1, 2], постоянным объектом исследований является проблема улучшения его результатов, которые далеки от желаемых. Показатели операбельности и резектабельности значительно уступают таковым при раке желудка, а послеоперационная летальность редко бывает ниже 15% [3–5].

В этой связи *целью нашего исследования* явилось улучшение непосредственных результатов хирургического лечения юкстакардиального рака. Мы определили круг основных направлений нашей работы и планировали повысить показатели операбельности и резектабельности за счет применения всех многообразных доступов к кардиоэзофагеальной зоне. Внедрением принципиальной расширенной лимфодиссекции и мультивисцеральных резекций мы рассчитывали добиться адекватности резекционного этапа и скорректировать стадию заболевания. Задачу снижения послеоперационной летальности мы решали оптимизацией вариантов эзофагогастропластики и методов формирования пищеводных соустий.

Материалы и методы

В торакоабдоминальном отделении нашей клиники с 1995 по 2005 г. наблюдалось 358 больных аденокарциномой кардиоэзофагеального перехода. Радикальные операции выполнены 266 больным, в том числе типичные вмешательства – 103, комбинированные – 60, расширенно-комбинированные – 103. Симптоматические операции по эндопротезированию опухолей (32) и паллиативные шунтирующие резекции (29) из исследования исключены. В итоге показатель операбельности составил 91,3% (отношение оперированных к количеству госпитализированных), резектабельности – 81,3% (отношение оперированных радикально к общему количеству операций).

Среди 266 больных, составивших группу наблюдения, мужчин было 211 (79,3±2,5%), женщин – 55 (20,7±0,5%) в возрасте от 30 до 79 лет. Более 60% пациентов на момент лечения имели IIIA–IV стадию заболевания (TNM, 1997; JGCA, 1998). Сопутствующие заболевания имели 60% пациентов. Кардиоэзофагеальный рак выявлен в 118 (44,4±3%), гастроэзофагеальный – в 148 (55,6±3%) случаях. Рост опухоли до абдоминального сегмента пищевода наблюдали у 94 (35,3±2,9%), до диафрагмального – у 47 (17,7±2,3%), до наддиафрагмального – у 57 (21,4±2,5%), до ретроперикардиального – у 62 (23,3±2,6%) и до подбронхиального – у 6 (2,3±0,9%) больных. Гастрэктомий выполнено 137 (51,5± 3,1%), проксимальных резекций желудка – 116 (43,6± 3,0%), гастроэзофагэктомий – 13 (4,9±1,3%).

Тактика дифференцированного применения различных доступов к зоне кардиоэзофагеального перехода, пораженного раком

Мы отвергли позицию приверженности к одному излюбленному доступу и планировали, изучив достоинства каждого подхода, применять по принципиальным соображениям все их многообразие, добиваясь в конкретной ситуации максимальных преимуществ. Оценивали объективные критерии – глубину раны (ГР), угол операционного действия (УОД), угол наклонения оси операционного действия (УНООД).

Комбинированный доступ – ***лапаротомию с правосторонней*** торакотомией – использовали в 87 (32,7±3,1%) случаях, отметив удобство мобилизации средне- и верхнегрудного отдела пищевода при формировании анастомоза в проекции корня легкого и выше. Манипуляции с нижнегрудным пищеводом осложнялись увеличением ГР (с 136,9±11,4 до 177,2±4,8 мм, $p<0,05$), сужением УОД (с 48,3±2,1 до 28,3±3,3°, $p<0,05$) и УНООД (с 85,4±3,7 до 40,7±4,7°, $p<0,05$). Таким образом, основным показанием для правостороннего трансплеврального подхода мы сочли высокие резекции пищевода, когда опухолевая инвазия распространяется до ретроперикардиального его сегмента и выше. Главным недостатком подхода является необходимость формирования трансплантата в ходе лапаротомного этапа без четких данных о его необходимой длине, которая окончательно определяется уровнем резекции пищевода после торакотомии. Средняя продолжительность принудительного коллапса правого легкого составила 50±16 мин.

Комбинированный ***абдоминоторакальный доступ слева*** использовали у 124 (46,6±3,1%) пациентов, когда уровень формирования анастомоза, как правило, располагался в проекции нижней легочной вены. В 12 (9,7±2,7%) случаях мы столкнулись с существенными трудностями, когда по необходимости пищевод пересекали высоко и анастомоз формировали в глубоком и узком пространстве средостения под дугой аорты. Параметры доступа также ухудшаются в области аортокавального промежутка при выполнении забрюшинной лимфодиссекции (ГР 153,3±5,6 мм, УОД 37,8±4,8°, УНООД 55,5±4,9°).

В этой связи мы модифицировали стандартный доступ, дополнив его разрезом по средней линии живота с обхождением пупка слева и установкой в нижнем углу раны ретрактора проф. М.З.Сигала (рис. 1).

Достоверно ($p<0,05$) улучшились пространственные соотношения в ране (ГР 125±9,1 мм, УОД 71,1±4,6°, УНООД 81,7±5,4°).

Рис. 1. Типичный *(а)* и модифицированный *(б)* для ретроперитонеальной лимфодиссекции левосторонний торакоабдоминальный доступ.

а

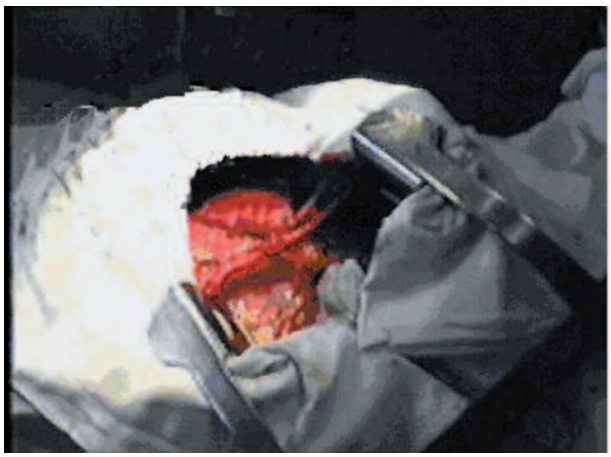

б

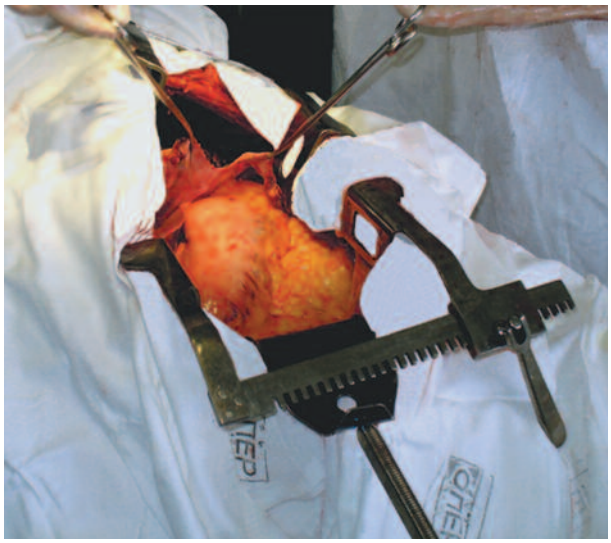

Иногда мы оказывались в тяжелых ситуациях, когда, выполнив верхнесрединную лапаротомию с обхождением мечевидного отростка в положении больного на спине, обнаруживали не распознанную ранее инвазию рака желудка на пищевод. Конверсия в классический левосторонний абдоминоторакальный доступ была уже невозможна. В этой связи мы разработали и внедрили левосторонний трансплевральный подход, продолжая разрез к пятому межреберью, где и выполняли торакотомию с широкой диафрагмотомией и резекцией реберной дуги, не изменяя положения больного (рис. 2). Параметры доступа практически не отличались от таковых при классическом варианте, за исключением случаев аортальной конфигурации сердца больного, сужавшего УОД до 27°. Левое легкое из акта дыхания не выключали.

Неоспоримыми преимуществами левосторонних торакофренолапаротомий остаются непревзойденные удобства для комбинированных мультивисцеральных резекций и точное соотнесение длины трансплантата с уровнем его должного перемещения к линии резекции пищевода.

К абдоминомедиастинальному доступу с верхнесрединной лапаротомией и сагиттальной диафрагмотомией по проф. А.Г.Савиных прибегли в 55 (20,7±2,5%) случаях, в последнее время резко сузив показания случаями абсолютной непереносимости торакотомии при минимальной опухолевой инвазии абдоминального сегмента пищевода. Доступ серьезно компрометирован невозможностью отступления от опухоли пищевода более 3 см. Однако таким образом нам удалось внеплеврально прооперировать 29 больных. Оценка их операбельности была близка к отметке, за которой следует отказ в хирургическом лечении из-за выраженной сердечно-легочной патологии.

В итоге общий показатель операбельности возрос на 8,1%. Данные табл. 1 демонстрируют равенство непосредственных результатов при гибком применении трансплевральных и внеплевральных доступов.

Таблица 1. Послеоперационные осложнения и летальность в зависимости от операционного подхода (в %).

Послеоперационные осложнения	Вид доступа			*p*
	комбинированный справа (n=87)	комбинированный слева (n=124)	абдоминомедиастинальный (n=55)	
Гнойные	16,1±3,9	19,4±3,6	12,7±4,5	>0,05
Легочные	5,7±2,5	4,0±1,8	3,6±2,5	>0,05
Сердечно-сосудистые	4,6±2,2	5,6±2,1	5,5±3,1	>0,05
Всего…	26,4±4,7	29,0±4,1	21,8±5,6	>0,05
Летальность	5,7±2,5	4,8±1,9	5,5±3,1	>0,05

Рис. 2. Проекция разреза при модифицированном торакоабдоминальном доступе.

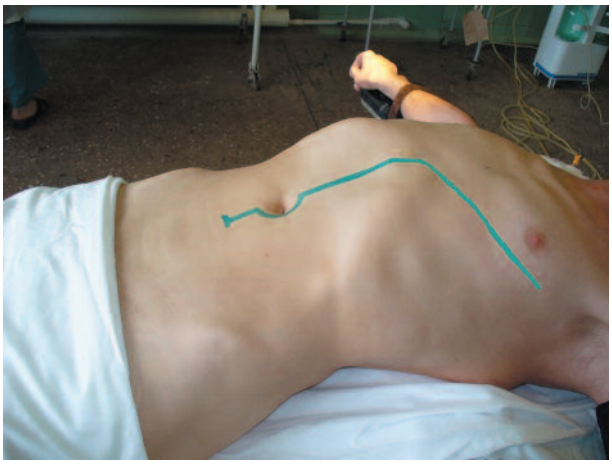

Расширенная лимфодиссекция и мультивисцеральные резекции – технология корректного стадирования, повышения резектабельности и абластичности хирургии юкстакардиального рака

С 2000 г. всем без исключения больным инвазивным раком желудка выполняли D3-лимфодиссекцию и накопили опыт 62 подобных вмешательств. D2-лимфодиссекция произведена 41 больному. Лимфатические узлы маркировали сразу после их удаления, используя для этих целей специальные планшеты (рис. 3), что позволяло картографировать лимфометастазы и изучать пути лимфометастазирования.

Лимфометастазы выявлены в 61,2±4,8% случаев, что превышает частоту их диагностики в ходе операций типичного объема – 40,8±4,8% (p<0,05).

Метастазы юкстакардиальных раков локализовались по обе стороны диафрагмы. Медиастинальные лимфометастазы обнаружены в 17,5±3,7% случаев. Основной путь метастазирования в лимфатические узлы брюшной полости направлен от паракардиальных лимфатических узлов (40,8±4,8% N+) к лимфатическим узлам вдоль левой желудочной артерии (35,0±4,7% N+) и чревного ствола (35,9±4,7% N+) и далее в парааортальные лимфатические узлы (16,1±4,7% N+).

"Прыжковые" метастазы (от N1 к N3, изолированные N2) выявлены у 24 (38,7±6,2%) пациентов, что позволило скорректировать прогноз и стадию заболевания – она мигрировала в более запущенную III–IV.

Мы считаем D3-лимфодиссекцию радикальной при N0–2, когда выполняется неравенство D>N, и условно-радикальной, когда D3=N3–M1, в 12 наших наблюдениях. Однако отказ этим больным в лечении полностью лишил их надежд на выздоровление и снизил бы общий показатель резектабельности на 5,5%.

Этапы расширенной лимфодиссекции представлены на рис. 4, 5, непосредственные результаты – в табл. 2.

К принципиальным техническим приемам D3-лимфодиссекции относим обязательную спленэктомию, мобилизацию поджелудочной железы до ее головки, широкое вскрытие левого латероаортального пространства, обнажение левой почечной ножки для удаления лимфатических узлов №14, 16a1, 16a2, 16b1. Резекция поджелудочной железы на уровне ее головки в сочетании с широкой ретроперитонеумэктомией нередко не позволяла перитонизировать остатки железы, неблагоприятных последствий не отмечали.

Всего комбинированные вмешательства выполнены у 139 больных, в том числе с резекцией 1 смежного с желудком органа – у 96, от 2 до 5 органов – у 43, что составило 30,9±3,9% от числа всех комбинированных операций и 16,2±2,3% от общего числа оперированных. Дополнительным объектом хирургической агрессии становились селезенка (95 случаев), диафрагма (42), поджелудочная железа (21), забрюшинное пространство (21), левый надпочечник (8), левая доля печени (6), легкое (3).

Необходимо подчеркнуть, что у 19,0±4,3% больных, по данным послеоперационного морфологического исследования, выявлено "ложное прорастание" юкстакардиальной карциномы, т.е. воспалительная псевдоинвазия опухоли. Отказ от операции в таких случаях явно не обоснован и в этом смысле гипердиагностика дескриптора T4 является трагически

Рис. 3. Планшеты для интраоперационной раскладки лимфатических узлов.

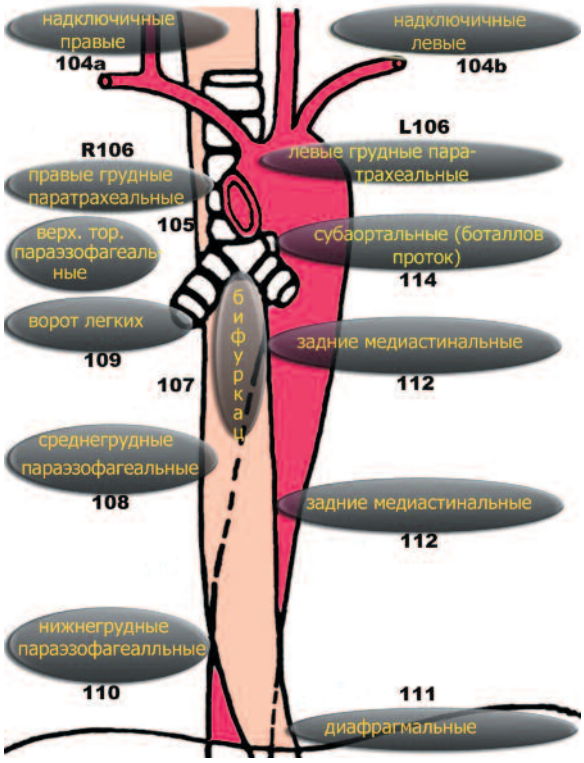

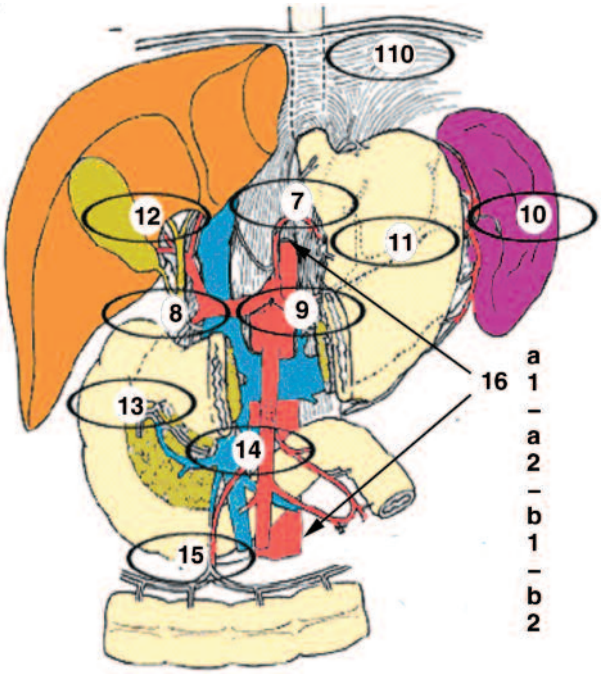

Рис. 4. Окончательный вид медиастинальной D3-лимфодиссекции.
1 – грудная аорта; 2 – чревный ствол; 3 – правая медиастинальная плевра; 4 – культя пищевода.

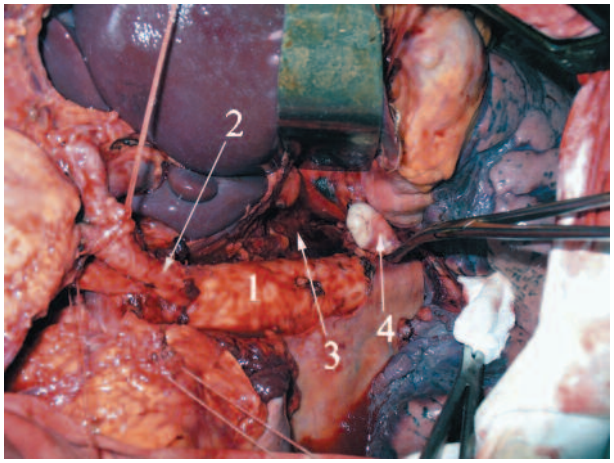

Рис. 5. Окончательный вид абдоминальной D3- лимфодиссекции.
1 – брюшной отдел аорты; 2 – чревный ствол; 3 – общая печеночная артерия; 4 – селезеночная артерия; 5 – культя левой желудочной артерии; 6 – культя правой желудочной артерии; 7 – собственная печеночная артерия; 8 – гастродуоденальная артерия; 9 – верхняя брыжеечная артерия; 10 – левая почечная вена; 11 – селезеночная вена; 12 – воротная вена.

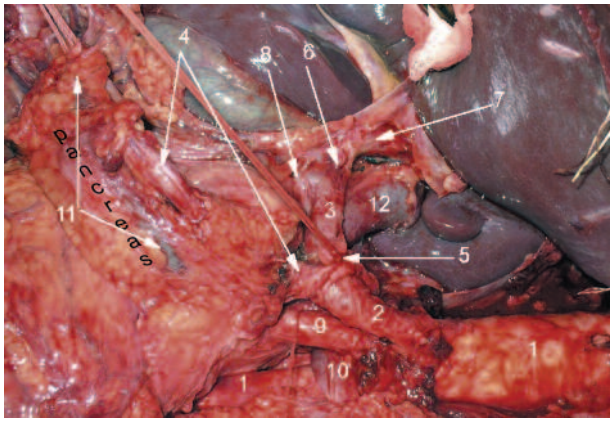

судьбоносной для пациентов. Активное использование методики мультивисцеральных резекций обнадеживает перспективами излечения дополнительный контингент больных.

Средняя продолжительность операций при комбинированных мультивисцеральных резекциях желудка и гастрэктомиях составила 3 ч 56 мин ± 55 мин против 3 ч 32 мин ± 48 мин после операций со спленэктомией либо вмешательств типичного объема (p>0,05).

Послеоперационные осложнения развились у 35 (25,2±3,7%) больных, в том числе у 14 (32,6±7,1%) после резекций 2 органов и более, при типичных вмешательствах – у 28 (27,2±4,4%) пациентов (p>0,05).

В послеоперационном периоде наблюдали лишь 4 (2,9±1,4%) случая панкреатита с легким клиническим течением, несмотря на высокий процент резекций поджелудочной железы – 20 (46,5±7,6%) из 43 мультивисцеральных резекций. При этом, резецируя железу субтотально, мы использовали лигатурный метод обработки ее среза.

После комбинированных операций летальность составила 8,6±2,4% (12 случаев), с мультивисцеральной резекцией – 16,3±5,6% (7), p>0,05, после резекций типичного объема – 10,7±3,0% (11), p>0,05. Причинами летальных исходов как после мультивисцеральных резекций, так и после вмешательств стандартного объема чаще являлись терапевтические заболевания (9,2% против 5,5%), чем хирургические осложнения (6,9% против 4,5%). Таким образом, выполнение комбинированных операций в специализированных стационарах позволяет сдержать рост послеоперационных осложнений и летальности в границах недостоверных различий с типичными вмешательствами и повышает показатель резектабельности на 13,1%.

Эзофагопластика. Возможности улучшения непосредственных результатов хирургических вмешательств

На реконструктивном этапе применяли различные варианты пластики пищевода. В 116 случаях произведена гастропластика с использованием целого желудка у 81 больного и желудочного стебля у 35. Последний вариант самый мобильный и адаптированный к высоким резекциям пищевода. Его использовали, как правило, через правосторонний трансплевральный доступ.

Еюнопластику выполняли у 137 больных, оперируя внеплеврально либо через левосторонний трансплевральный доступ. В 42 (30,7±3,9%) случаях, удлиняя трансплантат, перевязывали от 1 до 5 тонкокишечных артерий.

В 3 случаях некроза тонкой кишки, убедившись в абсолютной непригодности тонкокишечной пластики при мелкопетлистой еюнальной ангиоархитектонике и высоких резекциях пищевода, отдали предпочтение колопластике. Использовали при этом правую половину ободочной кишки однократно, в остальных случаях отдавали предпочтение трансплантату из левой половины на левых либо средних ободочных сосудах без неудачных результатов.

Пищеводные анастомозы формировали методами Цацаниди, Сапожкова–Юдина, Сигала, в последнее время отдав безоговорочное предпочтение способу Давыдова, который выгодно отличается простотой, скоростными характеристи-

Таблица 2. Частота осложнений и летальности после расширенных и типичных операций

Показатель	Вид операций			p
	типичные (n=103)	расширенные (n=103)		
		D2 (n=41)	D3 (n=62)	
Продолжительность операции	3 ч 15 мин ± 34 мин	3 ч 46 мин ± 39 мин	4 ч 10 мин ± 38 мин	>0,05
Осложнения:				
гнойно-септические	15 (14,6±3,5)	17 (16,5±3,7)		>0,05
		8 (19,5±6,2)	9 (14,5±4,5)	>0,05
легочные	5 (4,9±2,1)	5 (4,8±2,1)		>0,05
		3 (7,3±4,1)	2 (3,2±2,2)	>0,05
сердечно-сосудистые	8 (7,8±2,6)	4 (3,9±1,9)		>0,05
		1 (2,4±2,4)	3 (4,8±2,7)	>0,05
Всего...	28 (27,2±4,4)	26 (25,2±4,3)		>0,05
		12 (29,3±7,1)	14 (22,6±5,3)	>0,05
Летальность	11 (10,7±3,0)	10 (9,7±2,9)		>0,05
		4 (9,8±4,6)	6 (9,7±3,8)	>0,05

Примечание. В скобках – проценты.

ками, надежностью. На 169 случаев мы получили 1,8% фатальных разгерметизаций соустий.

Заключение

Непосредственные результаты вмешательств при юкстакардиальном раке (процент послеоперационных осложнений и летальности, показатели резектабельности и операбельности) могут быть улучшены дифференцированным применением всего многообразия хирургических доступов и всех способов одномоментной эзофагопластики с наиболее надежными вариантами пищеводных соустий.

Современные методы мультивисцеральных резекций и D3-лимфодиссекции способствуют корректировке стадии заболевания, повышают показатели резектабельности и не сопровождаются достоверным ростом послеоперационных осложнений и летальности.

Литература

1. Давыдов М.И., Туркин И.Н., Стилиди И.С. и др. Кардиоэзофагеальный рак: классификация, хирургическая тактика, основные факторы прогноза. Вестн. РОНЦ им. Н.Н.Блохина. 2003; 1.

2. Давыдов М.И., Туркин И.Н., Полоцкий Б.Е. Парааортальная лимфодиссекция при раке желудка. Материалы IV съезда онкологов и радиологов СНГ. Баку, 2006; с. 152.

3. Мустафин Д.Г., Панькова М.Р., Злыгостев П.Н., Малиновский Е.Г. Чресплевральные операции при кардиоэзофагеальном раке. Грудная и сердечно-сосуд. хирургия. 1995; 5: 55–7.

4. Азимов Р.Х., Кубышкин В.А. Обзор. Рак кардии. Выбор хирургической тактики. Хирургия. 2004; 8: 66–71.

5. Кирсанов В.Н., Самойлов П.В. Операция типа Льюиса в лечении кардиоэзофагеального рака. Материалы конф. Дни Российского онкологического научного центра им. Н.Н.Блохина в Самарской области. Самара: Самарский гос. мед. ун-т.: 2005; с. 118–20.

6. Stein H, Sendler A, Fink U, Siewert J. Multidisciplinary Approach to Esophageal and Gastric Cancer. Surg Clin North Am 2000; 80.

7. Wayman J, Dresner S, Roumes S et al. Transhiatal approach to total gastrectomy for adenocarcinoma of the gastric cardia. Br J Surg 1999; 4: 536–40.

Состояние заболеваемости, смертности, онкологической помощи при злокачественных новообразованиях гастроэнтерологической локализации в Навоийской области Республики Узбекистан

И.Ю.Кудрявцев, Р.А.Керимов

Медико-санитарный отдел Навоийского горно-металлургического комбината, Навои;

ГУ РОНЦ им. Н.Н.Блохина РАМН, Москва

Одной из основных проблем современной медицины является ранняя диагностика, распознавание и эффективное лечение злокачественных новообразований органов пищеварительной системы. Успех противораковой борьбы невозможен без анализа комплексного влияния факторов, определяющих жизнедеятельность человека. Важнейшими из этих факторов являются условия труда и быта, вопросы охраны окружающей среды, организация медицинской помощи на местах, профилактические мероприятия, направленные на охрану здоровья населения [1]. В структуре заболеваемости населения большинства стран мира более половины злокачественных образований приходится на пищеварительную систему, Узбекистан не является, к сожалению, исключением. Особенности национального питания предполагают частое употребление в течение дня очень горячего чая, большого количества жирной пищи, распределение суточного рациона в основном на утренние и поздние вечерние часы, обусловливаемое национальными обычаями. Это приводит к снижению секреторной функции желудка, а следовательно, преимущественно кишечному типу пищеварения, приводящему к атрофическим изменениям и широкому распространению рака гастроэнтерологической локализации среди коренного населения. В Навоийской области на изменение функционально-морфологических параметров слизистой оболочки желудка помимо национально-бытовых традиций оказывают огромное влияние постоянно ухудшающаяся экологическая обстановка, а также тяжелый пустынный климат.

В данной статье мы постарались проанализировать характер изменений распространенности гастроэнтерологических форм злокачественных новообразований в Навоийской области в период с 1992 по 2004 г.

Рак желудка

Рак желудка является второй по частоте формой злокачественных новообразований. Ежегодно в мире регистрируется 876,3 тыс. новых случаев (8,7% среди всех злокачественных новообразований, без учета немеланомных образований кожи) и 646,6 тыс. смертей от этого заболевания (10,4% в структуре умерших от рака). Среди стран СНГ рак желудка находится на 2-м ранговом месте; исключение (у женщин) составляют Киргизия, Узбекистан и Молдова.

За исследуемый период в Навоийской области в структуре онкологической заболеваемости рак желудка устойчиво занимал 2-е ранговое место у мужчин, а у женщин он переместился со 2-го места в 1992 г. на 5-е (табл. 1).

Стандартизованные показатели заболеваемости раком желудка у мужчин увеличились на 71% (с 11,0% в 1992 г. до 18,8% в 2004 г.); у женского населения наблюдается уменьшение показателя на 22,4% (с 7,6% в 1992 г. до 5,9% в 2004 г.).

Средний возраст заболевших раком желудка увеличился у мужчин с 60 до 63 лет, у женщин с 53 до 63 лет.

Доля лиц, закончивших лечение, снизилась с 76 до73,2%. Основным методом лечения являлся лекарственный – 43,9%, далее следует комбинированное лечение – 24,4%, хирургическое – 22,0%, химиолучевое – 7,3%, лучевое – 2,4%.

Данные показатели свидетельствуют о незначительном улучшении онкологической помощи больным раком желудка за двенадцать лет. Подтверждением может служить незначительный рост морфологической верификации диагноза, всего на 4,7% (с 56,0% в 1992 г. до 60,7% в 2004 г.), рост выявляемости на профилактических осмотрах составил всего 0,4% (табл. 2).

Рак пищевода

За последние двадцать лет заболеваемость раком пищевода в Узбекистане снизилась в среднем в 3 раза: в Ташкенте в 4,8 раза, в Каракалпакстане в 3,4 раза, в Сурхандарьинской области в 2,7 [2]. В структуре онкологической заболеваемости Навоийской области рак пищевода составляет 3,8% у мужчин и 3,7% у женщин. Число новых случаев рака пищевода за исследуемый период возросло у мужчин в 2,7 раза, у женщин почти в 4 раза. Снижение морфологической верификации диагноза при раке пищевода составило 27%.