

Невропатия лицевого нерва после новой коронавирусной инфекции: клиническое наблюдение

Н.В. Амосова^{1,2}, С.С. Кучеренко^{1,2}, Т.М. Алексеева², В.А. Ратников^{1,3}

¹ФГБУ «Северо-Западный окружной научно-клинический центр им. Л.Г. Соколова» ФМБА России, Санкт-Петербург, Россия;

²ФГБУ «Национальный медицинский исследовательский центр им. В.А. Алмазова» Минздрава России, Санкт-Петербург, Россия;

³ФГБОУ ВО «Санкт-Петербургский государственный университет», Санкт-Петербург, Россия

Аннотация

Статья посвящена вопросам поражения периферической нервной системы при новой коронавирусной инфекции. Среди нозологических форм поражения периферической нервной системы при новой коронавирусной инфекции встречаются мононевропатии, полиневропатии, множественные невропатии, а также невоспалительные полиневропатии. По результатам самого крупного на данный момент ретроспективного исследования патологии черепных нервов при COVID-19 их дисфункция наблюдалась у 38% инфицированных. Чаще всего встречалось поражение лицевого нерва (30%). В статье представлено клиническое наблюдение невропатии лицевого нерва после новой коронавирусной инфекции с оценкой клинической картины, данных лабораторных и инструментальных исследований, проводимой терапии и отдаленных результатов. Обсуждается возможная причинно-следственная связь между COVID-19 и поражением периферической нервной системы.

Ключевые слова: невропатия лицевого нерва, коронавирусная инфекция, электронейромиография

Для цитирования: Амосова Н.В., Кучеренко С.С., Алексеева Т.М., Ратников В.А. Невропатия лицевого нерва после новой коронавирусной инфекции: клиническое наблюдение. Consilium Medicum. 2024;26(2):83–87. DOI: 10.26442/20751753.2024.2.202622

© ООО «КОНСИЛИУМ МЕДИКУМ», 2024 г.

CASE REPORT

Facial nerve neuropathies after a new coronavirus infection: a clinical observation

Nadezhda V. Amosova^{1,2}, Stanislav S. Kucherenko^{1,2}, Tatiana M. Alekseeva², Viacheslav A. Ratnikov^{1,3}

¹Sokolov North-Western District Scientific and Clinical Center, Saint Petersburg, Russia;

²Almazov National Medical Research Centre, Saint Petersburg, Russia;

³Saint Petersburg State University, Saint Petersburg, Russia

Abstract

The article is devoted to the issues of peripheral nervous system damage in new coronavirus infection. Among the nosologic forms of peripheral nervous system lesions in new coronavirus infection are mononeuropathies, polyneuropathies, multiple neuropathies, and noninflammatory polyneuropathies. In the largest retrospective study to date of cranial nerve pathology in COVID-19, dysfunction was observed in 38% of infected individuals. Facial nerve involvement was most common (30%). The article presents a clinical observation of facial nerve neuropathy after a new coronavirus infection with an assessment of the clinical picture, data of laboratory and instrumental investigations, therapy and long-term results. A possible causal relationship between COVID-19 and peripheral nervous system lesions is discussed.

Keywords: facial neuropathy, coronavirus infection, electroneuromyography

For citation: Amosova NV, Kucherenko SS, Alekseeva TM, Ratnikov VA. Facial nerve neuropathies after a new coronavirus infection: a clinical observation. Consilium Medicum. 2024;26(2):83–87. DOI: 10.26442/20751753.2024.2.202622

Введение

Идиопатическая невропатия лицевого нерва (ИНЛН, паралич Белла) представляет собой одну из форм невропатии лицевого нерва, которая характеризуется быстрым развитием (в течение 24–48 ч) слабости верхней и нижней групп мимических мышц половины лица, которая в ряде случаев сопровождается вегетативными нарушениями [1].

Заболевание имеет различную этиологию. В первую очередь ИНЛН связывают с вирусной инфекцией.

Диагноз устанавливается путем исключения других причин на основании данных клинического и лабораторно-инструментального обследования. Прежде всего необходимо дифференцировать периферическую невропатию лицевого нерва от центральных поражений (надъядерных

Информация об авторах / Information about the authors

Амосова Надежда Владимировна – аспирант каф. неврологии с клиникой ФГБУ «НМИЦ им. В.А. Алмазова», врач неврологического отделения ФГБУ «СЗОНКЦ им. Л.Г. Соколова». E-mail: Rebecca_aleks@mail.ru

Кучеренко Станислав Сергеевич – д-р мед. наук, доц., проф. каф. неврологии с клиникой ФГБУ «НМИЦ им. В.А. Алмазова», зав. неврологическим отделением ФГБУ «СЗОНКЦ им. Л.Г. Соколова»

Алексеева Татьяна Михайловна – д-р мед. наук, проф., зав. каф. неврологии с клиникой ФГБУ «НМИЦ им. В.А. Алмазова»

Ратников Вячеслав Альбертович – д-р мед. наук, проф., проф. каф. лучевой диагностики ФГБОУ ВО СПбГУ, зам. ген. дир. – мед. дир. ФГБУ «СЗОНКЦ им. Л.Г. Соколова»

Nadezhda V. Amosova – Graduate Student, Almazov National Medical Research Centre, Sokolov North-Western District Scientific and Clinical Center. E-mail: Rebecca_aleks@mail.ru; ORCID: 0000-0002-3178-8393

Stanislav S. Kucherenko – D. Sci. (Med.), Assoc. Prof., Almazov National Medical Research Centre, Sokolov North-Western District Scientific and Clinical Center. ORCID: 0000-0001-8258-094X

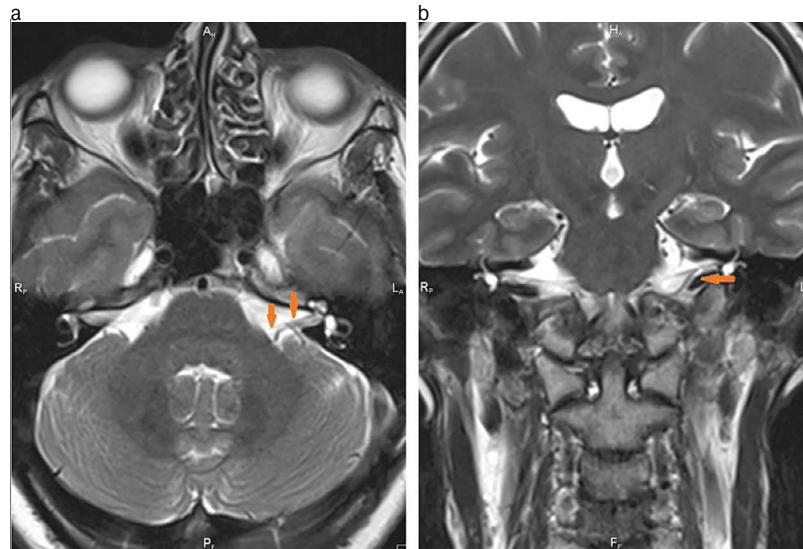
Tatiana M. Alekseeva – D. Sci. (Med.), Prof., Almazov National Medical Research Centre. ORCID: 0000-0002-4441-1165

Viacheslav A. Ratnikov – D. Sci. (Med.), Sokolov North-Western District Scientific and Clinical Center, Saint Petersburg State University. ORCID: 0000-0002-9645-8408

Рис. 1. Лицевой нерв в лабиринтной части фаллопиева канала на КТ височных костей.

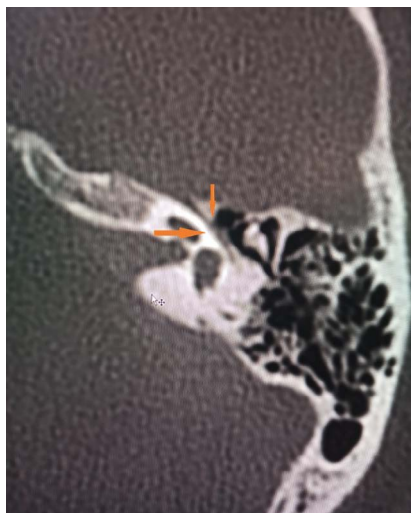

Рис. 2, а, б. Лицевой нерв на МРТ головного мозга.



и в стволе мозга) и исключить вторичные причины [2]. Клиническими критериями периферического поражения лицевого нерва являются вовлечение верхней и нижней групп мимических мышц половины лица при отсутствии другой очаговой неврологической симптоматики.

Основным инструментальным методом оценки тяжести и прогноза заболевания является электронейромиография (ЭНМГ). Однако она не должна проводиться в ранние сроки от дебюта симптомов ввиду низкой прогностической значимости результатов [3]. На основании данных ЭНМГ выделяют следующие варианты нейропатии лицевого нерва: миелинопатия с благоприятным прогнозом; сочетание миелино- и аксонопатии с относительно благоприятным прогнозом; тяжелая аксонопатия с неблагоприятным прогнозом [4].

С первых месяцев распространения коронавирусной инфекции, вызванной вирусом SARS-CoV-2, появились сообщения о различных неврологических нарушениях у пациентов с COVID-19. Данные экспериментов *in vitro* по культивированию SARS-CoV-2 на клеточных линиях, полученных из различных органов человека и животных, показали, что вирус способен умеренно реплицироваться в нейронах, что предполагает появление неврологических нарушений у пациентов с COVID-19 [5]. Среди воспалительных поражений периферической нервной системы встречаются и острые невралгии. К критериям, позволяющим связать данные нарушения с инфекцией SARS-CoV-2, относятся: дебют заболевания в течение 6 нед после острой инфекции; обнаружение РНК SARS-CoV-2 в любом образце или наличие антител, свидетельствующих об острой инфекции SARS-CoV-2; отсутствие других причин, объясняющих возникшую патологию [6]. Один из самых крупных обзоров, в котором был проведен анализ 143 оригинальных публикаций, включил 10 723 пациента с подтвержденным диагнозом COVID-19 и поражением нервной системы. У 13,7% больных установлено поражение периферической нервной системы, включая невралгию лицевого нерва, которая встречалась как изолированно, так и в структуре синдрома Гийена-Барре. По результатам представленного исследования двусторонний или односторонний паралич лицевого нерва развивался в среднем через 10 дней после заражения SARS-CoV-2 [7].

Клиническое наблюдение

Пациентка А., 56 лет, поступила на стационарное обследование и лечение 09.05.2022. При поступлении предъявляла жалобы на асимметрию лица, неполное смыкание ле-

вого века, сухость левого глаза, опущение левого угла рта, заложенность левого уха, боли в заушной области слева.

Из анамнеза заболевания известно, что за 3 нед до госпитализации пациентка перенесла новую коронавирусную инфекцию (COVID-19; тест методом полимеразной цепной реакции положительный от 19.04.2022). В течение 5 дней наблюдались фебрильная лихорадка (максимально до 38,3°C), сухой кашель, общая слабость. Одышки и нарушения сознания не отмечалось. Лечилась амбулаторно: принимала антибактериальные и противовирусные препараты, витаминотерапию. Через неделю наблюдался полный регресс симптоматики; 08.05.2022 отметила появление боли в заушной области слева, шум в левом ухе. Утром 09.05.2022 обратила внимание на асимметрию лица: ограничение подвижности левой брови, невозможность полного зажмуривания левого глаза, опущение угла рта слева. Вызванной скорой медицинской помощью госпитализирована в неврологическое отделение стационара.

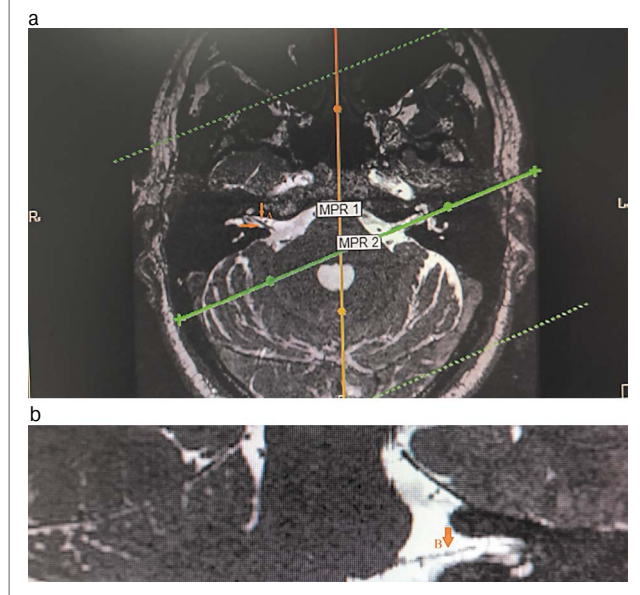
Анамнез жизни: длительное время страдает гипертонической болезнью с максимальными цифрами артериального давления (АД) до 160/90 мм рт. ст., адаптирована к АД 120/80 мм рт. ст. Регулярно принимает гипотензивные препараты. Сахарный диабет и другие хронические заболевания отрицает.

Объективно: общее состояние удовлетворительное. Нормостенического телосложения. Дыхание везикулярное. Тоны сердца приглушены, пульс ритмичный с частотой 72 в минуту. АД 115/70 мм рт. ст.

В неврологическом статусе отмечалось наличие периферического прозопареза слева в виде симптома Белла, положительного теста мигания, сглаженности кожных складок лба и носогубной складки, при надувании щек определялся симптом «парусящей щеки». Слух и вкус не нарушены. Также выявлена анизорефлексия D>S, верхний симптом Россолимо справа. Координаторные пробы пациентка выполняла с интенционным тремором. В остальном неврологический статус – без патологических изменений.

Лабораторно-инструментальные методы исследования: в клиническом и биохимическом анализах крови, общем анализе мочи отклонений от нормы не отмечено. По данным компьютерной томографии (КТ) височных костей патологических изменений в височных костях не выявлено (рис. 1). По данным КТ органов грудной клетки без патологических изменений очагового и/или инфильтративного характера в легких, верифицирован локальный участок пневмофиброза в верхней доле левого легкого; КТ-0. По результатам магнитно-резонансной томографии (МРТ) головного мозга

Рис. 3. Лицевой нерв на МРТ черепных нервов: а – правый лицевой нерв; б – левый лицевой нерв.



обнаружены магнитно-резонансные признаки множественных очагов в белом веществе головного мозга (вероятнее всего, сосудистого характера), умеренного расширения субарахноидального пространства, низкое расположение миндалин мозжечка. Изменений в области мосто-мозжечкового угла не обнаружено (рис. 2, а, б). На магнитно-резонансной томографии черепных нервов с двух сторон визуализируется нормальный ход лицевых нервов (рис. 3). По данным ЭНМГ, выполненной на 5-е сутки от начала заболевания, определены признаки умеренно-выраженного поражения лицевого нерва слева. Характер поражения смешанный (поражение миелиновых оболочек и осевых цилиндров). Произвольная активация *m. orbicularis oculi*, *m. orbicularis oris* слева значительно снижена (рис. 4, а). Пациентка осмотрена оториноларингологом – данных за острую лор-патологию не выявлено, офтальмологом – ОУ «гипертоническая ангиопатия сетчатки».

На основании клинической картины и лабораторно-инструментальных методов диагностики установлен следующий диагноз.

Основное заболевание: компрессионно-ишемическая нейропатия левого лицевого нерва.

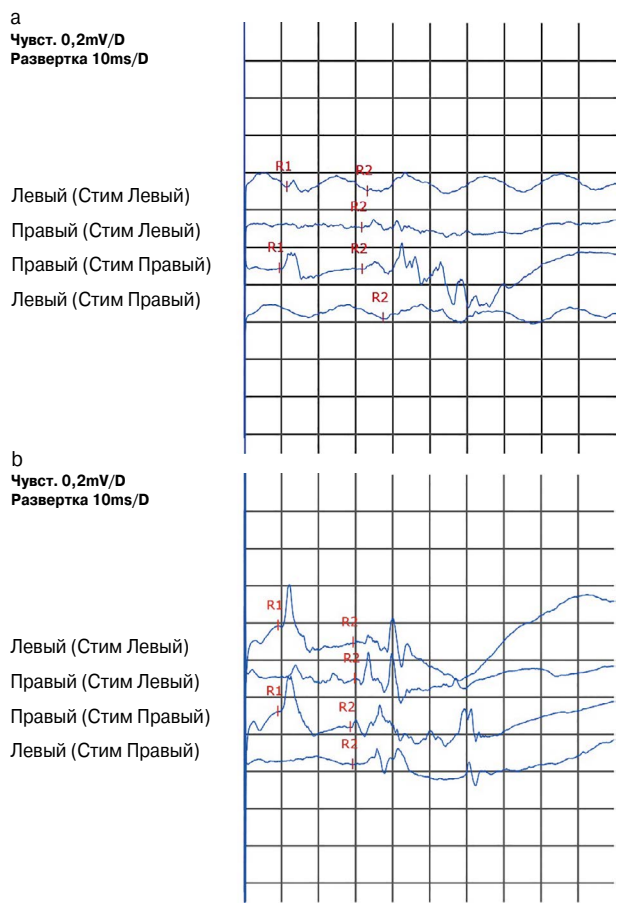
Сопутствующие заболевания: гипертоническая болезнь II стадии, риск сердечно-сосудистых осложнений 3; дисциркуляторная энцефалопатия смешанного генеза I стадии с рассеянной пирамидно-мозжечковой симптоматикой; ОУ – гипертоническая ангиопатия сетчатки.

Выраженность боли по визуальной аналоговой шкале (ВАШ) – 3 балла, опросникам оценки нейропатической боли: DN4 – 2 балла, PainDetect – 3 балла.

Проведена противовирусная терапия (таблетки валацикловир 500 мг 2 раза в сутки в течение 5 дней), глюкокортикоидная терапия по схеме (таблетки преднизолон 5 мг в стартовой дозе 60 мг/сут, разделенной на 2 приема в 9.00 и 12.00 с последующим постепенным снижением дозы препарата), пентоксифиллин 200 мг в сутки, витамины группы «В» Комбилипен (витамин В₁ – 100 мг, витамин В₆ – 100 мг, витамин В₁₂ – 1 мг, лидокаина гидрохлорид – 20 мг) 2 мл 1 инъекция в сутки в течение 10 дней, базовая антигипертензивная терапия (амлодипин 5 мг утром), глазные капли Катионорм в левый глаз 4 раза в сутки. Пациентка прошла курс физиотерапевтического лечения, лечебной гимнастики.

Через 8 дней от начала госпитализации пациентка выписана на амбулаторный этап с положительной динамикой

Рис. 4, а, б. Стимуляционная ЭНМГ двигательных волокон лицевого нерва. Нормализация проведения по дуге мигательного рефлекса.



в виде частичного восстановления двигательной активности мимической мускулатуры слева. В составе комплексной терапии на амбулаторном этапе рекомендовано продолжить прием витаминов группы «В» в таблетированной форме (Комбилипен® табс 3 таблетки в сутки в течение 4 недель) с учетом их антиоксидантного, нейротрофического действия, способности снижать нейровоспаление. Комбилипен является комбинированным препаратом, содержащим помимо бенфотиамина – жирорастворимой формы тиамин (В₁), обеспечивающей более высокую биодоступность и сохранение лечебной концентрации в тканях, – пиридоксин (В₆) и цианокобаламин (В₁₂) [8]. Следует отметить, что бенфотиамин по фармакокинетическим свойствам превосходит другие липофильные производные тиамин. Содержание терапевтических доз витаминов группы В в препарате Комбилипен, а также их высокая биодоступность способствуют эффективному лечению.

Через 2 месяца после выписки из стационара проведена контрольная ЭНМГ: ЭНМГ-признаки последствий невралгии левого лицевого нерва с восстановлением проведения по дуге мигательного рефлекса. Наблюдались значимое повышение амплитуд ранних и поздних ответов и нормализация латентности раннего и позднего испускательных ответов при стимуляции слева (рис. 4, б). Легкая контрактура мимических мышц слева, более выраженная в лобной мышце (до 20% от амплитуды максимальной произвольной активации). В неврологическом статусе наблюдалась легкая сглаженность носогубной складки слева.

Обсуждение

В клиническом наблюдении представлен пациент с классической картиной периферической невропатии лицевого нерва и характерными изменениями по результатам ЭНМГ.

С помощью дополнительных лабораторных и инструментальных исследований исключены как центральный вариант поражения, так и вторичные причины. Имеется временная связь между перенесенной новой коронавирусной инфекцией и дебютом заболевания, а отсутствие значимых дополнительных факторов риска невропатии позволяет предположить причинно-следственную связь между ними. Существует несколько механизмов формирования иммуноопосредованных поражений нервной системы при инфекциях, вызванных различными видами коронавирусов. Синдром системного воспалительного ответа может быть следствием чрезмерной реакции организма на инфекцию и приводит к поражению различных органов, включая нервную систему. Другим механизмом является прямое вирусное поражение клеток нервной системы, таких как астроциты, микроглия, а также макрофагов, с последующей локальной выработкой провоспалительных цитокинов и токсических агентов, приводящее к повреждению тканей за счет привлечения и активации других иммунных клеток и индукции апоптоза [9]. Возможно также возникновение аутоиммунной реакции в результате адаптивного иммунного ответа, направленного против собственных белков, которые либо неправильно распознаются антителами, направленными на патоген, либо экспрессируются поврежденными тканями [10].

Таким образом, коронавирусная инфекция может рассматриваться в качестве фактора риска поражения периферической нервной системы вследствие активации аутоиммунных механизмов, что требует дальнейшего изучения.

Заключение

Невропатия лицевого нерва является распространенным заболеванием, которое приводит к эстетическим, социальным проблемам, значимо ухудшает качество жизни. Длительность восстановления может составлять до 1 года, при этом в 10–15% случаев оно оказывается неполным, с формированием контрактур мимических мышц и патологических синкинезий. Именно поэтому вопросы своевременной диагностики, а также адекватной терапии невропатии лицевого нерва остаются актуальными. Основой патогенетической терапии компрессионно-ишемической невропатии лицевого нерва являются пероральные глюкокортикостероиды, при вирусной этиологии показан курс противовирусной терапии, также целесообразно применение сосудистых препаратов и витаминов группы В. Всем пациентам с неполным смыканием века необходимо как можно раньше обеспечить защиту роговицы с целью профилактики образования язв с помощью препаратов искусственной слезы. Нет сомнений в том, что медикаментозную терапию нужно сочетать с немедикаментозными методами лечения как в остром, так и в восстановительном периодах. Комплексное и своевременное обследование будет способствовать повышению эффективности терапии и снижению риска осложнений.

Раскрытие интересов. Авторы декларируют отсутствие явных и потенциальных конфликтов интересов, связанных с публикацией настоящей статьи.

Disclosure of interest. The authors declare that they have no competing interests.

Вклад авторов. Авторы декларируют соответствие своего авторства международным критериям ICMJE. Все авторы в равной степени участвовали в подготовке публикации: разработка концепции статьи, получение и анализ фактических данных, написание и редактирование текста статьи, проверка и утверждение текста статьи.

Authors' contribution. The authors declare the compliance of their authorship according to the international ICMJE criteria. All authors made a substantial contribution to the conception of the work, acquisition, analysis, interpretation of data for the work, drafting and revising the work, final approval of the version to be published and agree to be accountable for all aspects of the work.

Информированное согласие на публикацию. Пациентка подписала форму добровольного информированного согласия на публикацию медицинской информации.

Consent for publication. Written consent was obtained from the patient for publication of relevant medical information and all of accompanying images within the manuscript.

Литература/References

1. Fioux M, Franco-Vidal V, Devic P, et al. French Society of ENT (SFORL) guidelines. Management of acute Bell's palsy. *Eur Ann Otorhinolaryngol Head Neck Dis.* 2020;137(6):483-8. DOI:10.1016/j.anorl.2020.06.004
2. Маркин С.П. Невропатия лицевого нерва. *Consilium Medicum. Неврология/Ревматология (Прил.)*. 2010;(1):10-4 [Markin SP. Nevropatiia litsevoogo nerva. *Consilium Medicum. Neurologia/Revmatologija (Pril.)*. 2010;(1):10-4 (in Russian)].
3. Khedr EM, Abo El-Fetoh N, El-Hammady DH, et al. Prognostic role of neurophysiological testing 3-7 days after onset of acute unilateral Bell's palsy. *Neurophysiol Clin.* 2018;48(2):111-7. DOI:10.1016/j.neucli.2018.02.002
4. Esslen E. The acute facial palsies: investigations on the localization and pathogenesis of meato-labyrinthine facial palsies. *Schriften Neurol.* 1977;18:1-164.
5. Chu H, Chan JFW, Yuen TTT, et al. Comparative tropism, replication kinetics, and cell damage profiling of SARS-CoV-2 and SARS-CoV with implications for clinical manifestations, transmissibility, and laboratory studies of COVID-19: an observational study. *Lancet Microbe.* 2020;1(1):e14-e23. DOI:10.1016/S2666-5247(20)30004-5
6. Elul MA, Benjamin L, Singh B, et al. Neurological associations of COVID-19. *Lancet Neurol.* 2020;19(9):767-83. DOI:10.1016/S1474-4422(20)30221-0
7. Goh Y, Beh DLL, Makmur A, et al. Pearls & Oysters: Facial nerve palsy in COVID-19 infection. *Neurology.* 2020;95(8):364-7. DOI:10.1212/WNL.0000000000009863
8. Раменская Г.В., Петухова О.А., Смирнов В.В. Клинико-фармакологические аспекты применения препаратов витамина В1 с различной растворимостью в жирах и водных средах. *Неврология, нейропсихиатрия, психосоматика.* 2012;4(67):70 [Ramenskaya GV, Petukhova OA, Smirnov VV. Use of vitamin B1 preparations with different solubility in fats/oils and aqueous media: Clinical and pharmacological aspects. *Neurologia, Neiropsikhiatriia, Psikhosomatika.* 2012;4(67):70 (in Russian)]. DOI:10.14412/2074-2711-2012-425
9. Li Y, Fu L, Gonzales DM, Lavi E. Coronavirus neurovirulence correlates with the ability of the virus to induce proinflammatory cytokine signals from astrocytes and microglia. *J Virol.* 2004;78(7):3398-406. DOI:10.1128/jvi.78.7.3398-3406.2004
10. Natoli S, Oliveira V, Calabresi P, et al. Does SARS-CoV-2 invade the brain? Translational lessons from animal models. *Eur J Neurol.* 2020;27(9):1764-73. DOI:10.1111/ene.14277

Статья поступила в редакцию / The article received: 28.06.2023

Статья принята к печати / The article approved for publication: 26.04.2024



OMNIDOCTOR.RU