Синдром Бругада

В 1992 г. братьями P. и J. Brugada впервые описан клинико-электрокардиографический синдром, который включал в себя блокаду правой ножки пучка Гиса, стойкую элевацию сегмента *ST* в правых грудных отведениях и внезапной сердечной смерти (ВСС).

В настоящее время синдрома Бругада (СБ) – это клинико-электрокардиографический синдром, объединяющий случаи синкопальных состояний и ВСС вследствие фатальных желудочковых аритмий (полиморфной желудочковой тахикардии – ЖТ и фибрилляции желудочков – ФЖ) у больных без органических изменений со стороны сердечно-сосудистой системы и электролитных нарушений, передающийся по аутосомно-доминантному типу.

В различных этнических группах частота встречаемости СБ варьирует. На территории Европы, а также Российской Федерации частота встречаемости СБ – от 1 до 3 случаев на 10 тыс. населения. В 70–80% случаев синдром наблюдается среди мужчин 30–40 лет. Истинные показатели распространенности СБ, по всей видимости, далеки от представленных в связи с низкой информированностью врачей о данном синдроме, а также отсутствием доступности проведения генетического исследования.

Причины развития СБ

Причиной СБ является мутация генов, ответственных за синтез белков, транспортирующих ионы натрия в клетку. Заболевание наследуется по аутосомно-доминантному типу.

В настоящее время известно по крайней мере 5 генов, ответственных за развитие СБ. Мутация в любом из них может привести к развитию заболевания. ДНК-диагностика на территории РФ доступна при исследовании мутаций в генах *SCN5A* и *SCN4B*.

В анамнезе жизни у пациентов с СБ следует обратить внимание на случаи синкопальных состояний, сопровождающихся нарушением ритма, ВСС у родственников, в первую очередь молодого возраста, а также наличие у них диагностированного СБ.

В литературе встречается описание типичных для СБ изменений на электрокардиограмме (ЭКГ) под воздействием различных причин. Лекарственно-индуцированный СБ описан при лечении месалазином, ваготоническими препаратами, β-адренергическими агонистами, β-адреноблокаторами, антигистаминными препаратами I поколения, антималярийными средствами, седативными, антиконвульсантами, нейролептиками, три- и тетрациклическими антидепрессантами, препаратами лития и рядом других препаратов.

Клинические проявления СБ

Течение СБ бывает с явными клиническими признаками и асимптомным.

Наиболее частыми проявлениями СБ являются: перебои в работе сердца и учащенное сердцебиение, которое сопровождается синкопальными состояниями, судорогами, нарушением дыхания и остановкой сердечной деятельности.

Основное проявление синдрома – это пароксизм ЖТ, в большинстве случаев сопровождающийся потерей сознания.

Пациент в покое (вечером или ночью) или после провоцирующих факторов ощущает внезапное недомогание, толчки в области сердца, сердцебиение. Клиническая картина может быть расширена оглушенностью, потливостью, головокружением, мельканием мушек перед глазами, возможны потеря сознания, судороги. Через 20–30 с сознание полностью восстанавливается, но в 11% случаев могут развиться ФЖ и остановка сердца.

В ряде случаев СБ проявляется пароксизмом тахикардии без потери сознания. У ряда пациентов отмечается асимптомное течение, и диагноз СБ можно заподозрить при случайном выявлении изменений на ЭКГ (характерный подъем сегмента *ST* в V_1–V_3).

Лихорадка, переедание, прием алкоголя, кокаина могут спровоцировать или усугубить клинические проявления СБ.

В анамнезе жизни у пациентов с СБ следует обратить внимание на случаи синкопальных состояний, сопровождающиеся нарушением ритма, ВСС у родственников. СБ, по мнению многих специалистов, ассоциирован с высоким риском ВСС в молодом возрасте, у лиц без органических изменений коронарных артерий и миокарда (некоронарогенная смерть).

Как при наличии симптомов, так и при бессимптомном течении частота остановки сердца в течение 3 лет составляет около 30%.

Патофизиология изменений на ЭКГ при СБ

СБ является примером каналопатий. Подавление потока ионов через натриевый канал вызывает гетерогенную потерю верхушки потенциала действия во время II фазы в эпикарде правого желудочка, что ведет к значительной дисперсии реполяризации, рефрактерности, как представлено на **рис. 1**.

Диагноз СБ может быть затруднен из-за преходящих изменений на ЭКГ. Скрытые формы могут быть обнаружены во время пробы с антиаритмиками класса IC.

Внутривенное введение изопротеренола уменьшает ЭКГ-признаки, а ацетилхолина – увеличивает. Эта особенность согласуется с тем, что сердечные события наступают главным образом в покое или во время сна. До сих пор остается предметом обсуждений точный механизм ЭКГ-изменений и аритмогенеза при СБ.

ЭКГ-диагностика СБ

Выделяются следующие клинико-электрокардиографические варианты СБ (**табл. 1**, **рис. 2**).

Рис. 1. Потенциал действия в эпикарде правого желудочка: *а* – в норме; *б* – при СБ.

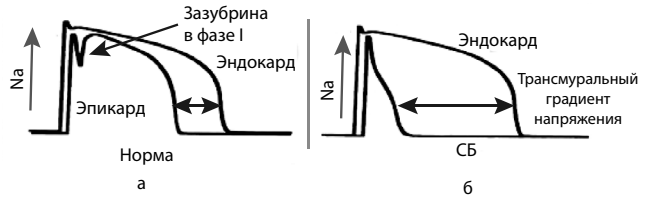

Рис. 2. ЭКГ-варианты СБ.

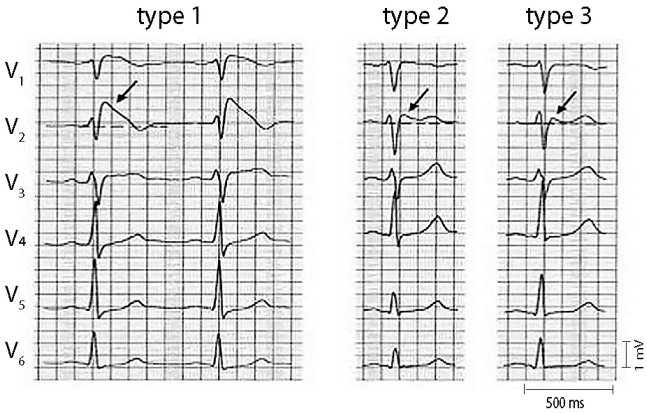

Выделяют 3 типа подъема сегмента *ST* при СБ:

- 1-й тип: отмечаются выраженный подъем точки *J*, сводчатое изменение сегмента *ST* и инверсия Т-волны в отведениях V_1 и V_2;
- 2-й тип: регистрируется седловидный подъем сегмента *ST* (более 1 мм);
- 3-й тип – подъем сегмента *ST* менее 1 мм.

В соответствии с согласительным документом 1-й тип ЭКГ-изменений является показательным для выставления диагноза СБ. По сути, выделяют 2 морфологии ЭКГ-паттерна СБ: первый – coved type («куполообразный») и второй – saddle-back («седлообразный»), включающий в себя 2 и 3-й, описанные ранее.

Некоторые авторы для диагностики СБ предлагают использовать высокие (на 1-2 межреберья выше) правые грудные отведения.

В отличие от других врожденных аритмогенных каналопатий (синдрома удлиненного интервала *QT*) СБ является непостоянным, типичные ЭКГ-признаки могут носить интермиттирующий характер. Характерные изменения ЭКГ более выражены в период перед развитием ЖТ (или ФЖ) или сразу после нее, могут провоцироваться рядом факторов (подъемом температуры, интоксикацией, электролитными нарушениями, приемом ряда лекарственных препаратов и т.д.).

Критерии диагностики СБ:

- подъем сегмента *ST* спонтанный или индуцированный в правых грудных отведениях на 1 мм и более (может меняться в течение нескольких суток);
- блокада правой ножки пучка Гиса (полная и неполная);
- обморочные состояния, ЖТ, ФЖ (ВСС).

Таблица 1. Диагностические критерии СБ. Аномалии сегмента ST в V_1–V_3 отведениях

ЭКГ-изменения	1-й тип СБ	2-й тип СБ	3-й тип СБ
Волна *J*	>2 мм		
Зубец *T*	Отрицательный (-)	+ или +/-	+
Тип *ST–T* сегмента	Сводчатый	Седловидный	
Конечная часть *ST*	Постоянно отрицательная	Подъем более 1 мм	Подъем менее 1 мм

Осложнениями СБ являются фатальные нарушения ритма (устойчивая ЖТ, переходящая в ФЖ), асистолия и клиническая смерть.

Дифференциальная диагностика

СБ необходимо дифференцировать в первую очередь с блокадой правой ножки пучка Гиса, острым коронарным синдромом с подъемом сегмента *ST*, перикардитом, синдромом ранней реполяризации желудочков, вазоспастической стенокардией, тромбоэмболией легочной артерии, передозировкой антидепрессантов, электролитными нарушениями (гиперкальциемия, гиперкалиемия).

Лечение СБ

В отечественных и европейских клинических рекомендациях по лечению желудочковых аритмий и профилактике ВСС представлены мероприятия по коррекции образа жизни для пациентов с диагностированным СБ (исключение приема лекарственных препаратов, провоцирующих элевацию сегмента *ST* в правых грудных отведениях, ограничение избыточного употребления алкоголя, переедания, своевременный прием жаропонижающих препаратов при гипертермии любой этиологии), показания для медикаментозной и хирургической терапии.

В настоящее время не существует лекарственных препаратов с доказанной эффективностью для лечения пациентов с СБ; единственным методом, снижающим риск развития ВСС, является имплантация кардиовертера дефибриллятора.

Имплантация кардиовертера дефибриллятора рекомендована пациентам с СБ:

- имеющим указания на эпизод сердечного ареста в анамнезе;
- со спонтанным подъемом сегмента *ST* в правых грудных отведениях в сочетании с эпизодами синкопе в анамнезе;
- с верифицированной ЖТ, не приведшей к остановке сердечно-сосудистой деятельности.

Прогноз при СБ

Пациенты с СБ должны находиться под амбулаторным наблюдением кардиолога.

Таблица 2. Группы ЛП с потенциально аритмогенным действием при СБ

Красный список (ЛП, которые следует избегать пациентам с СБ)	Оранжевый список (ЛП, которые желательно избегать пациентам с СБ)	Зеленый список (ЛП, которые могут оказывать антиаритмическое действие у пациентов с СБ)	Синий список (ЛП, используемые для диагностики СБ)
Аймалин, Аллапинин, прокаинамид, пропафенон, амитриптилин, кломипрамин, прокаин, пропофол и др.).	Амиодарон, лидокаин, пропранолол, верапамил, карбамазепин, клотиапин, кетамин, трамадол, Димедрол, индапамид, метоклопрамид и др.	Хинидин, изопротеренол	Аймалин, прокаинамид, флеинид и др.

К факторам, ухудшающим прогноз, относятся: спонтанные изменения на ЭКГ, синкопальные состояния в анамнезе, дебют в молодом возрасте.

Ведение пациентов с аритмическими синдромами предполагает оценку степени риска развития ВСС. Наиболее высокий риск развития ВСС в течение 1 года (7,7%) отмечается у пациентов, переживших фатальную аритмию; высокий риск (1,9%) – у пациентов, имеющих синкопе в анамнезе; наименьший риск (0,5%) – у асимптомных пациентов с ЭКГ-признаками СБ 1-го типа.

Пациентам с СБ не рекомендуется заниматься профессиональным спортом, так как повышенная физическая активность может вести к повышению тонуса блуждающего нерва и увеличению вероятности развития фатальных аритмий.

Информация о лекарственных препаратах с потенциально аритмогенным действием представлена на сайте http://brugadadrugs.org. В соответствии с рекомендациями Консультативного совета (Brugadadrugs.org) лекарственные препараты (ЛП) разделены на 4 группы, что значительно помогает в ведении пациентов данной категории (**табл. 2**).

Более подробно читайте на сайте OMNIDOCTOR.RU: Евдокимова А.Г., Жуколенко Л.В., Шуйская О.А., Киякбаева Е.В. Синдром Бругада в практике врача-кардиолога. Клиническое наблюдение. CardioСоматика. 2021; 12 (1): 54–58.