Кожные паранеопластические синдромы

Паранеопластическими синдромами (ПНС) принято обозначать клинико-лабораторные проявления, обусловленные не локальным ростом первичной или метастатической опухоли, а неспецифическими реакциями со стороны разных органов и систем или эктопической продукцией опухолью биологически активных веществ. Знание ПНС важно для врачей всех специальностей, поскольку опухоли разных локализаций на определенных этапах до появления местной симптоматики могут проявляться неспецифическими признаками, ошибочно трактующимися как самостоятельные заболевания кожи, суставов, почек и т.д. Это, с одной стороны, может вести к неоправданной терапии, а с другой – к задержке онкологического поиска и запоздалому распознаванию опухоли.

ПНС обычно развиваются параллельно с онкологическим заболеванием, но могут ему предшествовать или запаздывать. Исчезновение кожных симптомов после радикального удаления опухоли или успешной цитостатической терапии подтверждает их взаимосвязь.

В публикуемом материале мы обсудим кожные ПНС и роль врача общей практики (ВОП) в ранней диагностике онкологических заболеваний, обнаруживающихся в первую очередь кожными проявлениями, поскольку чем раньше больной будет направлен к профильному специалисту, где ему поставят диагноз и назначат адекватное лечение, тем дольше он проживет. Особенно это актуально для онкологической патологии, занимающей в России второе место по причинам смерти.

Итак, злокачественные новообразования внутренних органов в ряде случаев проявляются на коже неспецифическими высыпаниями – паранеоплазиями, не являющимися метастазами, но указывающими на развивающуюся опухоль. К паранеоплазиям относят несколько десятков дерматозов, а также кожные симптомы, не имеющие нозологической принадлежности, например, зуд при ходжкинской и неходжкинской лимфоме, цианотические приливы при карциноме тонкого кишечника, гиперпигментации и гиперкератоз.

ВОП и участковый терапевт не являются специалистами в области дерматологии, тем не менее достаточно часто пациент с высыпаниями на коже оказывается в поле зрения терапевта/ВОП, который должен заподозрить скрытую онкологическую патологию и направить пациента к профильным специалистам.

Некоторые дерматозы почти всегда ассоциированы с онкологическим процессом (облигатные паранеоплазии), другие редко с ним сочетаются (факультативные паранеоплазии). ПНС по частоте их сочетания с опухолями можно условно разделить на три группы: почти всегда являющиеся паранеоплазиями, часто ассоциированные со злокачественными опухолями и иногда ассоциированные со злокачественными опухолями.

Мы остановимся на ПНС, которые могут встретиться в общей терапевтической практике.

ПНС, часто ассоциированные со злокачественными опухолями

Кожный зуд без элементов на коже

Кожный зуд без каких-либо морфологических элементов на коже в 5–12% случаев может быть признаком паранеоплазии. Она чаще отмечается у больных раком половых органов, желудочно-кишечного тракта, легких.

Интенсивный кожный зуд с эритродермией и увеличением периферических лимфатических узлов почти всегда наблюдается при синдроме Сезари (**рис. 1**) – эритродермическом варианте Т-клеточной злокачественной лимфомы. Подтверждением диагноза служит нахождение в лимфоцитограммах не менее 10% клеток Сезари – атипичных гиперхромных Т-хелперов с церебриформными ядрами.

Ходжкинская лимфома (лимфогранулематоз); **рис. 2**, протекает с зудом кожи, разрастанием лимфатических узлов (чаще шейных), волнообразной лихорадкой, сильной потливостью. Кроме шейных лимфатических узлов поражаются медиастинальные, забрюшинные и подмышечные. Они увеличиваются в размерах, становятся плотными, затем спаиваются и образуют бугристые пакеты.

Дерматомиозит взрослых

Дерматомиозит взрослых в 15–20% случаев сочетается с опухолями. Исключительно важно для прогноза жизни больного решить вопрос о характере дерматомиозита: является он идиопатическим или ассоциирован с опухолью.

Заболевание начинается остро, с повышения температуры, озноба, болей в мышцах. Яркая эритема с лиловым оттенком (цвет гелиотропа) располагается на лице, шее, верхней части груди (в этих местах она часто сопровождается отеком в виде пелерины), разгибательных поверхностях конечностей, кистях, вокруг суставов.

Рис. 1. Синдром Сезари. Синдром Сезари начинается с развития эритродермии, которая сопровождается сильным зудом и/или шелушением. Выраженность эритродермии может быть разной – от розовато-красной до ярко-красной окраски кожных покровов. Впоследствии присоединяются ладонно-подошвенный гиперкератоз, алопеция и ониходистрофия. Пальпация выявляет увеличение периферических лимфатических узлов.

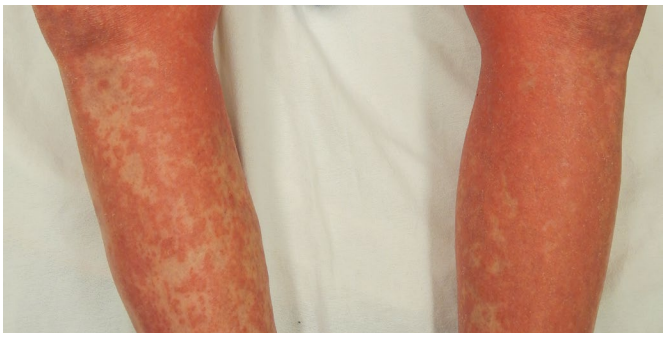

Рис. 2. Шейная лимфаденопатия при лимфоме Ходжкина.

Рис. 3. Симптом очков при дерматомиозите.

Рис. 4. Лентигинозные пятна при синдроме Пейтца–Егерса. Многочисленные элементы группируются вокруг рта.

Особенно характерны:

- отечная эритема вокруг глаз – симптом очков (**рис. 3**);
- папулы Готтрона (плоские более светлые папулы над межфаланговыми суставами пальцев кистей);
- симптом Кейнинга (мелкоточечные петехии в перионихии).

Другим характерным признаком дерматомиозита является поражение мышц: боли самопроизвольные, при движении или пальпации. Пациенту трудно одеваться, причесываться, садиться и вставать. Походка становится неуверенной, шаткой. Больные худеют, у них выпадают волосы. Из-за поражения межреберных мышц нарушаются вентиляция легких и глотание (дисфагия). Встречаются клинические формы только с кожными проявлениями (изменения мышц определяются лишь на миографии) или только с признаками полимиозита, но без кожных симптомов.

Рис. 5. Гангренозная пиодермия.

Рис. 6. Круговидная эритема Гаммела.

Синдром Пейтца-Егерса

Лентигиноз периорифициальный с полипозом (синдром Пейтца-Егерса-Турена). Синдром включает лентигиноз на коже лица и полипоз кишечника с возможным злокачественным перерождением. Лентигинозные пятна появляются с рождения или в первый год жизни. Располагаются на лице – вокруг носа, глаз, захватывая часть лба и кожу над углами нижней челюсти, но самые многочисленные элементы группируются вокруг рта (**рис. 4**). В некоторых случаях лентиго локализуются только вокруг рта и на губах. Слизистая оболочка полости рта бывает поражена более чем в 1/2 случаев. Пигментные пятна на ней крупнее, чем на коже, непра-

Рис. 7. Черный акантоз (acanthosis nigricans).

Рис. 8. Синдром Гарднера.

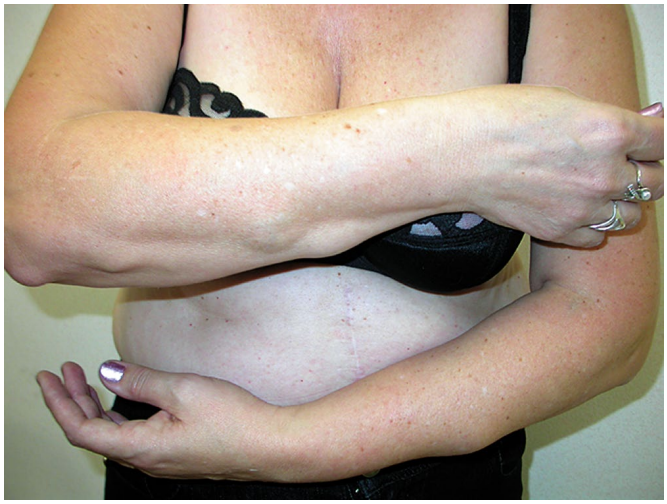

вильной формы, присутствуют на слизистой оболочке щек, десен, иногда на твердом небе.

Полипоз кишечника – вторая составляющая синдрома. Полипы многочисленные, размером от булавочной головки до мандарина, круглые, с гладкой поверхностью, склонные к кровоточивости. Избирательно локализуются в тощей и подвздошной кишке, но могут быть в прямой и слепой кишке, редко – в двенадцатиперстной кишке, желудке и даже пищеводе. Как казуистика полипы обнаруживались в носовых пазухах, мочевом пузыре, почках и бронхах.

Мигрирующий тромбофлебит Труссо

Мигрирующий тромбофлебит Труссо в 30–40% случаев сопутствует раку разной локализации. Имея в основе аллергическую реакцию венозных сосудов на неспецифический антиген, этот вид тромбофлебита может наблюдаться при разных инфекционных процессах, в том числе хроническом тонзиллите и кариесе зубов.

Рис. 9. Акрокератоз псориазиформный Базекса.

Рис. 10. Нейрофиброматоз 1-го типа (болезнь Реклингхаузена).

Клиническая картина мигрирующего тромбофлебита характеризуется внезапным появлением болезненных узелков по ходу поверхностных вен конечностей. Кожа над ними обычно гиперемирована, может повышаться температура. Узелки появляются сначала на одной конечности, вскоре – на другой, возникая на разных ее участках.

Гангренозная пиодермия

Гангренозная пиодермия (**рис. 5**) встречается у людей, страдающих тяжелыми соматическими заболеваниями: язвой желудка, двенадцатиперстной кишки, язвенным колитом, болезнью Крона. В 10–20% случаев гангренозная пиодермия сочетается с миеломной болезнью или лейкемиями. Гангренозная пиодермия локализуется преимущественно на нижних конечностях в виде серпигинирующей язвы, окруженной приподнятым валиком с зоной гиперемии вокруг нее. Дно покрыто грануляциями и кровянисто-гнойным отделяемым.

ПНС, почти всегда являющиеся паранеоплазиями

Круговидная эритема Гаммела

Круговидная эритема Гаммела (erythema gyratum repens) – кожные высыпания в виде зудящих эритематозных шелушащихся колец и гирлянд, напоминающих спил дерева (**рис. 6**), быстро ползущих, ежедневно меня-

Рис. 11. Буллезный пемфигоид Левера.

Рис. 12. Герпетиформный дерматит Дюринга.

Рис. 13. Субкорнеальный пустулез Снеддона–Уилкинсона.

ющих свои очертания. Кожные высыпания обычно опережают онкологический процесс на несколько месяцев, а иногда на 2-3 года.

Эритема наблюдается при раке молочной железы, желудка, половых органов, но у 30% пациентов является самостоятельным дерматозом, а не паранеоплазией.

Черный акантоз

Злокачественный черный акантоз (acanthosis nigricans, сосочково-пигментная дистрофия кожи) в большинстве случаев сопутствует раку желудка, реже - других органов брюшной полости, раку мочевыводящих путей, половых органов. Заболевание проявляется симметрично расположенными бородавчатыми ороговевшими разрастаниями аспидно-черного цвета в крупных кожных складках (подмышечные ямки; **рис. 7**, задняя и боковые поверхности шеи, аногенитальная область), а также вокруг сосков, пупка и на веках. Примерно у 1/2 больных на слизистых оболочках полости рта и половых органов возникают ворсинчатые бородавчатые разрастания.

Злокачественный черный акантоз следует дифференцировать от доброкачественных форм, сочетающихся с эндокринными заболеваниями: сахарным диабетом, гипотиреозом, синдромом Иценко-Кушинга, андрогенией.

Лекарственный черный акантоз наблюдается на фоне лечения больных глюкокортикоидами и большими дозами никотиновой кислоты. Псевдоакантоз встречается у тучных женщин со смуглой кожей.

Синдром Гарднера

Синдром Гарднера (**рис. 8**) развивается на второмтретьем десятилетии жизни. В классическую триаду входят кожные высыпания на конечностях или голове (липомы, фибромы, эпидермальные либо сально-железистые кисты), остеомы и остеофибромы костей верхней челюсти, черепа, реже - длинных трубчатых костей и множественный полипоз толстой кишки со склонностью к трансформации в рак в 100% случаев. Диагноз основывается на клинической картине, колоноскопии и других методах исследования пищеварительного тракта.

Паранеопластический пемфигус

Паранеопластический пемфигус является аутоиммунным заболеванием, как и истинная пузырчатка. Для него характерно, кроме наличия опухоли, присутствие болезненных пузырей и эрозий на коже и слизистых оболочках. Сливная эритема на груди и спине, а также лихеноидные высыпания на ладонях и подошвах - важный признак, позволяющий различать паранеопластическую и вульгарную пузырчатку.

Акрокератоз псориазиформный Базекса

Акрокератоз псориазиформный Базекса (**рис. 9**) в 100% случаев предшествует или сопутствует раку верхних дыхательных путей, верхних отделов желудочно-кишечного тракта, языка, предстательной железы с метастазами в лимфатические узлы шеи и средостения.

Для клинической картины характерно наличие на концевых фалангах пальцев стоп и кистей желтоватых гиперкератотических чешуек, плотно прикрепленных

к коже. Также отмечается подногтевой гиперкератоз, на коже носа и ушных раковин – застойная эритема с шелушением.

Синдром Мюир-Торре

Синдром Мюир-Торре представляет собой паранеопластический симптомокомплекс, в 100% случаев сочетающий множественные узелки розовато-желтоватой окраски диаметром до 1 см преимущественно на коже лица и волосистой части головы со злокачественными опухолями внутренних органов. Такие узелки чаще развиваются из множественных полипов и аденом толстой кишки, но возможен рак мочевого пузыря, почки, гортани, яичников и других органов.

Синдром Лезера-Трела

Синдром Лезера-Трела характеризуется внезапным появлением себорейных кератом и их быстрым увеличением в количестве и размерах. Часто сочетается с онкологической патологией: раком желудка, бронхов, предстательной железы, матки, молочных желез, легкого, а также с лимфомами, но может наблюдаться и у здоровых людей. Высыпания клинически и гистологически не отличаются от сенильного кератоза, но локализуются не только на груди и спине, но в ряде случаев и на конечностях.

ВОП важно помнить, что гиперпигментированные пятна, обнаруживаемые на коже у пожилых людей и не поддающиеся классификации, должны вызывать повышенную онкологическую настороженность.

ПНС, иногда ассоциированные со злокачественными опухолями

Нейрофиброматоз

Нейрофиброматоз (**рис. 10**) в 4–10% случаев сочетается со злокачественными опухолями центральной (ЦНС) или периферической нервной системы – нейрофибросаркомой, менингиомой и другими неоплазиями ЦНС, а также лейкозами. Дерматоз проявляется светло-коричневыми пятнами («кофе с молоком»), а также мягкими фибромами, нередко на ножке, размерами от 2–3 мм до 3–4 см, возникающими в детском или пубертатном возрасте. Их количество может варьировать от нескольких до нескольких сотен элементов. Преимущественная локализация опухолей – туловище, но они могут находиться во внутренних органах (висцеральные нейрофибромы), периферической нервной системе (неврилеммомы) и ЦНС (акустическая неврилеммома, менингиома).

Буллезные дерматозы

Буллезные дерматозы (буллезный пемфигоид Левера, герпетиформный дерматит Дюринга, субкорнеальный пустулез Снеддона-Уилкинсона, эритематозная и эксфолиативная пузырчатка) встречаются в 2–18% случаев у онкологических больных пожилого возраста, что делает целесообразным проведение у них онкопоиска.

Буллезный пемфигоид Левера (**рис. 11**) поражает преимущественно людей старше 60 лет. Высыпания изолированных крупных пузырей на неизмененной коже, с плотной покрышкой и прозрачным содержимым чаще локализуются на голенях. Незначительный зуд и жжение отмечаются только у части больных. Симптом Никольского отрицательный.

Герпетиформный дерматит Дюринга (**рис. 12**) отличается истинным полиморфизмом высыпаний в виде мелких везикул, крупных пузырей и уртикароподобных элементов. Высыпания группируются и образуют крупные очаги причудливой формы с фестончатыми четкими границами. Примерно у 10% больных кроме кожи поражаются слизистые оболочки. Для заболевания характерны сильный зуд и жжение. Симптом Никольского отрицательный.

Субкорнеальный пустулез Снеддона-Уилкинсона (**рис. 13**) также имеет склонность к герпетиформной группировке, но первичным элементом являются пустулы, а не везикулы или пузыри. Симптом Никольского отрицательный, субъективные ощущения обычно отсутствуют, лишь иногда больные жалуются на незначительный зуд.

Более подробно читайте на сайте OMNIDOCTOR.RU: Акимов В.Г. Роль дерматолога в ранней диагностике онкологических заболеваний. Consilium Medicum. 2015; 17 (12): 68–72.