https://doi.org/10.26442/26586630.2023.2.202214

BY-NC-SA 4.0

ОРИГИНАЛЬНАЯ СТАТЬЯ

Результаты лечения детей с первичным обструктивным мегауретером с помощью метода баллонной дилатации высокого давления пузырно-мочеточникового сегмента

А.Т. Галузинская✉**, С.Н. Зоркин, Е.И. Петров**
ФГАУ «Национальный медицинский исследовательский центр здоровья детей» Минздрава России, Москва, Россия

Аннотация
Цель. Оценить эффективность и безопасность баллонной дилатации высокого давления (БДВД) пузырно-мочеточникового сегмента (ПМС) при первичном обструктивном мегауретере (ПОМ) в зависимости от возраста у детей до 2 лет.
Материалы и методы. В период с 2020 по 2022 г. проведено одноцентровое экспериментальное неконтролируемое открытое исследование, в него включены 200 детей с диагнозом ПОМ, которым выполнена БДВД ПМС: 117 мальчикам и 83 девочкам. В исследовании принимали участие пациенты в возрасте от 1 мес до 2 лет. Период наблюдения за пациентами составил 1 год.
Результаты. В наших исследованиях общая эффективность лечения составила 92,5%. Неэффективных случаев – 15, что потребовало дальнейшей реимплантации мочеточника. Нами получены отрицательные результаты у детей старше 15 мес, при этом согласно статистическому анализу полученная модель статистически не значима. Неуспешность БДВД ПМС в данных случаях мы связываем с выраженным стенозом, плохо поддающимся дилатации и с протяженностью стенозированного участка.
Заключение. Наши исследования показали, что БДВД ПМС – эффективный и безопасный метод лечения ПОМ у детей раннего возраста. В наших исследованиях общая эффективность лечения составила 92,5%. Мы рекомендуем рассматривать БДВД ПМС как первый метод лечения ПОМ у детей раннего возраста. При получении отрицательного результата нами рекомендовано выполнение реимплантации мочеточника.

Ключевые слова: баллонная дилатация, баллонный катетер, обструкция мочевого тракта, мегауретер
Для цитирования: Галузинская А.Т., Зоркин С.Н., Петров Е.И. Результаты лечения детей с первичным обструктивным мегауретером с помощью метода баллонной дилатации высокого давления пузырно-мочеточникового сегмента. Педиатрия. Consilium Medicum. 2023;2:188–192. DOI: 10.26442/26586630.2023.2.202214
© ООО «КОНСИЛИУМ МЕДИКУМ», 2023 г.

ORIGINAL ARTICLE

Results of primary obstructive megaureter treatment using high-pressure balloon dilatation of ureterovesical junction in children

Alexandra T. Galuzinskaya✉**, Sergey N. Zorkin, Evgenii I. Petrov**
National Medical Research Center for Children's Health, Moscow, Russia

Abstract
Aim. To evaluate the age dependence of efficacy and safety in high-pressure balloon dilatation (HPBD) for primary obstructive megaureter (POM) in children under 2 years.
Materials and methods. From 2020 to 2022, we performed a single-center, unblinded study, with a total of 200 children, treated with HPBD for POM: 117 boys and 83 girls. Study included patients from 1 month to 2 years. The follow-up period was 1 year.
Results. In this series the overall treatment effectiveness was 92.5%. In 15 cases treatment was not effective and these children proceeded with ureteral reimplantation. We didn't achieve positive treatment results in children older than 15 months and our statistical model was not significant for failed cases. Treatment failure we presumed to be due to hard to dilate severe stenosis and extreme length of the stenotic area.
Conclusion. In our study we found HPBD of uretero-vesical junction to be safe and effective method for treatment of primary obstructive megaureter in young children. The overall success rate was 92.5%. We recommend considering HPBD as the first line treatment for POM in young children. In failure cases we suggest to perform ureteral reimplantation.

Keywords: balloon dilatation, balloon catheter, urinary tract obstruction, balloon dilatation, megaureter
For citation: Galuzinskaya AT, Zorkin SN, Petrov EI. Results of primary obstructive megaureter treatment using high-pressure balloon dilatation of ureterovesical junction in children. Pediatrics. Consilium Medicum. 2023;2:188–192. DOI: 10.26442/26586630.2023.2.202214

Информация об авторах / Information about the authors

✉**Галузинская Александра Таировна** – врач – детский хирург урологического отд-ния с группой репродуктологии и трансплантации ФГАУ «НМИЦ здоровья детей». E-mail: galuzinskaya.alexandra@gmail.com; ORCID: 0000-0003-4663-7114

Зоркин Сергей Николаевич – д-р мед. наук, проф., нач. Центра детской урологии и андрологии, зав. урологическим отд-нием с группами репродуктологии и трансплантации ФГАУ «НМИЦ здоровья детей». ORCID: 0000-0002-2731-5008

Петров Евгений Игоревич – канд. мед. наук, врач по рентгенэндоваскулярной диагностике и лечению рентгеновского отд-ния с ангиографическим кабинетом ФГАУ «НМИЦ здоровья детей». ORCID: 0000-0002-5461-621X

✉**Alexandra T. Galuzinskaya** – Pediatric Surgeon, National Medical Research Center for Children's Health. E-mail: galuzinskaya.alexandra@gmail.com; ORCID: 0000-0003-4663-7114

Sergey N. Zorkin – D. Sci. (Med.), Prof., National Medical Research Center for Children's Health. ORCID: 0000-0002-2731-5008

Evgenii I. Petrov – Cand. Sci. (Med.), National Medical Research Center for Children's Health. ORCID: 0000-0002-5461-621X

Введение

Первичный обструктивный мегауретер (ПОМ) – это врожденный порок развития верхних мочевыводящих путей с зоной обструкции на уровне пузырно-мочеточникового сегмента (ПМС), обусловленный дисморфогенезом тканевых структур дистального отдела мочеточника [1–3]. ПОМ сопровождается вторичной дилатацией верхних мочевых путей, нарушением уродинамики по обструктивному типу, снижением почечной функции на стороне поражения и вторичной инфекцией мочевых путей.

Лечение ПОМ претерпело изменения в XX в. В то время как реимплантация мочеточника являлась методом выбора в прошлом, сейчас консервативное лечение и малоинвазивные методики становятся все более предпочтительными и часто рассматриваются как 1-я линия помощи пациентам [4, 5].

Стентирование ПМС при ПОМ применяется достаточно часто и, по разным литературным данным, достигает 80% эффективности.

В 1998 г. J. Angulo и соавт. предложен метод лечения ПОМ с помощью эндоскопической баллонной дилатации высокого давления (БДВД) ПМС [5, 6]. Эта транслюминарная методика позволяет дилатировать зону обструкции ПМС без травматизации мочевого пузыря, сосудисто-нервного пучка дистального отдела мочеточника [7, 8]. Данная методика позволяет восстановить проходимость ПМС с сохранением антирефлюксного механизма [1, 9, 10].

С появлением эндоскопической баллонной дилатации современный малоинвазивный вариант лечения стал альтернативой реимплантации мочеточника у отдельных пациентов [11–19]. Необходимо подчеркнуть, что этот вариант не должен ослаблять в целом строгое показание к хирургическому лечению ПОМ.

В работе учитывались хирургические детали оперативного лечения, осложнения, результаты и катамнестическое наблюдение за пациентами, которым проводилась БДВД ПМС.

Цель исследования – оценить эффективность и безопасность БДВД ПМС у детей в зависимости от возраста.

Материалы и методы

В урологическом отделении с группами репродуктологии и трансплантации ФГАУ «НМИЦ здоровья детей» проведено одноцентровое экспериментальное неконтролируемое открытое исследование за период с 2020 по 2022 г. Исследование одобрено локальным независимым этическим комитетом ФГАУ «НМИЦ здоровья детей» (протокол №12 от 16.10.2020), от всех родителей/законных представителей пациентов получено информированное согласие на включение ребенка в программу обследования, обработку результатов лечения и публикацию материалов.

В нашей работе мы проводили пациентам с диагнозом ПОМ оперативное лечение в объеме БДВД ПМС с последующим стентированием, учитывали хирургические детали, осложнения и результаты оперативного лечения.

Все пациенты, вошедшие в исследование, имели II–III стадию ПОМ по D. Beurton. Представлены результаты лечения 200 детей с помощью БДВД ПМС: 117 (58,5%) мальчиков и 83 (41,5%) девочки.

Критерии включения:

- возраст от 1 мес жизни до 2 лет; увеличение поперечного размера мочеточника более 7 мм;
- дилатация лоханки с одновременной компрессией паренхимы по данным ультразвукового исследования (УЗИ);
- отсутствие мочевой инфекции на момент проведения оперативного вмешательства;
- подтвержденный диагноз обструктивного мегауретера по данным экскреторной урографии и/или ренограммы MAG-3.

Критерии исключения:

- двустороннее поражение ПМС, эктопия устья мочеточника;
- дивертикул устья мочеточника;
- наличие пузырно-мочеточникового рефлюкса;
- перенесенное оперативное лечение по поводу урологической патологии;
- признаки нейрогенной дисфункции мочевого пузыря, микроцистиса, макроцистиса, клапана задней уретры;
- удвоение верхних мочевыводящих путей;
- тяжелые, угрожающие жизни и терминальные состояния;
- отказ пациента и/или его родителей от участия в исследовании;
- тяжелая обструкция ПМС, при которой невозможно пройти проводником (0,018 дюйма) стенозированное устье мочеточника.

Критерии эффективности оперативного вмешательства

Результаты лечения оценивали по данным УЗИ и диуретической ренограммы MAG-3 через 6 мес после процедуры. Положительным результатом лечения считали уменьшение размеров лоханки и диаметра мочеточника, улучшение пассажа радиофармпрепарата по данным радионуклидной диагностики и отсутствие данных о снижении почечной функции со стороны поражения. Результат лечения оценивали как выздоровление или отсутствие эффекта: отрицательная динамика или отсутствие динамики. При создании статистической модели с помощью бинарной логистической регрессии использовали исходы: выздоровление/отсутствие результата.

Техника выполнения БДВД

Под общим обезболиванием проводилась цистоскопия с помощью цистоскопа Storz 9,5 FG с рабочим каналом 5Fr. Далее через цистоскоп к устью проводился мочеточниковый катетер 3CH и через него в мочеточник заводился гидрофильный проводник 0,018 дюйма, после чего мочеточниковый катетер удалялся и по проводнику заводился баллон. Позиционирование баллона проводилось под рентгеноскопическим контролем (рис. 1). Для выполнения баллонной дилатации использовались катетеры с номинальным диаметром от 0,36 до 4,0 мм и длиной от 15 до 30 мм.

Затем с помощью инсуффлятора нагнетали атмосферное давление под визуальным и рентгеноскопическим контролем до 8–12 атм согласно инструкции. После расправления зоны стеноза, напоминающей «песочные часы», инсталляция баллона составляла 60 с, далее уровень атмосферного давления снижали, а потом баллон удаляли из мочеточника.

Вслед за этим по проводнику в мочеточник устанавливали низкий мочеточниковый J-стент с выводом ретракционных нитей наружу и удаляли проводник с цистоско-

https://doi.org/10.26442/26586630.2023.2.202214

Таблица 1. Описательная статистика категориальных переменных
Table 1. Descriptive statistics of categorical variables

Показатель		Категории	Абс.	%
Результат БДВД		Отсутствие результата	15	7,5
		Выздоровление	185	92,5
Пол		Мужской	117	58,5
		Женский	83	41,5
Показатели	Категории	Результат БДВД		
		Me	Q_1–Q_3	n
Возраст (мес)	Выздоровление	11	7–16	185
	Отсутствие эффекта	15	8–17	15

Таблица 2. Пороговые значения показателя «Возраст (мес)»
Table 2. Threshold values of the variable "Age (months)"

Порог	Чувствительность (Se), %	Специфичность (Sp), %	PPV	NPV
15	66,7	67,0	14,1	96,1
13	66,7	59,5	11,8	95,7
12	66,7	54,6	10,6	95,3

пическим и рентгеноскопическим контролем положения стента. Длина стента зависела от возраста пациента. Так, детям младше 1 года устанавливался стент длиной 5 см, старше 1 года – 10 см. Срок стентирования составлял 30–45 дней с последующим удалением по месту жительства.

Описание методов статистического анализа

Статистический анализ проводился с использованием программы StatTech v. 3.0.9 (разработчик ООО «Статтех», Россия). Количественные показатели оценивались на предмет соответствия нормальному распределению с помощью критерия Шапиро–Уилка (при числе исследуемых менее 50) или критерия Колмогорова–Смирнова (при числе исследуемых более 50). В случае отсутствия нормального распределения количественные данные описывались с помощью медианы (Me) и нижнего и верхнего квартилей (Q1–Q3). Сравнение двух групп по количественному показателю, распределение которого отличалось от нормального, выполнялось с помощью U-критерия Манна–Уитни. Для оценки диагностической значимости количественных признаков при прогнозировании определенного исхода применялся метод анализа ROC-кривых. Разделяющее значение количественного признака в точке cut-off определялось по наивысшему значению индекса Юдена.

Результаты

За период исследования 200 детям с диагнозом ПОМ в возрасте от 1 мес до 2 лет выполнена БДВД ПМС с последующим стентированием J-стентом.

У 179 (89,5%) пациентов диагноз заподозрен внутриутробно и подтвержден при обследовании сразу после рождения. Среди пациентов, включенных в исследование, преобладали дети до 1 года – 115 (57,5%), что обусловлено широко распространенной антенатальной диагностикой и ультразвуковым скринингом детей в первые месяцы жизни. В исследовании оказалось больше мальчиков, что связано с ходом эмбриогенеза мочевой системы. Также преобладало левостороннее поражение пузырно-мочеточникового соустья. Практически у всех детей подтверждены повреждение паренхимы почки на фоне

Рис. 1. Баллонный катетер, установленный в зоне обструкции.
Fig. 1. Balloon catheter in the obstruction area.

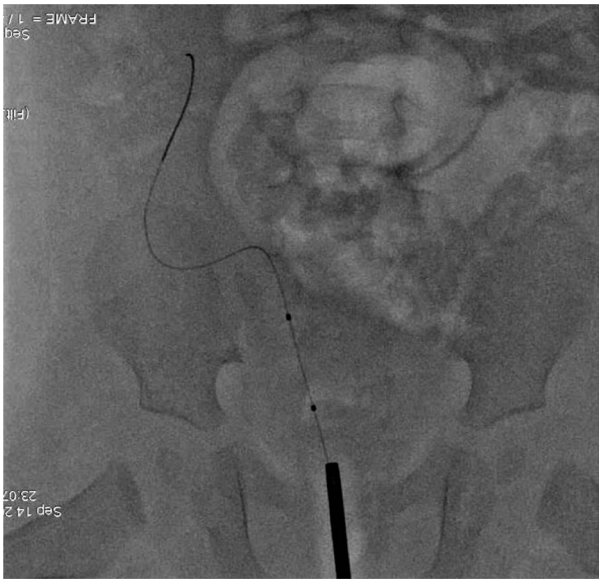

Рис. 2. Анализ показателя «Возраст (мес)» в зависимости от показателя «Результат».
Fig. 2. Analysis of the variable "Age (months)" versus the variable "Result".

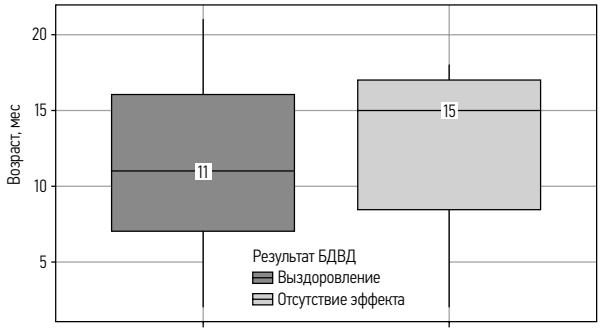

нарушения пассажа мочи, истончение паренхимы по данным УЗИ, обеднение кровотока почки по данным допплерографии, снижение захвата радиофармпрепарата по данным радионуклидной диагностики. В анамнезе у 73 (36,5%) детей подтверждены инфекции мочевыводящих путей. Таким образом, всем детям показано проведение оперативного вмешательства с целью восстановления пассажа мочи по верхним мочевыводящим путям.

Необходимо отметить, что в исследование не вошли 11 пациентов с обструкцией ПМС, при которой являлось невозможным пройти проводником стенозированное устье мочеточника, в дальнейшем им проведены успешные реимплантации мочеточников.

Лечение считалось эффективным при достижении положительного результата: уменьшение дилатации лоханки и мочеточника, улучшение показателей по данным радионуклидной диагностики и улучшение почечной функции со стороны поражения. Результат лечения оценивался как выздоровление, отрицательная динамика или отсутствие динамики – как отсутствие эффекта. В наших исследованиях общая эффективность лечения составила 92,5%. Неэффективных случаев – 15, что потребовало дальнейшей реимплантации мочеточника (табл. 1).

Рис. 3. ROC-кривая, характеризующая зависимость вероятности показателя «Результат» от показателя «Возраст (мес)».

Fig. 3. ROC-curve characterizing relationship of the probability of the variable "Result" with the variable "Age (months)".

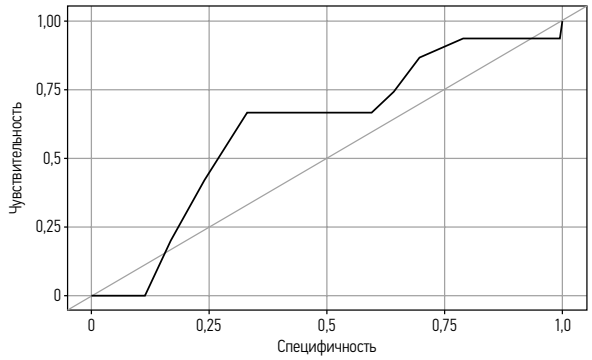

Рис. 4. Анализ чувствительности и специфичности модели в зависимости от пороговых значений показателя «Возраст (мес)».

Fig. 4. Analysis of the sensitivity and specificity of the model depending on the threshold values of the variable "Age (months)".

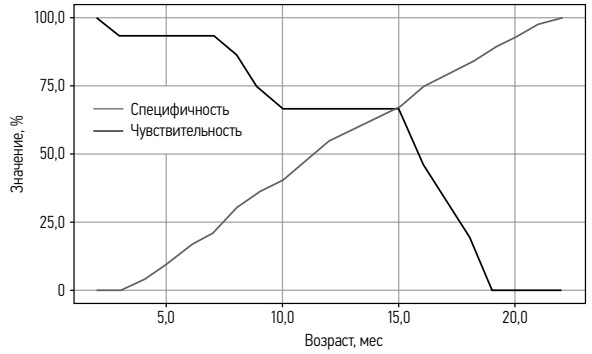

При анализе данных учитывался возраст пациента на момент оперативного вмешательства.

При сопоставлении показателя «Возраст (мес)» в зависимости от показателя «Результат» нам не удалось установить статистически значимых различий (p=0,152; используемый метод: U–критерий Манна–Уитни); рис. 2.

При оценке зависимости вероятности отсутствия эффекта от показателя «Возраст (мес)» с помощью ROC-анализа получена кривая, представленная на рис. 3.

Площадь под ROC-кривой составила 0,611±0,080 с 95% доверительным интервалом 0,454–0,768. Полученная модель не являлась статистически значимой (p=0,152).

Пороговое значение показателя «Возраст (мес)» в точке cut-off, которому соответствовало наивысшее значение индекса Юдена, составило 15,000. Отсутствие эффекта прогнозировалось при значении показателя «Возраст (мес)» выше данной величины или равном ей. Чувствительность и специфичность модели составили 66,7 и 67,0% соответственно (рис. 4, табл. 2).

Обсуждение

БДВД ПМС показала себя как успешный метод лечения ПОМ у детей первых лет жизни. Нами получены данные, что процедура эффективнее у детей до 1 года, что подтверждается международными данными.

В настоящий момент остается нерешенным вопрос с использованием мочеточниковых стентов после выполнения БДВД ПМС и сроком стентирования. В нашей практике использование низкого мочеточникового J-стента позволяет избежать обструктивных осложнений в послеоперационном периоде, связанных с отеком пузырно-мочеточникового устья. В нашей практике у 18 (9%) детей стент удален в течение 2 нед после операции, и во всех случаях нами получены положительные результаты лечения. В то же время не отмечено случаев удаления стента в ранний послеоперационный период, что не дает нам в полном объеме судить об обоснованности стентирования после проведения баллонной дилатации ПМС. Также необходимо учитывать, что, по литературным данным, самостоятельное стентирование при мегауретере достигает эффективности 70–85%. Учитывая сказанное, мы продолжаем использование J-стентов с ретракционными нитями, которые рекомендуем удалить амбулаторно через 1,5 мес после оперативного вмешательства.

Осложнений в раннем послеоперационном периоде практически не наблюдалось. Средний срок госпитализации составил 5 сут. У 6 (3%) пациентов после операции зафиксирована инфекция мочевыводящих путей, что, возможно, связано с наличием у данных детей в анамнезе хронического пиелонефрита.

В большинстве случаев у детей в послеоперационном периоде наблюдалось мочеиспускание с геморрагическим компонентом, что не требовало дополнительной терапии. В одном случае в связи с выраженной гематурией без ухудшения соматического состояния ребенка пребывание в стационаре пролонгировано до 10 дней, гематурия самостоятельно купировалась. У данного пациента получен положительный результат.

Возникновение ятрогенного пузырно-мочеточникового рефлюкса зафиксировано однократно, по данным микционной цистографии через 6 мес после БДВД ПМС выявлен рефлюкс 2-й степени, в связи с чем выполнена эндоскопическая коррекция рефлюкса с положительным результатом.

Отрицательные результаты получены в 15 случаях, данным детям в дальнейшем проведена успешная реимплантация мочеточника. Нами получены отрицательные результаты у детей старше 15 мес, при этом согласно статистическому анализу полученная модель статистически не значимая. Неуспешность БДВД ПМС в данных случаях мы связываем с выраженным стенозом, плохо поддающимся дилатации, и с протяженностью стенозированного участка.

Недостатком данного исследования является то, что пациенты, которым не удалось пройти стенозированное устье мочеточника (n=11), исключены из исследования.

Заключение

Наши исследования показали, что БДВД ПМС – эффективный и безопасный метод лечения ПОМ у детей раннего возраста. В наших исследованиях общая эффективность лечения составила 92,5%. Мы рекомендуем рассматривать БДВД ПМС как первый метод лечения ПОМ у детей раннего возраста. При получении отрицательного результата нами рекомендовано выполнение реимплантации мочеточника.

Раскрытие интересов. Авторы декларируют отсутствие явных и потенциальных конфликтов интересов, связанных с публикацией настоящей статьи.

Disclosure of interest. The authors declare that they have no competing interests.

https://doi.org/10.26442/26586630.2023.2.202214

Вклад авторов. Авторы декларируют соответствие своего авторства международным критериям ICMJE. Все авторы в равной степени участвовали в подготовке публикации: разработка концепции статьи, получение и анализ фактических данных, написание и редактирование текста статьи, проверка и утверждение текста статьи.

Authors' contribution. The authors declare the compliance of their authorship according to the international ICMJE criteria. All authors made a substantial contribution to the conception of the work, acquisition, analysis, interpretation of data for the work, drafting and revising the work, final approval of the version to be published and agree to be accountable for all aspects of the work.

Источник финансирования. Авторы декларируют отсутствие внешнего финансирования для проведения исследования и публикации статьи.

Funding source. The authors declare that there is no external funding for the exploration and analysis work.

Информированное согласие на публикацию. Авторы получили письменное согласие законных представителей пациентов на анализ и публикацию медицинских данных.

Consent for publication. The authors obtained written consent from the patient's legal representatives to analyze and publish medical data.

Соответствие принципам этики. Протокол исследования был одобрен локальным этическим комитетом ФГАУ «НМИЦ здоровья детей» (протокол №12 от 16.10.2020). Одобрение и процедуру проведения протокола получали по принципам Хельсинкской конвенции.

Ethics approval. The study was approved by the local ethics committee of National Medical Research Center for Children's Health (protocol №12 dated 16.10.2020). The approval and procedure for the protocol were obtained in accordance with the principles of the Helsinki Convention.

Литература/References

1. Хацевич ТН, Михайлов ИО. Эндоскопы: Учебное пособие. Новосибирск: ССГА, 2002; с. 2-11 [Khatsevich TN, Mikhaylov IO. Endoskopy. Uchebnoe posobie. Novosibirsk: SSGA, 2002; p. 2-11 (in Russian)].
2. Casey RG, Thornhill JA. Joaquin Maria Albarran Y Dominguez. Microbiologist, histologist, and urologist – a lifetime from orphan in Cuba to Nobel nominee. *Int J Urol.* 2006;13(9):1159-61.
3. Fontenot C, O'Leary JP. Dr. Werner Forssman's self-experimentation. *Am Surg.* 1996;62(6):514-5.
4. Osther PJ, Geertsen U, Nielsen HV. Ureteropelvic junction obstruction and ureteral strictures treated by simple high-pressure balloon dilation. *J Endourol.* 1998;12(5):429-31.
5. Angulo JM, Arteaga R, Rodriguez Alarcon J, Calvo MJ. Role of retrograde endoscopic dilatation with balloon and derivation using doublepig-tailca the terasaninitial treatment forvesico-ureteral junction stenosis in children. *Cir Pediatr.* 1998;11(1):15-8.
6. Angerri O, Caffaratti J, Garat JM, Villavicencio H. Primary obstructive megaureter: initial experience with endoscopic dilatation. *J Endourol.* 2007;21(9):999-1004.
7. Torino G, Collura G, Mele E, et al. Severe primary obstructive megaureter in the first year of life: preliminary experience with endoscopic balloon dilation. *J Endourol.* 2012;26(4):325-9.
8. Christman MS, Kasturi S, Lambert SM, et al. Endoscopic management and the role of double stenting for primary obstructive megaureters. *J Urol.* 2012;187(3):1018-22.
9. Garcı´a-Aparicio L, Rodo J, Krauel L, et al. High pressure balloon dilation of the ureterovesical junction-first line approach to treat primary obstructive megaureter? *J Urol.* 2012;187(5):1834-8.
10. Bujons A, Saldana L, Caffaratti J, et al. Can endoscopic balloon for primary obstructive megaureter be effective in a long-term follow-up. *J Ped Urol.* 2015;11(1):37.e1-6.
11. Сальников В.Ю., Зоркин С.Н., Губарев В.И., и др. Эндоскопическая баллонная дилатация высокого давления как метод лечения первичного обструктивного мегауретера у детей. *Педиатрия. Журнал им. Г.Н. Сперанского.* 2016;95(5):48-52 [Sal'nikov VIu, Zorkin SN, Gubarev VI, et al. Endoskopicheskaia ballonnaia dilatatsiia vysokogo davleniia kak metod lecheniia pervichnogo obstruktivnogo megauretera u detei. *Pediatriia. Zhurnal im. GN Speranskogo.* 2016;95(5):48-52 (in Russian)].
12. Сальников В.Ю., Зоркин С.Н., Губарев В.И., и др. Современные аспекты малоинвазивного лечения первичного обструктивного мегауретера у детей. *Детская хирургия.* 2016;20(3):155-9 [Sal'nikov VYu, Zorkin SN, Gubarev VI, et al. Modern aspects of low-invasive treatment of primary obstructive megaloureter in children. *Russian Journal of Pediatric Surgery.* 2016;20(3):155-9 (in Russian)].
13. Губарев В.И., Зоркин С.Н., Сальников В.Ю., и др. Эффективность баллонной дилатации высокого давления при лечении обструктивных уропатий у детей. *Педиатрия им. Г.Н. Сперанского.* 2017;96(5):152-6 [Zorkin SN, Salnikov VYu, Gubarev VI, et al. The effectiveness of high pressure balloon dilatation in obstructive uropathy treatment in children. *Pediatria n.a. GN Speransky.* 2017;96(5):152-6 (in Russian)].
14. Осипов И.Б., Лебедев Д.А., Комиссаров М.И., и др. Баллонирование уретеровезикального сегмента при обструктивном мегауретере у детей. *Российский вестник детской хирургии, анестезиологии и реаниматологии.* 2015;S:110 [Osipov IB, Lebedev DA, Komissarov MI, et al. Ballonirovaniie ureterovezikal'nogo segmenta pri obstruktivnom megauretere u detei. *Rossiiskii vestnik detskoi khirurgii, anesteziologii i reanimatologii.* 2015;S:110 (in Russian)].
15. Chiarenza SF, Bleve C, Zolpi E, et al. Endoscopic balloon dilatation of primary obstructive megaureter: method standardization and predictive prognostic factors. *Pediatr Med Chir.* 2019;41(2).
16. Kassite I, Petel MR, Chaussy Y, et al. High Pressure Balloon Dilatation of Primary Obstructive Megaureter in Children: A Multicenter Study. *Front Pediatr.* 2018;6:329.
17. Li S, Tang F, Dai S, et al. Balloon dilatation for lower urethral obstruction in children. *Zhongguo Xiu Fu Chong Jian Wai Ke Za Zhi.* 2006;20(3):238-40.
18. Destro F, Selvaggio G, Marinoni F, et al. High-pressure balloon dilatation in children: our results in 30 patients with POM and the implications of the cystoscopic evaluation. *Pediatr Med Chir.* 2020;42(1).
19. Галузинская А.Т., Зоркин С.Н. Эффективность баллонной дилатации высокого давления при лечении детей с первичным обструктивным мегауретером. *Российский педиатрический журнал.* 2020;23(6) [Galuzinskaia AT, Zorkin SN. Effektivnost' ballonnoi dilatatsii vysokogo davleniia pri lechenii detei s pervichnym obstruktivnym megaureterom. *Rossiiskii pediatricheskii zhurnal.* 2020;23(6) (in Russian)].

Статья поступила в редакцию / The article received: 16.02.2023
Статья принята к печати / The article approved for publication: 15.04.2023