Ped1(2010).qxd 3/5/10 17:46 Page 31

19. Parsons DS. Chronic sinusitis: A medical or surgical disease. Otolaryngol Clin North Am 1996; 29 (1): 1–9.
20. Rabago D, Zgierska A, Mundt M et al. Efficacy of daily hypertonic saline nasal irrigation among patients with sinusitis: a randomized controlled trial. J Fam Pract 2002; 51 (12): 1049–55.
21. Rabago D, Zgierska A, Pasic T et al. Efficacy of hypertonic saline nasal irrigation for chronic sinonasal symptoms. Otolaryngol Head Neck Surg 2005; 133 (1): 3–8.
22. Rytila PH, Lindqvist AE, Laitinen LA. Safety of sputum induction in chronic obstructive pulmonary disease. Eur Respir J 2000; 15: 1116–9.
23. Seppcy M, Schweri T, Hausler R. Comparative randomised clinical study of tolerability and efficacy of Rhinomer Force 3 versus a reference product in post-operative care of the nasal fos sae after endonasal surgery. J Otorhinolaryngol Relat Spec 1996; 58 (2): 87–92.
24. Shoseyov D, Bibi H, Shai P et al. Treatment with hypertonic saline versus normal saline nasal wash of pediatric chronic sinusitis. J Allergy Clin Immunol 1998; 101 (5): 602–5.
25. Talbot AR, Herr TM, Parsons DS. Mucociliary clearance and buffered hypertonic saline solution. Laryngoscope 1997; 107 (4): 500–3.
26. Tomooka LT, Murphy C, Davidson TM. Clinical study and literature review of nasal irrigation. Larvngoscope 2000; 110 (7): 1189–93.
27. Wabnitz DA, Wormald PJ. A blind, randomized, controlled study on the effect of buffered 0,9% and 3% sodium chloride intranasal sprays on ciliary beat frequency. Laryngoscope 2005; 115 (5): 803–5.
28. Wolf G. Zur Regeneration des Zilienschlages humaner Flimmcnzellen. Laryngo-Rhino-Otologie 1991; 70: 552–5.

Кашель у детей: дифференциальная диагностика и тактика лечения

И.Н.Захарова, Ю.А.Дмитриева
ГОУ ДПО Российская медицинская академия последипломного образования Росздрава, Москва

Кашель (лат. tussis) у ребенка является одним из частых поводов обращения к педиатру. Это важнейший физиологический защитный механизм, способствующий удалению чужеродных веществ из дыхательных путей. Механизм развития кашля связан с раздражением соответствующих рецепторов блуждающего нерва, сконцентрированных в области рефлексогенных зон, к которым относятся слизистая оболочка гортани, бифуркация трахеи, крупные бронхи. При этом значение имеет как воздействие на «быстрые» или ирритативные рецепторы механических и химических раздражителей, так и на «медленные» С-рецепторы медиаторов воспаления [1]. Следует отметить, что количество рецепторов в бронхах сокращается по мере уменьшения их диаметра. В терминальных бронхах кашлевых рецепторов нет, что объясняет причину отсутствия кашля при их избирательном поражении при наличии симптомов дыхательной недостаточности [2]. Кашель может быть также вызван раздражением рецепторов, сконцентрированных в области наружного слухового прохода, слизистой оболочки придаточных пазух носа и глотки, а также рефлексогенных зон, расположенных на плевре, париетальной брюшине, диафрагме, перикарде. В то же время врач-педиатр не должен забывать о том, что кашель может сопровождать и другие заболевания, в частности патологию сердечно-сосудистой системы, желудочно-кишечного тракта (ЖКТ), центральной нервной системы (ЦНС) и др.

При болезнях органов дыхания характер и интенсивность кашля зависят от преимущественной зоны поражения. Так, для *ларингита* характерным является появление грубого, «лающего» кашля, сопровождающегося осиплостью голоса или афонией. При трахеите типично развитие сухого кашля с чувством саднения за грудиной. Аускультативная картина при поражении верхних дыхательных путей характеризуется появлением жесткого дыхания и часто хрипов проводного характера, исчезающих по мере стихания воспаления. При *бронхитах* кашель может быть разным в зависимости от характера патологического процесса и стадии заболевания. В дебюте острого бронхита чаще отмечается сухой малопродуктивный кашель с последующей его трансформацией в более влажный, глубокий. При этом если в первые дни заболевания аускультативная картина в легких характеризуется преобладанием сухих рассеянных хрипов, то по мере появления мокроты в легких начинают выслушиваться разнокалиберные влажные хрипы, уменьшающиеся или исчезающие при откашливании. При развитии обструктивного компонента за счет сужения просвета бронхов появляются сухие свистящие хрипы. Кашель становится приступообразным, сухим, навязчивым. В дебюте *пневмонии*, когда основной патологический процесс локализуется в альвеолах, кашель обычно не является основным симптомом заболевания и отмечается непродуктивное покашливание. В зависимости от объема поражения легочной ткани в клинической картине в первые дни заболевания может доминировать дыхательная недостаточность в сочетании с выраженными симптомами интоксикации и характерными изменениями, выявляемыми при проведении аускультации и перкуссии легких, – локальное ослабление легочного дыхания с наличием крепитирующих хрипов, притупление перкуторного звука над областью воспаления. Сухой непродуктивный кашель, возникающий на глубоком вдохе, сопровождающийся болью в области грудной клетки, типичен для плеврита.

Ped1(2010).qxd 3/5/10 17:46 Page 32

Рис. 1. Больной Данил Х., 5 мес: рентгенограмма органов грудной клетки.

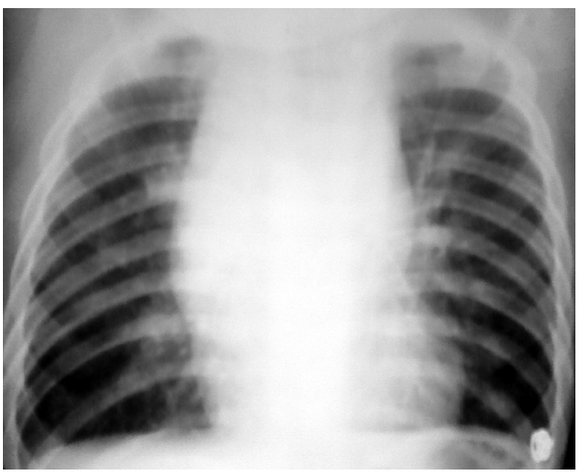

Следует отметить, что *поражение дыхательных путей инфекционного характера* чаще характеризуется появлением острого кашля, продолжающегося не более 3 мес. При этом при ряде инфекционных заболеваний наблюдается затяжной (более 2 нед) кашель. Так, приступообразный изнуряющий кашель у детей, особенно 1-го года жизни, характерен для коклюша. В этом случае он постепенно усиливается, приобретая специфический спазматический характер, характеризующийся возникновением серий кашлевых толчков, быстро следующих на выдохе друг за другом. Вслед за кашлевыми толчками возникает глубокий судорожный свистящий вдох, за которым снова следуют выдыхательные толчки, а затем вновь судорожный вдох и т.д. Длительный сухой кашель, часто определяемый как кашель «стаккато», – отрывистый, звонкий, следующий приступами, но без реприз, – может наблюдаться при хламидийной инфекции [1].

Затяжной кашель нередко вызывается затеканием слизи в гортань из носоглотки при развитии *воспалительного процесса в придаточных пазухах носа, длительно текущем назофарингите, аденоидите, гипертрофии аденоидов*. Отличительной особенностью кашля в данном случае является его преимущественное появление в ночное время.

Длительный постоянный кашель (более 3 мес) наблюдается при *хронических заболеваниях органов дыхания*. Он характерен для большинства нагноительных заболеваний легких, сопровождающихся скоплением мокроты – *бронхоэктатической болезни, пороков развития бронхов, поликистозе легких*. Часто кашель особенно интенсивен по утрам, после отделения мокроты он становится реже. При муковисцидозе кашель часто бывает навязчивым и мучительным вследствие вязкости мокроты, нередко сопровождается признаками обструкции [1].

Длительный кашель может быть единственным симптомом *бронхиальной астмы*. В патогенезе заболевания ведущее значение имеет развитие аллергического воспаления и как следствие возникновение бронхоспазма, отека слизистой оболочки бронхов и повышенной продукции бронхиального секрета. В большинстве случаев клиническая картина заболевания типична (одышка, свистящее дыхание, кашель, приступы удушья). Однако затруднение в диагностике вызывают отдельные случаи астмы, когда кашель оказывается доминирующим или даже единственным симптомом бронхиальной обструкции [3]. Нередко кашель при бронхиальной астме носит ночной характер, может провоцироваться глубоким вдохом, вдыханием холодного воздуха, физической нагрузкой вследствие развития гиперреактивности бронхов.

При *раздражении области бифуркации трахеи* увеличенными лимфатическими узлами средостения, опухолью, аневризмой аорты длительный кашель часто носит битональный характер (низкий, затем высокий тон). При этом при физикальном обследовании могут определяться симптомы Кораньи (притупление перкуторного звука в области V–VI грудных позвонков при увеличенных лимфатических узлах заднего средостения), Аркавина (притупление по передней подмышечной линии при наличии увеличенных прикорнеальных лимфатических узлов) и др.

В случае внезапного появления приступообразного коклюшеподобного кашля, не сопровождающегося репризами и симптомами острой респираторной вирусной инфекции (ОРВИ), в первую очередь необходимо исключить аспирацию *инородного тела*. В ряде случаев данное состояние характеризуется типичной аускультативной картиной, когда отмечается ослабление дыхания над одним легким, часто с появлением удлиненного свистящего выдоха, при этом может отмечаться одышка смешанного характера, усиливающаяся при изменении положения тела. Таким образом, кашель сопровождает практически любые заболевания респираторного тракта, при этом тщательно собранный анамнез, анализ всех характеристик кашля и сопутствующих симптомов будут способствовать более точному определению локализации патологического процесса, что поможет минимизировать необходимость проведения дополнительных лабораторно-инструментальных исследований и разработать тактику ведения пациента.

Наряду с болезнями органов дыхания кашель может быть симптомом *«внелегочной» патологии*. Он может сопровождать течение сердечно-сосудистых заболеваний, особенно при развитии сердечной недостаточности с формированием застойных явлений в малом круге кровообращения. В таком случае появление кашля наряду с нарастанием признаков недостаточности кровообращения будет провоцироваться беспокойством ребенка, плачем, физической нагрузкой. Помимо характерных аускультативных изменений со стороны сердца, в легких могут выслушиваться необильные мелкопузырчатые или крепитирующие хрипы, преимущественно в нижних отделах, стойко сохраняющиеся после откашливания.

Некоторые *заболевания ЖКТ* могут сопровождаться кашлем (стеноз пищевода, грыжа пищеводного отверстия диафрагмы, поддиафрагмальный абсцесс, гастроэзофагеальный рефлюкс – ГЭР). Следует отметить, что длительный кашель на фоне затяжного и рецидивирующего течения обструктивного бронхита может быть единственным проявлением ГЭР. В данном случае необходимо обратить внимание на дополнительные симптомы и анамнестические данные, позволяющие своевременно установить правильный диагноз (указание в анамнезе на частые срыгивания после кормления, рецидивирующие отиты, постоянную молочницу слизистой оболочки полости рта, развитие бронхообструктивного синдрома при отсутствии дополнительных симптомов ОРВИ). Кашель во время приема пищи может наблюдаться при дисфагии на фоне поражения ЦНС, а также при трахеопищеводных свищах, когда он часто сопровождается отделением обильной пенистой мокроты. В данном случае установлению правильного диагноза способствует своевременное проведение бронхоскопии.

Особого внимания заслуживает *психогенный кашель*. Он обычно сухой, с металлическим оттенком, наблюдается только в дневное время и исчезает во время сна.

Ped1(2010).qxd 3/5/10 17:46 Page 33

Его отличительная особенность – регулярность и высокая частота (до 4–8 раз в минуту), прекращение во время еды и разговоров. Психогенный кашель возникает обычно как реакция на стрессовые ситуации в семье, школе. Маленькие дети нередко кашляют при стрессе, особенно, чтобы добиться своих целей. Например, кашель может усиливаться до и во время осмотра врача, прекращаясь по его окончании (снятие «стресса ожидания»). Причиной закрепления кашлевого рефлекса у ребенка могут быть повышенная тревожность родителей, концентрация их внимания на респираторных симптомах [1]. Кашель может сопровождать респираторный алкалоз, увеличение щитовидной железы, возникать при менингите, опухолях головного мозга [2].

Диагностика

Детям, обратившимся по поводу кашля, минимальное обследование назначают при остром кашле и максимальное – при хроническом. После сбора анамнеза заболевания (характер жалоб, уточнения динамики клинических симптомов), анамнеза жизни (сведения о наследственности, ранее перенесенных заболеваниях, переносимости лекарственных препаратов), оценки общего состояния, осмотра, физикального обследования (аускультация, перкуссия) назначают клинический анализ крови, по показаниям – консультацию оториноларинголога. Через 3-5 дней проводят повторный осмотр пациента с целью решения вопроса о целесообразности дообследования и коррекции терапии. При необходимости проводят рентгенологическое исследование придаточных пазух носа, грудной клетки. При сохраняющемся кашле более 2–3 нед целесообразным является серологическое исследование крови для исключения микоплазменной, хламидийной, коклюшной, пневмоцистной инфекции, глистной инвазии (аскаридоза). Максимальная программа обследования включает аллергологическое исследование с определением общего IgE и специфических антител бытового, пыльцевого, микробного, грибкового спектра, исследование функции внешнего дыхания, пробу с бронхолитиками, компьютерную томографию грудной клетки, ультразвуковое исследование (УЗИ) органов брюшной полости с проведением водно-сифонной пробы, эзофагогастродуоденоскопию и т.д.

Приводим результаты собственных клинических наблюдений.

Клиническое наблюдение 1

Больной *Даниил Х.*, 5 мес, направлен в стационар с диагнозом «ОРВИ, обструктивный бронхит. Дыхательная недостаточность 0–I степени». При сборе анамнеза установлено, что у ребенка в течение последних 3 мес имели место 3 эпизода ОРВИ, осложненной однократно обструктивным бронхитом. В семье есть старший ребенок, у которого в течение 2 мес отмечался сухой малопродуктивный кашель. Настоящее заболевание началось с появления кашля, насморка на фоне нормальной температуры. Мальчик консультирован педиатром, диагностирован обструктивный бронхит, назначены ингаляции с амброксолом, бронхолитиками и ингаляционными глюкокортикостероидами. На фоне проводимой терапии сохранялся частый малопродуктивный кашель. Через 12 дней от начала заболевания отмечено повышение температуры до 39°С, кашель усилился, появилась одышка, что послужило поводом для госпитализации в стационар. При поступлении состояние ребенка средней тяжести, тяжесть обусловлена симптомами интоксикации и дыхательной недостаточностью. Температура субфебрильная. Кожные покровы бледные, чистые, влажные. При беспокойстве отмечается умеренно выраженный цианоз носогубного треугольника. Кашель частый, малопродуктивный. Одышка при плаче, беспокойстве смешанного характера с преобладанием экспираторного компонента. В легких дыхание равномерно ослаблено, выслушиваются рассеянные сухие свистящие и влажные мелкопузырчатые хрипы с обеих сторон. Частота дыхательных

Ped1(2010).qxd 3/5/10 17:46 Page 34

Рис. 2. Больной Данил Х., 5 мес: повторная рентгенограмма органов грудной клетки через 9 дней лечения.

движений (ЧДД) при беспокойстве достигает 56 в минуту. Тоны сердца ясные, ритмичные. Живот мягкий, доступен пальпации во всех отделах. Физиологические отправления – без особенностей. Результаты лабораторных исследований свидетельствуют о гипохромной анемии легкой степени тяжести, относительном нейтрофилезе (до 51%). В диагностическом титре методом иммуноферментного анализа определены антитела класса IgM и IgG к *Chlamidia pneumoniae*. На рентгенограмме органов грудной обнаружена правосторонняя пневмония (рис. 1). *Описание рентгенограммы*: на рентгенограмме грудной клети отмечается обогащение легочного рисунка, инфильтрация справа в нижних внутренних отделах. Правый корень неструктурирован, широкий; левый – малоструктурированный. Тень сердца не расширена. Видна тень вилочковой железы. *Заключение*: правосторонняя пневмония.

В стационаре мальчику проведена антибактериальная терапия (вначале цефтриаксоном, после подтверждения хламидийной этиологии заболевания – рокситромицином). Через небулайзер получал ингаляции с бронхолитиками, ингаляционными глюкокортикостероидами; мальчик начал принимать муко-регулятор Флавамед® в растворе по 2,5 мл 2 раза в день, капли в нос, биопрепараты. На фоне проводимой терапии отмечена положительная динамика: температура тела нормализовалась, самочувствие улучшилось, симптомы интоксикации исчезли. Однако у ребенка наблюдался малопродуктивный кашель, связанный с бронхообструкцией. При контрольном рентгенологическом исследовании на 9-й день терапии инфильтративные изменения в легких сохранялись (рис. 2). *Описание рентгенограммы*: сохраняется инфильтрация в нижних внутренних отделах справа, без четких контуров. Легочный рисунок обогащен во внутренних отделах. Корни легких не видны за срединной тенью. *Заключение*: течение пневмонии справа.

В связи с затяжным рецидивирующим течением бронхообструктивного синдрома, длительным сохранением малопродуктивного кашля, несмотря на проводимую этиотропную и патогенетическую терапию, с целью исключения гастро-эзофагиального рефлюкса (ГЭР) у ребенка с периодическими отрыжкой и срыгиваниями проведено УЗИ брюшной полости с выполнением водно-сифонной пробы, при которой диагноз ГЭР был подтвержден. Наличие ГЭР могло быть дополнительным фактором, способствующим микроаспирации и затяжному течению правосторонней пневмонии. С целью купирования ГЭР ребенку назначен прокинетик домперидон. Антибактериальная терапия в отделении была продолжена: завершен курс цефтриаксона, прием рокситромицина продолжен до 10 дней, проведены ингаляции, ребенок получал амброксол (Флавамед®). На фоне терапии: состояние ребенка с четкой положительной динамикой, бронхообструктивный синдром купирован полностью, кашель прекратился, при контрольном рентгенологическом исследовании легких пневмония разрешилась.

Данный клинический пример демонстрирует необходимость детального сбора не только анамнеза жизни, но и эпидемиологического анамнеза: до развития настоящего заболевания у младенца у его брата в течение 2 мес наблюдался малопродуктивный кашель. Возраст нашего ребенка (5 мес) позволил предположить наличие атипичной пневмонии хламидийной этиологии. Затяжное течение заболевания было обусловлено ГЭР, способствующим микроаспирации.

Клиническое наблюдение 2.

Больной *Дмитрий А.*, 11 мес, госпитализирован в стационар бригадой скорой медицинской помощи с направляющим диагнозом «обструктивный бронхит». Из анамнеза, собранного со слов отца ребенка, стало известно, что накануне вечером перед засыпанием, мальчик, находившийся один в комнате, внезапно сильно закашлялся. Приступ кашля продолжался до 30 мин, отмечались одышка, цианоз носогубного треугольника, в момент приступа наблюдалась однократная рвота съеденной пищей. Ночь провел беспокойно, часто просыпался от приступообразного кашля. Температура не повышалась. Лечения ребенок не получал, врачом не осматривался. В связи с сохранением одышки, приступообразного непродуктивного кашля мальчик был госпитализирован.

Состояние при поступлении тяжелое, обусловлено дыхательной недостаточностью II степени. Ребенок был вял, реагировал на осмотр адекватно. Кожные покровы бледно-розовые. Катаральных явлений нет. Кашель частый, непродуктивный, усиливающийся после изменения положения тела, ингаляции. В покое наблюдалась одышка смешанного характера, с втяжением уступчивых мест грудной клетки, ЧДД 54–56 в минуту. При аускультации слева дыхание равномерно ослаблено, выслушивались непостоянные сухие рассеянные хрипы. Перкуторно над всей поверхностью левого легкого определялся тимпанический звук. Тоны сердца приглушены, ритмичные, тахикардия до 130 уд/мин. Живот при пальпации мягкий, безболезненный. Физиологические отправления без особенностей. В клиническом анализе крови выявлен лейкоцитоз до $1{,}94\times10^{10}$, нейтрофилез (68%), лимфопения (31%). Рентгенограмма органов грудной клетки ребенка представлена на рис. 3. *Описание рентгенограммы*: левая половина грудной клетки увеличена в объеме, определяется вздутие левого легкого со смещением средостения вправо. *Заключение*: инородное тело слева?

Данные анамнеза заболевания, физикального обследования и характерные изменения на рентгенограмме легких позволили заподозрить аспирацию инородного тела. Ребенок был переведен в отделение торакальной хирургии, где при проведении бронхоскопии из левого бронха удалена пластмассовая деталь. Данное клиническое наблюдение свидетельствует о необходимости тщательного анализа данных анамнеза, результатов клинического, лабораторного и инструментального обследования с целью уточнения диагноза, поскольку формальный подход к данному клиническому наблюдению, например назначение средств, подавляющих кашлевой рефлекс, мог бы способствовать не

Ped1(2010).qxd 3/5/10 17:46 Page 35

только хронизации заболевания, но и развитию осложнений.

Таким образом, задача педиатра состоит в своевременной и правильной диагностике заболевания и назначении рациональной терапии. При лечении заболеваний органов дыхания, сопровождающихся кашлем, обязательно использование противокашлевых и отхаркивающих лекарственных средств. Выбор конкретных препаратов должен основываться на знании механизмов их действия, фармакокинетики, а также на учете индивидуальных особенностей ребенка и быть патогенетически обоснованным.

Терапия кашля

Первая группа – *противокашлевые средства,* представляют собой лекарственные препараты, подавляющие кашлевой рефлекс. Их терапевтический эффект достигается путем снижения чувствительности рецепторов трахеобронхиального дерева или в результате угнетения кашлевого центра продолговатого мозга.

Показаниями для назначения противокашлевых препаратов является сухой мучительный кашель, приводящий к нарушению сна, аппетита и негативно влияющий на качество жизни ребенка. Применение данных препаратов оправдано при остром ларингите, трахеите, дебюте бронхита, сухом плеврите, коклюше, а также кашле, развивающемся при раздражении рефлексогенных зон опухолью, увеличенными лимфатическими узлами, аневризмой. Противопоказаниями к назначению противокашлевых препаратов являются гиперсекреция слизи при любых заболеваниях верхних и нижних дыхательных путей, а также бронхообструктивный синдром. Противокашлевые средства подразделяют на препараты центрального (наркотические и ненаркотические) и периферического действия. Наркотические противокашлевые препараты в детской практике ввиду возможности развития зависимости, угнетения дыхательного центра практически не применяют. Ненаркотические противокашлевые препаратаы центрального действия (бутамират, окселадин, глауцин, пентоксиверин, окселадин и др.) снижают возбудимость кашлевого центра, но не вызывают привыкания и лекарственной зависимости и чаще используются в педиатрической практике. В основе механизма действия противокашлевых препаратов периферического действия лежит торможение кашлевого рефлекса за счет снижения чувствительности рецепторов трахеобронхиального дерева. В отличие от наркотических препаратов центрального действия средства периферического действия реже угнетают дыхательный центр, не вызывают развития лекарственной зависимости [4–7].

Второй группой лекарственных средств, широко используемых в педиатрической практике при различных воспалительных заболеваниях верхних и нижних дыхательных путей, являются *отхаркивающие препараты.* Необходимость их применения обусловлена патологическими изменениями, происходящими в респираторном тракте при развитии воспалительного процесса, включающими увеличение вязкости мокроты и снижение мукоцилиарного клиренса. Кроме того, гиперсекреция вязкой слизи, отек и бронхоспазм приводят к развитию бронхообструктивного синдрома, который ухудшает течение и прогноз болезни. Поэтому основной целью терапии респираторных заболеваний, сопровождающихся кашлем, является разжижение мокроты, снижение ее адгезивных свойств и облегчение эвакуации [8].

Лекарственные препараты, улучшающие откашливание мокроты, можно разделить на средства, стимулирующие отхаркивание, и муколитические препараты. Отхаркивающие препараты увеличивают бронхиальную секрецию, разжижают мокроту и облегчают отхаркивание. Муколитические препараты эффективно разжижают мокроту, несущественно увеличивая ее количество (см. таблицу) [8].

Рис. 3. Больной Дмитрий А., 11 мес: рентгенограмма органов грудной клетки.

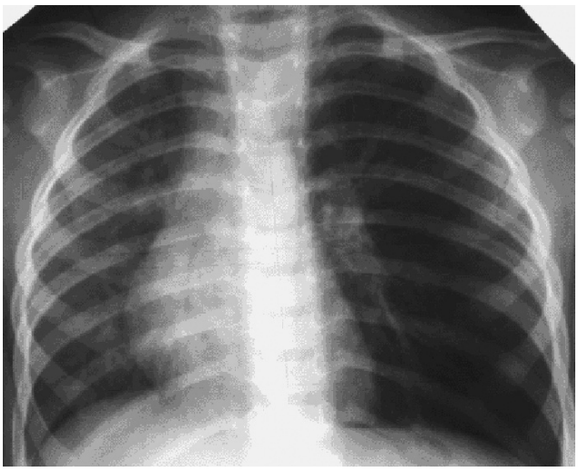

При выборе тактики терапии кашля у детей необходимо учитывать возрастные особенности реагирования респираторного тракта на инфекционно-воспалительный процесс. Ввиду того что одним из факторов, способствующих затяжному течению респираторной патологии у детей раннего возраста, может быть дефицит образования и выброса сурфактанта, особый интерес в настоящее время вызывают препараты на основе амброксола.

Амброксол является активным N-деметилированным метаболитом бромгексина и обладает секретомоторным, секретолитическим и отхаркивающим эффектом. В основе его действия лежит деполимеризация молекул муцина и стимуляция альвеолярной секреции сурфактанта, что не только сохраняет слоистость мокроты, но и стимулирует движение ресничек. Амброксол стимулирует клетки желез слизистой оболочки бронхов, увеличивая содержание слизистого секрета, и таким образом изменяет нарушенное соотношение серозного и слизистого компонентов мокроты. Амброксол увеличивает содержание слизистого секрета и выделение поверхностно-активного вещества (сурфактанта) в альвеолах и бронхах. Препарат повышает двигательную автивность мерцательного эпителия, увеличивает мукоцилиарный транспорт мокроты. Действие амброксола при пероральном приеме наступает через 30 мин, и его продолжительность составляет 6–12 ч в зависимости от дозы. Амброксол практически полностью абсорбируется из ЖКТ, достигая максимальной концентрации в плазме крови через 1–3 ч. Период его полувыведения из плазмы составляет 7–12 ч.

Действие амброксола хорошо изучено на протяжении последних 20 лет при лечении разных заболеваний верхних и нижних дыхательных путей как у детей, так и у взрослых.

D.Olivieri и соавт. (1987 г.) при наблюдении за группой взрослых пациентов, страдающих хроническим бронхитом, показали, что применение амброксола приводило к достоверно более быстрому купированию клинических симптомов заболевания (уменьшению частоты кашля, ликвидации одышки и аускультативных изменений в легких). На фоне использования амброксола достоверно уменьшались длительность эпизодов

Ped1(2010).qxd 3/5/10 17:46 Page 36

Таблица. Лекарственные препараты, улучшающие откашливание мокроты

Группа препаратов	Механизм действия
Средства, стимулирующие отхаркивание	
Мукокинетики рефлекторного действия	Уменьшение вязкости слизи за счет увеличения транссудации плазмы
Термопсис Корень солодки Алтей Терпингидрат	Усиление перистальтики бронхиол за счет стимуляции гастропульмонарного рефлекса, благодаря чему активизируется продвижение мокроты из нижних отделов дыхательных путей и ее эвакуация
Мукогидратанты	Всасываются в ЖКТ, выделяются слизистой оболочкой бронхов, способствуя внедрению воды в структуру секрета слоя «золь»
Гипертонический раствор соли Калия и натрия йодид Натрия гидрокарбонат	Йодсодержащие препараты стимулируют расщепление белков мокроты
Муколитические препараты	Препараты на основе протеолитических ферментов, уменьшают вязкость мокроты
Муколитические препараты-ферменты Трипсин Химотрипсин РНКаза ДНКаза (Пульмозим)	Оказывают противоотечное и противовоспалительное действие *Препараты данной группы в настоящее время практически не применяются, за исключением использования препарата Пульмозима, используемого для лечения больных с муковисцидозом*
Муколитические препараты на основе ацетилцистеина	Способствуют разрыву дисульфидных связей гликопротеинов мокроты, что приводит к уменьшению вязкости мокроты Участие в синтезе глутатиона, повышение защиты клеток дыхательного эпителия от свободнорадикального окисления, свойственного воспалению Неспецифическое антитоксическое действие
Препараты на основе карбоцистеина (мукорегуляторы)	Восстановление секреторной активности бокаловидных клеток Нормализация реалогических параметров мокроты вне зависимости от их исходного состояния Восстановление вязкости и эластичности мокроты без нарушения слоистого строения слизи Ускорение мукоцилиарного транспорта
Поверхностно-активные и разжижающие вещества	Стимуляция альвеолярной секреции, повышение продукции сурфактанта
Бромгексин Амброксол (Флавамед®)	Снижение адгезивных свойств секрета Деполимеризация мукопротеиновых и мукополисахаридных волокон трахеобронхиального секрета, за счет чего достигается муколитический эффект

обострения хронического бронхита и продолжительность антибактериальной терапии [9].

J.Peralta и соавт. (1987 г.) провели рандомизированное исследование по изучению эффективности применения амброксола в сочетании с амоксициллином в терапии обострений обструктивного бронхита у взрослых [10]. Пациенты были распределены на две группы: в основной группе проводили терапию амоксициллином в сочетании с амброксолом, в контрольной – только амоксициллином. В ранее проведенных клинических исследованиях показано, что амброксол при совместном применении с амоксициллином способен облегчать его проникновение в легочную ткань и бронхиальное дерево [11, 12]. В ходе данного исследования установлено, что уже на 3-й день терапии между пациентами обеих групп отмечались достоверные различия в клинической картине заболевания. У пациентов основной группы достоверно быстрее изменялся характер кашля, исчезала одышка, а также изменялся характер мокроты (от гнойной до прозрачной слизистой). Количество дневной мокроты было достоверно больше у пациентов из основной группы (p<0,01). При бактериологическом анализе мокроты к 3-му дню терапии эрадикация возбудителей отмечалась у 80% пациентов основной и у 31% больных контрольной группы. В ходе исследования достоверных различий в концентрации антибиотика в бронхиальном секрете между пациентами обеих групп не выявлено, однако если учитывать разное количество мокроты, клиренс антибиотика в основной группе был выше [10].

В исследовании N.Princioi (1986 г.) изучалась эффективность совместного применения антибиотиков и муколитиков у детей с пневмониями [13]. В рандомизированном контролируемом клиническом исследовании участвовали 120 детей в возрасте от 1 мес до 11 лет. Дети были распределены на две группы. В основной группе дети (60 человек) в течение 10 дней получали антибиотик (ампициллин, или амоксициллин, или эритромицин) в сочетании с амброксолом в дозе 1,5–2 мг/кг/сут. В контрольной группе 60 детей получали только антибиотики. У всех детей к моменту окончания исследования пневмония разрешилась. Исчезновение кашля, улучшение рентгенологических параметров наступали достоверно быстрее (достоверные различия отмечались уже на 3-й день терапии) в основной группе.

Амброксол не провоцирует бронхообструкцию. Доказано достоверное улучшение показателей функции внешнего дыхания у больных с бронхообструкцией и уменьшение гипоксемии на фоне его приема. Известно, что фосфатидилхолин в составе сурфактанта играет важную роль в функционировании β-адренорецепторов, способен увеличивать их количество в бронхиальном дереве [14]. Лизофосфатидилхолин, наоборот, усиливает гиперреактивность бронхов за счет увеличения проницаемости клеточных мембран [15]. Амброксол способен усиливать продук-

Ped1(2010).qxd 3/5/10 17:46 Page 37

цию фосфатидилхолина альвеолоцитами II типа и тем самым влиять на гиперреактивность бронхов за счет создания «защитного слоя», покрывающего рецепторы бронхиального дерева, и ускорения метаболизма лизофосфатидилхолина.

Амброксол оказывает противовоспалительное действие. Он способен ингибировать продукцию интерлейкина-1 (ИЛ-1) и фактора некроза опухоли-α (ФНО-α) [16]. ИЛ-1 и ФНО-α играют важную роль в развитии воспалительного процесса. Среди противовоспалительных препаратов только у глюкокортикостероидов доказана способность уменьшать синтез данных провоспалительных медиаторов клетками системы мононуклеарных фагоцитов [17]. В ходе проведенного J.Kern и соавт. (1988 г.) исследования доказана способность амброксола уменьшать синтез ИЛ-1 и ФНО-α клетками моноцитарно-макрофагальной системы, тем самым уменьшать степень повреждения легочной ткани при различных воспалительных процессах. При выяснении механизма данного действия амброксола показано, что препарат действует аналогично стероидным гормонам [18].

Влияние активного метаболита бромгексина (NA872) на альвеолоциты II типа изучали P.Cerutti и соавт. в 1979 г. [19]. Это одно из первых экспериментальных исследований, проведенное на крысах, показавшее, что наибольшей активностью в отношении усиления продукции сурфактанта в легких обладает активный метаболит бромгексина NA872 – амброксол.

Амброксол способен ингибировать высвобождение гистамина, лейкотриенов и цитокинов из лейкоцитов и тучных клеток [20]. Показано, что амброксол способен уменьшать выброс гистамина из тучных клеток под воздействием иммунных и неиммунных стимулов, тем самым влияя на развитие реакции гиперчувствительности немедленного типа. Воздействуя на базофилы, моноциты и нейтрофилы, амброксол способен влиять на позднюю фазу воспаления, в том числе и в тканях за пределами легких. В базофилах амброксол ингибирует не только высвобождение гистамина, но и образование ИЛ-1 и ИЛ-3. Воздействуя на гранулоциты, препарат способен уменьшать образование в них супероксиданиона и LT B4. В аналогичных исследованиях показано, что амброксол способен уменьшать продукцию ФНО-α, ИЛ-2, интерферона-γ мононуклеарными клетками [21, 22].

В настоящее время компанией Берлин-Хеми/Менарини Фарма выпускается новый препарат амброксола – Флавамед®. Он производится в двух формах: раствор, содержащий 15 мг в 5 мл, и таблетки 30 мг. Флавамед® в виде раствора для приема внутрь имеет приятный вкус с ароматом малины, не содержит глюкозы и спирта, имеется специальная ложечка для дозирования. Детям до 2 лет Флавамед® рекомендуется по 2,5 мл 2 раза в день, от 2 до 5 лет – по 2,5 мл 3 раза в день, от 6 до 12 лет – по 5 мл (1 мерная ложка) 2–3 раза в день. Детям старше 12 лет и взрослым Флавамед® назначают по 10 мл в первые 2–3 дня 3 раза в день, затем 2 раза в день. Таблетки препарата Флавамед® содержат 30 мг препарата. Они небольшие по размеру, их легко глотать. Таблетки можно использовать у детей начиная с 6-летнего возраста. Детям от 6 до 12 лет Флавамед® назначают в дозе 1/2 таблетки 2–3 раза в день, взрослым и детям старше 12 лет – первые 2–3 дня по 1 таблетке 3 раза в день, затем по 1 таблетке 2 раза в день. При необходимости усиления эффекта Флавамед® назначают по 2 таблетки 2 раза в день.

Учитывая многообразие лекарственных средств, влияющих на кашель, муколитические препараты целесообразно назначать при продуктивном кашле с густой, вязкой, трудноотделимой мокротой. С целью разжижения мокроты и улучшения ее эвакуации при пневмониях и бронхите необходимо применять муколитики с отхаркивающим действием (например, Флавамед®). Муколитические препараты не нужно комбинировать с противокашлевыми. Отхаркивающие лекарственные средства показаны при непродуктивном кашле.

Литература

1. Таточенко В.К. Дифференциальная диагностика кашля у детей. М., 2006.
2. Шмелев Е.И. Кашель при воспалительных заболеваниях легких: диагностика и лечение. М., 2009.
3. Геппе Н.А., Снегоцкая М.Н. Кашель у детей. Вопросы и ответы. Пособие для врачей. М.: ММА им. И.М.Сеченова.
4. Ильенко Л.И., Гаращенко Т.И., Патудин А.В. Противокашлевая и мукорегулирующая терапия у детей: традиционные и нетрадиционные подходы к лечению. М.: МИА, 2007.
5. Ревякина В.А. Кашель у детей: причины и подходы к терапии. Cons. Med. Прил. Педиатрия. 2: 38–41.
6. Коровина Н.А., Заплатников А.Л., Захарова И.Н., Овсянникова Е.М. Противокашлевые и отхаркивающие лекарственные средства в практике врача-педиатра: рациональный выбор и тактика применения. Пособие для врачей. М., 2002.
7. Снимщикова И.А., Медведев А.И., Красников В.В. Кашель у детей: современный взгляд на проблему. Трудн. пациент. 2004; 2 (9): 42–6.
8. Зайцева О.В. Лечение кашля у детей. Cons Med. Прил. Педиатрия. 2009; 3: 82–6.
9. Olivieri D, Zavattini G, Daniotti G et al. Ambroxol for the prevention of chronic bronchitis exacerbations, long-term multicenter trial. Respiration 1987; 51 (suppl. 1): 42–51.
10. Peralta J, Paderoso JJ, Corazza C et al. Ambtoxol plus amoxicillin in the treatment of exacerbation of chronic bronchitis. Arzneim.-Forsch. Drug Res 1987; 2 (8).
11. Spatolo J, Paderoso JJ, Wiemeyer JCM et al. Arzneim.-Forsch. Drug Res 1987; 2: 965.
12. Gene R, Paderoso JJ, Corazza C et al. Arzneim.-Forsch. Drug Res 1987; 2: 967.
13. Princioi N, Zavattini G, Daniotti S. Possibility of interaction among antibiotics and mucolytics in children. Int J Clin Pharm Res 1986; 4 (5): 369–72.
14. Strittmatter WJ, Hirata F, Axelrod J. Phospholipid methylation unmasks cryptic beta-adrenergic receptors in rat reticulocytes. Science 1979; 204: 1205–7.
15. Nath P, Joshi SP, Agrawal KP. Biochemical correlates of airway hyperreactivity in guinea pigs: role of lysophosphotidyl choline. J Allergy Clin Immunol 1983; :72: 351–8.
16. Bianchi M, Mantovani A, Erroi A et al. Ambroxol inhibits interleukin 1 and tumor necrosis factor production in human mononuclear cells. Agents Actions 1990; 31 (3–4).
17. Snyder DS, Unanue ER. Corticosteroids inhibit murine macrophage Ia expression and interleukin 1 production. J Immunol 1982; 129: 1803–5.
18. Kern JA, Lamb RJ et al. Dexamethasone inhibition of interleukin 1 beta production by human monocytes. Post-transcriptional mechanisms. J Clin Invest 1988; 81: 237–44.
19. Cerutti P, Kapanci Y. Effects of metabolite VIII of bromhexine (Na872) on type II epithelium of the lung. Respiration 1979; 37: 241–51.
20. Gibbs BF, Schmutzler W et al. Ambroxol inhibits the release of histamine, leukotrienes and cytokines from human leukocytes and mast cells. Inflamm Res 1999; 48: 86–93.
21. Pairel M, Engelmann P et al. Ambroxol improves the broncho-spasmolytic activity of clenbuterol in guinea-pig. J Pharm Pharmacol 1997; 49: 184–6.
22. Pfeifer S, Zissel G, Kienst K. Reduction of cytokine release of blood bronchoalveolar mononuclear cells by ambroxol. Eur J Res 1997; 2: 129–32.