Gynekology1(2010).qxd 19|03|10 11:25 Page 36

Рис. 3. Больная К. Вторые сутки после курса лечения. Нормоценоз.

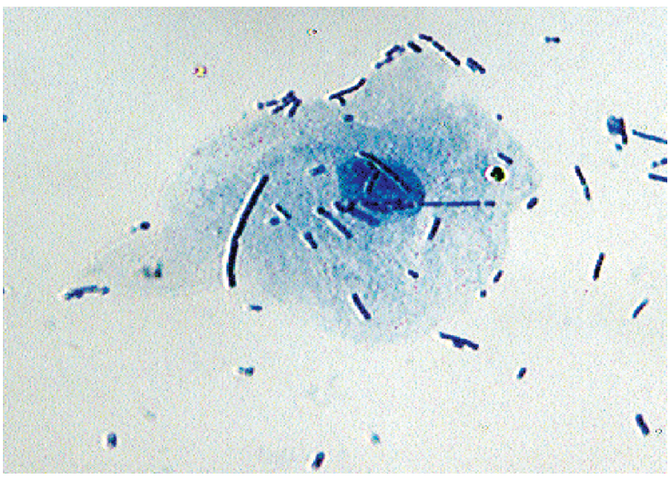

После обследования пациенткам в виде монотерапии вагинально назначали препарат Вагинорм-С по 1 таблетке 1 раз в день курсом 6 дней. Следует отметить, что на 2–3-й день лечения 5 пациенток 1-й группы и 4 пациентки 2-й группы отметили возникновение жжения во влагалище и характерные творожистые выделения. При микроскопическом исследовании были обнаружены пседомицелий и споры грибов на фоне воспалительного типа мазка. Соответственно, в указанной группе больных исследуемый препарат отменялся, назначался курс антимикотиков, а пациентки исключались из исследования. Надо отметить, что манифестация кандидоза не является реакцией на использование именно препарата Вагинорм-С. Подобные проявления могут возникнуть при использовании лекарственных препаратов других групп, это надо учитывать в разработке терапевтической тактики.

Все оставшиеся в исследовании женщины 2-й группы отмечали положительную динамику с позиций основных клинических симптомов. После проведенной терапии проводилось исследование аминового теста и микроскопия влагалищных мазков. Результаты исследования представлены в табл. 3 и 4.

Из результатов, представленных в табл. 3, видно, что отмечается нормализация показателей аминового теста. Выраженным тест остался только у 1 пациентки 2-й группы.

Микроскопическое исследование влагалищного мазка показало отсутствие признаков воспаления. В 80,0 и 72,7% случаев соответственно группам результаты микроскопии были оценены как нормоценоз или переходный тип биоценоза. У 2 пациенток 1-й группы и 3 пациенток 2-й группы мазок был оценен как соответствующий БВ, однако имела место положительная динамика микробного морфотипа.

Микроскопический учет результатов лечения представлен на рис. 2 и 3.

Проводилась катамнестическая оценка результатов лечения. К сожалению, по не зависящим от нас причинам на контрольное обследование явились не все пациентки. Результаты исследования представлены в табл. 5, 6.

Из представленных в таблицах результатов видно, что и через 3–4 нед после проведенного лечения сохраняются положительные результаты. Тем не менее пациенткам с тенденцией к рецидиву заболевания нами было рекомендовано повторное использование курса влагалищных таблеток Вагинорм-С.

Выводы

Препарат Вагинорм-С является эффективным этиопатогенетическим лекарственным средством терапии бактериального вагиноза.

Назначению препарата Вагинорм-С должно предшествовать бактериологическое обследование на грибы либо профилактическое назначение системных антимикотиков.

Патогенетическое обоснование тактики ведения отслойки хориона и плаценты на ранних сроках беременности

П.А.Кирющенков, Д.М.Белоусов, О.С.Александрина
ФГУ Научный центр акушерства, гинекологии и перинатологии им. В.И.Кулакова Росмедтехнологий (дир. – акад. РАМН, проф. Г.Т.Сухих), Москва

Среди причин самопроизвольного прерывания беременности, в особенности на ранних сроках, в последние годы стали выделять так называемый «маточный фактор», который может быть представлен гипоплазией и «незрелостью эндометрия», нарушениями гемодинамики в сосудистом русле матки. Указанные изменения, нередко сочетающиеся с эндокринопатиями, инфекционным фактором, иммунологическими растройствами и нарушениями гемостаза как на системном, так и на локальном уровне, приводят к неполноценности процессов имплантации и плацентации [1, 8].

Клинико-ультразвуковая характеристика патологического развития хориона представлена его гипоплазией, отставанием в созревании («облысении»), частичным или полным предлежанием. Частым признаком является также образование гематом, которые в зависимости от локализации подразделяют на 3 вида: субхориальные, субамниотические и краевые [9].

В общей популяции беременных частота выявления гематом составляет 3% [12].

Методом выбора диагностики при патологии хориона является ультразвуковое исследование с использованием допплерометрии [13, 15].

Субхориальные гематомы в среднем выявляются на 7 нед беременности. Прогноз для дальнейшего развития беременности зависит от сроков образования гематом (ранее 9 нед вероятность потери беременности в 12 раз выше, чем в более поздние сроки). К неблагоприятным факторам также относят размеры гематомы более 50 мл и возраст беременных старше 35 лет [7, 10, 11].

Субамниотические гематомы встречаются реже субхориальных и особенности течения беременности при данной патологии практически не описаны.

Наличие гематом сопровождается наружным кровотечением в 71% случаев, бессимптомным течением – в 29%. Если не происходит гибель эмбриона (плода), то в дальнейшем возможно развитие плацентарной недостаточности в 24% случаев, преждевременных родов – в 16–19% (из них 43% в сроки менее 34 нед), преэклампсии – в 8%, задержки развития плода – в 7%, дистресс-синдрома у новорожденного – в 19%. Частота кесарева сечения у данного контингента беременных составляет 27% [12].

Следует отметить, что в литературе мало представлены ограниченные данные о патогенезе отслойки хориона на ранних сроках, недостаточно изучены особенности гемодинамики в матке и, соответственно, отсутствуют единые подходы к терапии.

Высокая частота акушерских и перинатальных осложнений при различных формах патологии хориона на ранних сроках диктует необходимость более глубокого изучения данной проблемы.

Цель исследования

На основании клинико-лабораторной и ультразвуковой оценки различных форм отслойки хориона и плаценты (на ранних сроках) разработать оптимальную профилактику осложнений течения беременности.

Материалы и методы

Основную группу составили 50 беременных, у которых при ультразвуковом исследовании выявлена патология хориона в виде субхориальной гематомы (30 наблюдений) и субамниотической гематомы (20 наблюдений). В контрольную группу вошли 40 здоровых первобеременных женщин (средний возраст 26,5±0,5 года). Помимо оценки клинико-анамнестических данных проводилось динамическое ультразвуковое исследование с использованием цифрового сканера Siemens SonoLine Elegra (Германия), снабженного мультичастотными датчиками с применением дуплексного режима сканирования. При ультразвуковом исследовании оценивались размеры эмбриона (плода), расположение и особенности строения хориона (плаценты) в соответствии со сроком беременности. При оценке гематом определялся их характер (субхориальные, субамниотические, краевые), объемные размеры, стадии развития. Допплерометрическую оценку состояния гемодинамики производили в миометрии в зонах отслойки и в интактных зонах. Оценивались показатели кровотока в маточных (Ма), аркуатных (Аа), радиальных (Ра), базальных артериях (Ба), а также хориальный кровоток. Для упрощения исследования учитывался индекс резистентности (RI). Допплерометрия проводилась при субхориальном и субамниотическом расположении гематом, при краевой отслойке проведение исследования представляло значительные трудности.

Наряду с ультразвуковым исследованием у женщин основной группы применялись бактериологические и вирусологические методы (бактериологический посев из цервикального канала, ПЦР-диагностика урогенитальных инфекций), гормональные (оценка характера и выраженности гиперандрогении), иммунологические (субпопуляционный состав лимфоцитов периферической крови, определение уровня антифосфолипидных антител, антител к хорионическому

Gynekology1(2010).qxd 19|03|10 11:25 Page 38

Таблица 1. Динамика показателей кровотока в миометрии (RI) при субхориальных гематомах (n=30)

Артерии	В зоне отслойки		В интактной зоне		Нормативные показатели
	до лечения	после лечения	до лечения	после лечения	
Аркуатные	0,75±0,06*	0,62±0,03**	0,64±0,05	0,62±0,04	0,60±0,02
Радиальные	–	0,77±0,07	0,46±0,04	0,54±0,04	0,56±0,01
Базальные	–	0,57±0,04	0,45±0,01	0,49±0,04	0,47±0,02

Примечание. *p<0,05 по сравнению с нормативным показателем; **p<0,005 по сравнению со значением до лечения.

Таблица 2. Динамика показателей кровотока в миометрии (RI) при субамниотических гематомах (n=20)

Артерии	В зоне отслойки		В интактной зоне		Нормативные показатели
	до лечения	после лечения	до лечения	после лечения	
Аркуатные	0,64±0,05	0,67±0,03	0,60±0,05	0,57±0,03	0,60±0,02
Радиальные	0,67±0,09	0,61±0,06	0,54±0,07	0,51±0,04	0,56±0,01
Базальные	–	–	0,41±0,05	0,48±0,08	0,47±0,02

гонадотропину человека), молекулярно-биологические (HLA система II класса, полиморфизм генов компонентов системы гемостаза), гемостазиологические (оценка тромбофилических состояний и синдрома ДВС).

Результаты и обсуждение

Средний возраст беременных основной группы составлял 31,5±0,9 года. Возраст менархе – 13,4±0,4 года. Менструальная функция: через 29,7±0,4 по 5,4±0,2 дня. Паритет женщин составлял от 1 до 4 беременностей, при этом привычная потеря беременности отмечалась в 30% наблюдений в сроки 7,1±0,6 нед. Роды в анамнезе имелись у 18% женщин, из них перинатальные потери отмечались у 8%.

Из соматических заболеваний обращала на себя внимание высокая частота перенесенного хронического тонзиллита (47%), заболеваний мочевыводящих путей (20%), желудочно-кишечного тракта (20%), сердечно-сосудистой системы (13%). Отягощенный аллергологический анамнез установлен у 30% обследованных женщин.

Лабораторно-инструментальное обследование, проведенное во время беременности у женщин основной группы, выявило высокую частоту смешанной бактериально-вирусной инфекции (33%), гиперандрогении различного генеза (50%). При иммунологическом обследовании выявлено повышение содержания естественных киллерных клеток с фенотипом $CD56^+16^+$ в периферической крови в 63% наблюдений, антифосфолипидных антител (60%), антител к хорионическому гонадотропину человека (33%). При исследовании показателей системы гемостаза хроническая форма синдрома ДВС была установлена в 50% случаев. Гетеро- и гомозиготная формы мутации гена метилентетрагидро-фолатредуктазы (MTHFR) были обнаружены у 75% женщин, полиморфизм генов ингибитора активатора плазминогена -1 (PAI-1) – в 86% случаев. Совместимость по 3 и более локусам HLA системы II класса была установлена у 21% супружеских пар.

Таким образом, у беременных с различными формами отслойки хориона (плаценты) в I триместре наиболее часто выявлялись врожденные и приобретенные тромбофилические состояния. Кроме того, обращает на себя внимание повышенная активность киллерных клеток ($CD56^+16^+$), что наряду с совместимостью по 3 и более антигенам HLA системы II класса могло играть одну из главных ролей в нарушении процессов имплантации и плацентации. Неблагоприятным фактором также следует расценивать наличие гиперандрогении. Кроме того, установленное у каждой третьей беременной носительство бактериально-вирусных инфекций могло свидетельствовать о наличии хронического эндометрита.

Дифференцированная ретроспективная оценка показала, что в 80% случаев субамниотических гематом выявлялась патогенная бактериально-вирусная флора, в то время как при наличии субхориальных гематом – только в 10% случаев (p<0,001), что может свидетельствовать о различном патогенезе отслойки хориона (плаценты) в I триместре. Среди выявленных инфекций преобладали гемолитический стрептококк B, энтерококк, эпидермальный стафилококк, микоплазма, уреаплазма, хламидии, вирус простого герпеса.

Средние сроки выявления субхориальных гематом составляли 8,3±0,4 нед, при этом в динамике наблюдения объем гематом имел тенденцию к уменьшению с 1,32±0,25 до 1,16±0,33 см^3. В конце лечения отсутствие визуализации гематом было в 33% случаев, в стадии организации было 37% гематом, в 30% наблюдений отмечался переход субхориальных гематом в субамниотические.

Средние сроки выявления субамниотических гематом составляли 12,1±0,5 нед, при этом объем гематом в динамике имел тенденцию к уменьшению с 17,7±6,0 до 10,0±3,7 см^3. В конце наблюдения полного рассасывания гематом не было ни в одном случае, в 40% случаев гематомы находились в стадии организации.

Сравнительный анализ ультразвуковых параметров показал более позднее возникновение субамниотических гематом по сравнению с субхориальными на 3–6 нед (p<0,001). Объем субамниотических гематом в момент их выявления и в конце лечения был значительно больше субхориальных (p<0,01).

При субхориальных гематомах гипоплазия хориона встречалась в 4 раза чаще, чем при субамниотических (p<0,01). При субхориальных гематомах предлежание и низкое расположение хориона отмечалось также чаще, чем при субамниотических (p>0,05).

При наличии субхориальных гематом до начала лечения усредненные значения кровотока (RI) в маточных артериях (Ma) составляли 0,84±0,02 (при норме 0,75±0,01), после лечения – уменьшились до 0,78±0,02 (p<0,05).

Как следует из данных табл. 1, в участках матки, примыкающих к зоне отслойки, до лечения индекс резистентности (RI) в Aa достоверно превышал нормативные показатели, после проведенного лечения достоверно уменьшился. До лечения в Ra кровоток определялся только в 27% случаев, после лечения – в 67% (p<0,01). В Ba до лечения кровоток не визуализировался ни в одном случае, после лечения определялся в 13% случаев. До лечения цветовые сигналы сосудов хориона не определялись ни в одном случае, после лечения появились в 37% наблюдений.

В интактных зонах миометрия **до лечения хориальный кровоток визуализировался в 33% наблюдений, после лечения – в 87%** (p<0,01).

В отличие от субхориальных при субамниотических гематомах в зоне отслойки кровоток в миометрии до и в конце лечения существенно не отличался от нормативов (табл. 2). До лечения кровоток в базальных артериях не определялся, после лечения – визуализировался в 10% случаев. В интактной

Gynekology1(2010).qxd 19|03|10 11:25 Page 39

зоне до лечения хориальный кровоток определялся в 35% наблюдений, после лечения – в 70%.

До начала лечения при субхориальных гематомах отсутствие визуализации кровотока в зоне отслойке на уровне радиальных и базальных артерий и повышение резистентности на уровне аркуатных артерий можно рассматривать как компенсаторную реакцию, препятствующую прогрессированию отслойки плаценты. В то же время повышение сосудистого сопротивления на уровне маточных артерий является неблагоприятным фактором развития плацентарной недостаточности [6]. В дальнейшем **после проведенной терапии отмечалась нормализация кровотока как в интактных зонах матки, так и в участках матки, прилегающих к зоне разрешающейся гематомы.** По мнению В.Е. Радзинского и соавт. [4], подобная динамика показателей кровотока создает благоприятный фон для инвазии трофобласта.

Полученные при динамическом ультразвуковом мониторинге данные послужили основанием для разработки оптимальной тактики ведения беременности при отслойки хориона (плаценты) с позиций профилактики плацентарной недостаточности. Представленные в литературе рекомендации в основном сводятся к использованию гестагенов, гемостатических препаратов, метаболической терапии. Противотромботические средства рекомендуется применять только после полного рассасывания гематомы [14, 16].

С учетом установленных форм патологии хориона в I триместре нами предлагается следующая схема терапии. Общепринятыми методами являются спазмолитическая, седативная терапия и профилактика плацентарной недостаточности. При гормональных и аутоиммунных нарушениях по показаниям используются глюкокортикоиды и гестагены. При совместимости по HLA системе II класса, высоком содержании $CD56^{+}16^{+}$ в периферической крови и гипоплазии хориона проводится лимфоцитоиммунотерапия (ЛИТ), внутривенное введение иммуноглобулина. Антибактериальная терапия в сочетании с внутривенным введением иммуноглобулина чаще применяется при наличии субамниотических гематом. При мутации гена MTHFR используется комбинация препаратов фолиевой кислоты и витаминов группы В.

Важным компонентом активной тактики ведения отслойки хориона (плаценты) на ранних сроках беременности является одновременное использование ингибиторов фибринолиза (транексамовая кислота – Транексам) и антиагрегантов. **Наиболее перспективным представляется использование дипиридамола (Курантил®, «Берлин-Хеми АГ», Германия), поскольку этот препарат оказывает мягкий и управляемый антиагрегантный эффект и не вызывает геморрагических осложнений. Курантил® также является ангиопротектором, снижает тонус артериол, повышает деформируемость эритроцитов, способствует развитию коллатералей** [3]. Указанные эффекты дипиридамола подтверждаются данными ультразвуковой допплерометрии, полученными при выполнении данного исследования. Кроме того, ранее нами было показано, что даже 7–8-дневный курс препарата Курантил® оказывает стимулирующее влияние на эритропоэз у эмбриона и ангиогенез в ворсинах хориона при аутоиммунном невынашивании [2].

Нами предложен следующий алгоритм совместного использования препаратов Транексам и Курантил® при отслойки хориона (плаценты) на ранних сроках беременности. При наличии кровянистых выделений из половых путей применяется Транексам 5–10 мл на физиологическом растворе внутривенно капельно, после прекращения наружного кровотечения по 1 таблетке 3 раза в сутки до появления УЗ-признаков образования гематомы. **После прекращения наружного кровотечения с целью нормализации кровообращения в матке применяется Курантил® в дозе 1 таблетка (25 мг) 3 раза в сутки в течение 2 нед. В случае продолжающегося кровотечения срок терапии увеличивается еще на 2 нед.** Использование ацетилсалициловой кислоты при отслойке хориона (плаценты) неоправданно, поскольку при необходимости отмены препарата восстановление сосудисто-тромбоцитарного гемостаза происходит в течение 6–10 дней [5].

Анализ исходов беременности у женщин основной группы показал, что неразвивающаяся беременность в сроках 8–9 нед имела место в 4% наблюдений, своевременные роды произошли у 74% женщин, преждевременные в сроках 32–36 нед – у 22%. Путем кесарева сечения родоразрешены 32% женщин. С нормальными массо-ростовыми показателями родились 94% новорожденных, с признаками задержки внутриутробного развития плода – 6%. В удовлетворительном состоянии родились 80% детей, в состоянии легкой гипоксии – 14%, гипоксии средней степени тяжести – 6%.

Таким образом, отслойка хориона (плаценты) в I триместре является одним из распространенных осложнений беременности, являющихся следствием различных эндотелиопатий, иммунологических, гемостазиологических, эндокринных нарушений. При субамниотических гематомах инфекционный фактор играет существенно бóльшую роль, чем при субхориальных. Гипоплазия хориона значительно чаще встречается при наличии субхориальных гематом и может свидетельствовать о нарушении процессов имплантации и плацентации. Субамниотические гематомы возникают на 3–6 нед позже субхориальных, имеют больший объем и их обратное развитие длительно.

Патологические изменения гемодинамики в матке более выражены при субхориальных гематомах, что требует использования наряду с гемостатической терапией средств, улучшающих микроциркуляцию (Курантил®).

Литература

1. Кирющенков П.А., Белоусов Д.М. Ультразвуковая оценка роли «маточного фактора» и особенности предгестационной подготовки женщин с привычным невынашиванием беременности I триместра. Пробл. берем. 2007; 13 (5): 19–25.

2. Милованов АП., Сидельникова В.М., КирющенковПА. и др. Морфометрия ворсин плаценты как критерий эффективности использования Курантила на ранних сроках беременности при аутоиммунном невынашивании. Вестн. Рос. ассоц. акуш.-гинек. 2000; 4: 21–4.

3. Сидельникова В.М., Кирющенков П.А., ХоджаеваЗ.С., Слукина Т.В. Патогенетическое обоснование использования Курантила в акушерстве. Акуш. и гинекол. 1999; 5: 52–4.

4. Ранние сроки беременности. Под ред. В.Е.Радзинского, А.А.Оразмурадова. М., 2005; с. 269–85.

5. Сидельникова В.М., Кирющенков П.А. Гемостаз и беременность. М., 2004; с. 179–87.

6. Стрижаков А.Н., Игнатко И.В. Потеря беременности. М., 2007; с. 145–6.

7. Bennet GL, Bromley B, Lieberman E, Benacerrof BR. Subchorionic hemorrhage in first-trimester pregnancies: prediction of pregnancy outcome with sonography. Radiology 1996; 2000 (3): 803–6.

8. Hill JA, Choi BC. Maternal immunological aspects of pregnancy success and failure. Human implantation: recent advances and clinical aspects. Eds. C.Simon et al. J Reprod Fertil 2000; 55: 91–7.

9. Johns J, Hyett J, Jauniaux E. Obstetric outcome after threatened miscarriage with and without a haematoma on ultrasound. Obstet Gynecol 2003; 102 (3): 483–7.

10. Leite J, Ross AC, Jeanty P. Prognosis of very large first-trimester haematomas. J Ultrasound Med 2006; 25 (11): 1441–5.

11. Maso G, D'Ottavio G, De Seta F et al. First-trimester intrauterine hematoma and outcome of pregnancy. Obstet Gynecol 2005; 105: 339–44.

12. Nagy S, Bush M, Stone J et al. Clinical significance of subchorionic and retroplacental haematomas detected in the first trimester of pregnancy. Obstet Gynecol 2003; 102 (1): 94–100.

13. Ozkaya U, Ozkan S, Ozeren S, Corakci A. Doppler examination of uteroplacental circulation in early pregnancy: can it predict adverse outcome? J Clin Ultrasound 2007; 35 (7): 382–6.

14. Pelinescu-Onciul D. Subchorionic haemorrhage treatment with dydrogesterone. Gynecol Endocrinol 2007; 23 (Suppl. 1): 77–81.

15. Tamura H, Miwa I, Taniguchi K et al. Different changes in resistance index between uterine artery and uterine radial artery during early pregnancy. Hum Reprod 2008; 23 (2): 285–9.

16. Tower CL, Regan L. Intrauterine haematomas in a recurrent miscarriage population. Hum Reprod 2001; 16 (9): 2005–7.