Кератодермия Бушке–Фишера–Брауэра. Клинический случай

И.В.Оленич[1], И.В.Воронцова[1], Е.В.Денисова[1], И.М.Корсунская[2]
[1]Клиника им. В.Г.Короленко – филиал ГБУЗ «Московский научно-практический центр дерматологии и косметологии» Департамента здравоохранения г. Москвы. 111538, Россия, Москва, ул. Косинская, д. 3;
[2]ФГБУН «Центр теоретических проблем физико-химической фармакологии» РАН. 119991, Россия, Москва, ул. Косыгина, д. 4
marykor@bk.ru

Ладонно-подошвенная кератодермия Бушке–Фишера–Брауэра – редкое аутосомно-доминантное наследственное кожное заболевание, характеризующееся множественными гиперкератотическими папулами на ладонях и подошвах. Мутация генов локализуется во втором локусе 15q22.2-15q22.31 хромосом. В данной работе приводятся описание клинического случая пациента и рекомендованная терапия.
Ключевые слова: кератодермия, болезнь Бушке–Фишера–Брауэра.

Для цитирования: Оленич И.В., Воронцова И.В., Денисова Е.В., Корсунская И.М. Кератодермия Бушке–Фишера–Брауэра. Клинический случай. Дерматология (Прил. к журн. Consilium Medicum). 2017; 3: 46–47.

Buschke–Fischer–Brauer disease. Clinical case

I.V.Olenich[1], I.V.Vorontsova[1], E.V.Denisova[1], I.M.Korsunskaya[2]
[1]V.G.Korolenko Hospital – branch of Moscow Scientific and Practical Center of Dermatovenerology and Cosmetology of the Department of Health of Moscow. 111538, Russian Federation, Moscow, ul. Kosinskaya, d. 3;
[2]Center for Theoretical Problems of Physicochemical Pharmacology of the Russian Academy of Sciences. 119991, Russian Federation, Moscow, Kosygina, d. 4
marykor@bk.ru

Buschke–Fischer–Brauer disease is a rare autosomal dominant disorder of keratinization, characterized by multiple hyperkeratotic lesions on the palms and soles. Mutation of genes localized in the second locus 15q22.2-15q22.31 chromosomes. This paper provides a description of a clinical case of the patient and the recommended treatment.
Key words: palmoplantar keratoderma, Buschke–Fischer–Brauer disease.

For citation: Olenich I.V., Vorontsova I.V., Denisova E.V., Korsunskaya I.M. Buschke–Fischer–Brauer disease. Clinical case. Dermatology (Suppl. Consilium Medicum). 2017; 3: 46–47.

Ладонно-подошвенные кератодермии представляют собой большую группу гетерогенных заболеваний, объединяемых общим признаком – повышенным ороговением ладоней и подошв за счет увеличения продукции кератиноцитов при уменьшении их нормальной десквамации [1].

Для дифференциальной диагностики сходных по клинике проявлений необходимо определить характер процесса (диффузный или ограниченный), тип передачи (доминантный или рецессивный), возраст появления первых признаков, наличие высыпаний других локализаций, сочетание гиперкератоза ладоней и подошв с признаками эктодермальной дисплазии.

По клиническим признакам кератодермию подразделяют на диффузную и очаговую.

К основным диффузным формам относятся: наследственная кератодермия Тоста–Унны, кератодермия Грейтера, кератодермия Вернера, мутилирующая кератодермия, болезнь острова Меледа, кератодермия Папийона–Лефевра.

Очаговая кератодермия может быть крупно- и мелкоочаговой, а также линейной. Наиболее часто встречаются кератодермия Сименса и пятнистая диссеминированная симметричная кератодермия (кератодермия Бушке–Фишера).

Кератодермия Бушке–Фишера–Брауэра впервые была описана в 1879 г. как диссеминированные (распространенные) мозоли ладоней и подошв. В 1910 г. Бушке и Фишер задокументировали и более подробно описали данное заболевание, назвав его «пятнистая диссеминированная кератодермия ладоней и подошв». В 1913 г. Брауэр подтвердил наследственный характер болезни и с тех пор она названа «ладонно-подошвенная кератодермия Бушке–Фишера–Брауэра». В 2005 г. в Китае была открыта локализация хромосомной мутации во втором локусе 15q22.2-15q22.31. Распространенность данной патологии – 1,17 на 100 тыс. человек [2].

Точечный ладонно-подошвенный кератоз (болезнь Бушке–Фишера–Брауэра), папулезный кератоз – это аутосомно-доминантная ладонно-подошвенная кератодермия с вариабельной пенетрантностью, которая развивается в молодом возрасте от 12 до 30 лет. К клиническим проявлениям данной патологии относятся множественные мелкие точечные кератозы, возникающие на латеральных частях пальцев и в дальнейшем покрывающие всю поверхность ладоней и подошв. Очаги появляются на месте физических травм и ухудшаются вследствие механического удаления или лечения методом хироподии. Подошвенные кератозы могут образовывать диффузную картину на основных опорных поверхностях. Отмечаются изменения ногтей, которые все же не являются постоянным признаком данного фенотипа [3].

Рис. 1

Клинически для болезни Бушке–Фишера–Брауэра характерны множественные плоские полушаровидные

Рис. 2

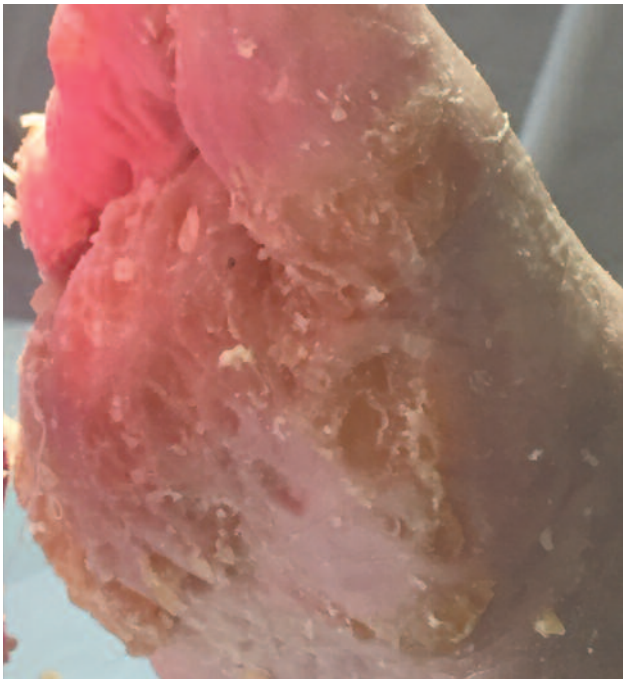

Рис. 3

очажки ороговения, в центре которых определяется углубление. В процессе своего развития они значительно увеличиваются в размерах, приобретают веррукозный характер, выступают над поверхностью ладоней и подошв по всей их поверхности, а не только над местами давления, по краю очагов имеется кратерообразное вдавление. Ногти часто изменены, иногда отмечают гипергидроз, помутнение хрусталика.

При гистологическом исследовании выявляют ограниченный гиперкератоз с конусовидными пробками и проникающими в них клеточными структурами, гранулез; шиповатый слой слегка утолщен. В дерме воспалительная инфильтрация практически не развивается. Встречаются многочисленные скопления гистиоцитов и фибробластов в верхних слоях дермы.

Под нашим наблюдением находился больной В. 75 лет. Обратился в клинику с жалобами на изменение кожи в области подошв, болезненность при ходьбе. Первые высыпания на коже стоп появились в 15 лет. У отца были подобные высыпания. Лечился амбулаторно, самостоятельно, методом криодеструкции и механической очисткой с незначительным эффектом. Также больной отмечает наличие заболевания у дочерей.

Из сопутствующих заболеваний: дисциркуляторная энцефалопатия 2–3-й степени с наклонностью к синкопальным состояниям, акинетико-ригидный синдром, когнитивные нарушения. Атеросклероз брахиоцефальных артерий. Дислипидемия. Гипертоническая болезнь 2-й степени, I стадии. Пароксизмальная форма наджелудочковой тахикардии, пароксизм от 22.12.2015. Пролапс митрального клапана 1-й степени. Кифосколиоз грудного отдела позвоночника. Язвенная болезнь двенадцатиперстной кишки, вне обострения. Доброкачественная гиперплазия предстательной железы. Нейросенсорная тугоухость.

Status localis. Патологический процесс носит хронический характер. На коже ладоней и подошв, сгибательной поверхности пальцев роговые узелки (жемчужины) размером 2–12 мм в диаметре, которые представлены плотными желтовато-коричневыми пробками с кратерообразным краем (рис. 1, 2). Потоотделение не нарушено.

Диагноз: кератодермия Бушке–Фишера–Брауэра.

При обследовании общий анализ крови, общий анализ мочи в норме, биохимический анализ крови без изменений.

Проведенное лечение включало: раствор Эссенциале внутривенно струйно на аутокрови №14, Неотигазон 25 мг вечером; наружно 20% крем с мочевиной, механические чистки стоп.

На фоне проведенной терапии при отторжении роговых масс остаются кратерообразные углубления, сохраняется локальный гиперкератоз, расположенный диссеминированно (рис. 3). В дальнейшем рекомендован прием Неотигазона в дозе 25 мг вечером в течение 1 мес под контролем дерматолога по месту жительства с последующим снижением дозы до 10 мг и приемом не менее 3 мес. Наружно – кератолитики (15–20% мочевина в виде крема) постоянно.

Кератодермия Бушке–Фишера–Брауэра – редкое заболевание, весьма снижающее качество жизни пациентов. Адекватно подобранная терапия позволяет добиться положительных результатов, улучшить качество жизни, но в дальнейшем пациент нуждается в постоянном наблюдении.

Литература/References

1. Oztas P, Alli N, Polat M et al. Punctate Palmoplantar Keratoderma (Brauer–Buschke–Fischer Syndrome). Am J Clin Dermatol 2007; 8: 113–6.
2. Gao M, Yang S, Li M et al. Refined localization of a punctate palmoplantar keratoderma gene to a 5.06-cM region at 15q22.2-15q22.31. Br J Dermatol 2005; 152: 874–8.
3. Itin PH, Fistarol SK. Palmoplantar keratodermas. Clin Dermatol 2005; 23: 15.

Сведения об авторах

Оленич Ирина Владимировна – врач-дерматовенеролог, зав. дерматовенерологическим отд-нием дневного стационара Клиники им. В.Г.Короленко – филиала ГБУЗ МНПЦДК

Воронцова Ирина Вячеславовна – врач-дерматовенеролог Клиники им. В.Г.Короленко – филиала ГБУЗ МНПЦД

Денисова Елена Валерьевна – врач-дерматовенеролог, зав. первым дерматовенерологическим отд-нием Клиники им. В.Г.Короленко – филиала ГБУЗ МНПЦД

Корсунская Ирина Марковна – д-р. мед. наук, проф., зав. лаб. физико-химических и генетических проблем дерматологии ФГБУН ЦТП ФХФ. E-mail: marykor@bk.ru